

Univerzitet u Beogradu Stomatološki fakultet

Filip Ivanjac

**MERENJE STABILNOSTI
KRANIOFACIJALNIH IMPLANTATA
ANALIZOM REZONANTNE
FREKVENCije**

Doktorska disertacija

Beograd, 2016.

Belgrade University School of Dentistry

Filip Ivanjac

**ASSESSMENT OF CRANIOFACIAL
IMPLANT STABILITY BY RESONANT
FREQUENCY ANALYSIS**

Doctoral Dissertation

Belgrade, 2016.

Mentor: Prof. Dr Vitomir Konstantinović redovni profesor Stomatološkog fakulteta Univerziteta u Beogradu.

Članovi komisije:

1. Predsednik komisije Prof. Dr Vojkan Lazić - Stomatološki fakultet Univerzitet u Beogradu Klinika za stomatološku protetiku
2. Prof. Dr Snježana Čolić - Stomatološki fakultet Univerzitet u Beogradu Klinika za oralnu hirurgiju
3. Prof. Dr Dragana Puzović- Stomatološki fakultet Univerzitet u Beogradu Katedra za sudsku medicinu
4. Prof. Dr Nebojša Jović- Vojno Medicinska Akademija Maksilofacijalna hirurgija

Obrana _____

Zahvalnost: Na prvom mestu zahvaljujem se svojoj majci Zlati na nesebičnoj ljubavi i podršci u ključnim trenutcima vezanim za moju profesionalnu karijeru.

Takođe se zahvaljujem svom mentoru Prof. Dr Vitomiru Konstantinoviću na podršci, prijateljskim savetima i prenesenom znanju na postdiplomskim studijama.

- Prof. Dr Vojkanu Laziću na stručnim savetima tokom istraživanja
- Ass. Dr sci. Igoru Đorđeviću na podršci tokom doktorskih studija
- Prof. Dr Vojslavu Lekoviću koji mi je angažovanjem na projektu omogućio nesmetan naučno-istraživački rad
- Prof. Dr Zoranu Aleksiću na moralnoj podršci tokom angažovanja na projektu
- Prof. Mariji Đurić na ukazanoj podršci tokom naučno istraživačkog rada
- Dr sci. Biljani Miličić na znanjima iz statistike kao i pomoći u obradi podataka tokom istraživanja

Rezime

Klinički je dokazano da stabilnost implantata igra značajnu ulogu u narednim terapijskim fazama i omogućava da predvidimo krajnji ishod rehabilitacije. Kako uspeh implantatno-protetičkog zbrinjavanja često zavisi od biomehaničkih faktora, podatak o stabilnosti implantata smanjuje rizik od neuspeha. Istraživanja stabilnosti implantata uglavnom se odnose na oralne implantate. U maksilofacijalnoj hirurgiji za fiksiranje kraniofacijalnih epiteza koriste se ekstraoralni implantati. Stoga se ukazala potreba da se sprovede pilot studija u okviru koje bi se izmerila stabilnost kraniofacijalnih implantata analizom rezonantne frekvencije. Cilj ovog istraživanja bila je procena stabilnosti kraniofacijalnih implantata analizom rezonantne frekvencije u korelaciji sa oseointegracijom u funkciji vremena, oblikom implantata i njihovom lokalizacijom. Metodologija: Na osnovu mikro CT metode određena je gustina kosti na kadaveričnom modelu lobanje radi utvrđivanja optimalne lokalizacije mesta za ugradnju kraniofacijalnih implantata. Istraživanjem je obuhvaćeno 20 pacijenata od toga 11 sa orbitalnim, 5 sa nazalnim i 4 sa aurikularnim (kontrolna grupa) defektima. Ukupno 50 EO implantata je ugrađeno. Korišćeni su implantati oblika diska - 38 (jednostruki 8, dvostruki 19 i trostruki disk 11). U kontrolnoj grupi bilo je ugrađenih 12 zavrtnaj implantata prečnika 4.1 mm; 3.5 mm dužine. Stabilnost je merena Ostell mentor[®] aparatom. Merenja su vršena tri puta, neposredno po ugradnji implantata, nakon 3 meseca, kao i nakon najmanje 6 meseci. Rezultati: Na osnovu analize rezonantne frekvencije (RFA) značajno povećanje vrednosti implantatne stabilnosti zabeleženo je između sva tri vremena merenja, kod svih tipova implantata, osim kod trostrukih disk implantata između 3. i 6. meseca, kao i kod zavrtnaj implantata između 0. i 3. meseca. Poređenjem između grupa implantati oblika zavrtnja pokazali su statistički značajno više vrednosti stabilnosti u odnosu na disk implantate. Međusobnim poređenjem disk implantata nije pronađena statistički značajna razlika u stabilnosti između jednostrukih, dvostrukih i trostrukih disk implantata tokom vremena, osim u trećem mesecu gde su trostruki disk implantati pokazali statistički značajno više vrednosti u odnosu na jednostruke disk implantate. Zaključak: Kod svih pacijenata implantatna stabilnost povećavala se tokom vremena što potvrđuje dobru oseointegraciju. Nakon 3 meseca

implantati su bili dovoljno stabilni za retenciju epiteza. Merenje stabilnosti implantata analizom rezonantne frekvencije je moderna, neinvazivna i relativno precizna tehnika, koja obezbeđuje kako informacije o implantatnoj stabilnosti u kosti, tako i smernice za dalji klinički rad u okviru implantološke terapije kraniofacijalnim implantatima.

Ključne reči: kraniofacijalni implantati, implantatna stabilnost, analiza rezonantne frekvencije

Naučna oblast Stomatologija

Uža naučna oblast Maksilofacijalna hirurgija

UDK broj 616.716-089.843(043.3)

Abstract

It is clinically proven that implant stability plays an important role in the subsequent prosthodontics treatment, providing an insight into the outcome of implant therapy. Success of implant therapy depends on biomechanical factors data in most cases. Good implant stability reduces risk of failure. Implant stability measurement researches are mostly based on oral implants. In maxillofacial surgery for anchoring craniofacial epithesis extra oral (EO) implants are used. Thus, there was a need for a pilot study to measure EO implants stability by resonant frequency analysis. The aim of this study was to evaluate clinical stability of craniofacial implants by resonant frequency analysis in correlation with osseointegration during time, implants shape and localisation. Methodology: Micro CT method was used on cadaver model, to determine optimal localisation for implant placement, based on bone density. In this study 20 patients with orbital, nasal and auricular defects were included. Implant placement points were determined periorbital, perinasal and in the auricular region. 50 EO implants were placed. Implants used in this study were 38 disc implants (single 8, double 19 and triple disc 11). In the control group 12 screw shape implants were placed, diameter 4.1 mm; 3.5mm length. Stability was measured by Ostell mentor[®]. Measurements took place three times, immediate after implant placement, after 3 months and at least after 6 months. Results: According to RFA significant increase in implant stability values was noted between all three measurements with all implant types, except with triple disc implants between 3. and 6. month, and screw implants between 0. and 3. month. In comparison between implant groups screw shape implants showed the best stability results and statistically significantly higher values than disc implants. Comparing disc implants there was no statistically significant difference between single, double and triple disc implant values over time, except during the third month, triple disc implants showed significantly higher values compared to single disc implants. Conclusion: In all of the patients Implant stability increased over time which confirmed good osseointegration. After 3 months implants were stable enough for epithesis retention. Measurement of implant stability using RFA is a modern, non-invasive and relatively precise technique, which provides both information about

implant stability in the bone and reliable guidance in further course of implant therapy with craniofacial implants.

Key words: craniofacial implants, implant stability, resonant frequency analysis

Scientific field Denistry

Scientific field specialized Maxillofacial surgery

UDK broj 616.716-089.843(043.3)

Sadržaj

Zahvalnost.....	4
Rezime.....	5
1. Uvod.....	11
1.1 Implantatno-protetska rehabilitacija maksilofacijalne regije..	11
1.2 Povezivanje implantata i protetske nadoknade.....	14
1.3 Stabilnost implantata.....	16
1.4 Primarna stabilnost.....	18
1.4.1 Kvalitet kosti.....	18
1.4.2 Implantacija u zračevoj regiji.....	21
1.4.3 Hirurška tehnika.....	21
1.4.4 Dizajn implantata.....	22
1.5 Sekundarna stabilnost.....	23
1.5.1 Prelazni period stabilnosti implantata.....	24
1.5.2 Oseointegracija.....	25
1.6 Materijali koji se koriste u implantologiji.....	27
1.7 Merenje stabilnosti implantata.....	28
1.8 Analiza rezonantne frekvencije RFA.....	29
1.9 Biomehanika implantata.....	34
1.9.1 Moment sile.....	35
1.9.2 Kompresiona sila.....	36
1.10 Najčešće korišćeni kraniofacijalni implantati.....	36
1.11 Prednosti disk implantata u odnosu na implantate oblika zavrtnja..	37
1.12 Lokalizacije za ugradnju kraniofacijalnih implantata.....	38
2. Naučna osnova problema.....	40
3. Cilj istraživanja.....	40
4. Materijali i metode.....	41
4.1 Određivanje kvaliteta koštanog tkiva-Mikro-kompjuterska tomografija..	41
4.2 Klinička istraživanja merenje stabilnosti implantata.....	44
4.3 Ugradnja disk implantata.....	47
4.4 Lokalizacija disk implantata za retenciju nazalnih i orbitalnih epiteza....	48
4.5 Ugradnja zavrtnj implantata.....	49
4.6 Lokalizacija zavrtnj implantata za retenciju aurikularnih epiteza.....	50
4.7 Merenje stabilnosti ugrađenih implantata.....	52
4.8 Protetska rehabilitacija.....	54
4.9 Statistički testovi korišćeni u proceni podataka dobijenih istraživanjem..	60

5. Rezultati.....	61
5.1 Određivanje kvaliteta koštanog tkiva-Mikro-arhitektura kortikalne kosti mereno mikro-CT-om.....	62
5.2 Klinička istraživanja-Stabilnost implantata.....	63
6. Diskusija.....	74
6.1 Određivanje kvaliteta koštanog tkiva -Mikro CT analiza mikro-arhitekture koštanog tkiva.....	75
6.2 Klinička istraživanja-Zavisnost stabilnosti implantata od oblika implantata.....	77
6.3 Zavisnost stabilnosti implantata od godina starosti pacijenata.....	79
6.4 Uticaj sila na stabilnost implantata.....	79
6.5 Dodatni faktori koji utiču na uspešnost implantatne terapije.....	81
6.6 Komparativna analiza kraniofacijalnih i oralnih implantata.....	86
7. Zaključci.....	89
8. Literatura.....	90
9. Liste slika, tabela, grafikona.....	100
10. Biografija.....	106

Disertacija sadrži: 107 strana, 14 tabela, 7 grafikona, 40 slika.

1Uvod

1.1 Implantatno-protetska rehabilitacija maksilofacijalne regije

Maksilofacijalna hirurgija susreće se sa brojnim izazovima kada je reč o rekonstrukciji kraniofacijalne regije. Defekti se mogu javiti kongenitalno, posttraumatski ili nakon resekcije tumora. Oni stvaraju funkcionalne i esetske smetnje te znatno smanjuju kvalitet života pacijenata. Moguće su pojave asocijalnog ponašanja, poremećaja ličnosti i samog psihičkog sklopa, što onemogućava potpuni oporavak. Jedan od načina funkcionalne i estetske rehabilitacije jeste rekonstruktivna hirurgija, koja je uglavnom metod izbora, odnosno prvi korak u nadoknadi nedostajućeg tkiva. U slučajevima gde je ovakva hirurgija izvodljiva i ukoliko pacijenti na nju pristanu rezultati mogu biti odlični. Ukoliko iz nekog razloga nisu kandidati za rekonstruktivnu hirurgiju, pribegava se protetskoj rehabilitaciji. Maksilofacijalna protetika nastoji da omogući funkcionalnu i estetsku rehabilitaciju, ublaži moguće posledice i samim tim poboljša kvalitet života samih pacijenata. Epiteze su vrsta maksilofacijalnih proteza, koje se postavljaju na defekt u cilju nadoknade nedostajućih tkiva (prefiks lat. epi-na). To su protetske nadoknade načinjene od akrilata i silikona, koje na najbolji način, funkcionalno i estetski, upotpunjavaju sam defekt. Koriste se prilikom protetske rehabilitacije defekata: oka, nosa, aurikule, ili defekata koji zauzimaju veće površine lica. One predstavljaju savremene nadoknade koje uspešno odgovaraju funkcionalnim i estetskim zahtevima pacijenata. Akrilatna osnova im daje neophodnu čvrstinu i strukturu, dok silikonski sloj uspešno podražava teksturu kože, sa svim njenim karakteristikama. Ivice su istanjene zbog čega se dobro uklapaju sa okolnom kožom. Obojene su pigmentom kako bi se postigao odgovarajući estetski efekat. ⁽¹⁻⁹⁾

Maksilofacijalne epiteze najčešće su indikovane u sledećim slučajevima: 1. ukoliko je neophodna dostupnost operativnom području usled povećane verovatnoće recidiva, 2. kada se, usled opštih ili lokalnih kontraindikacija, ne može primeniti rekonstruktivna hirurgija, 3. kao privremene proteze tokom rekonstruktivne hirurgije, 4. nakon neuspele rekonstruktivne hirurgije, 5. kada pacijent odbija rekonstruktivnu hirurgiju, 6. kod pacijenata sa visokim estetskim zahtevima, 7. kod pacijenata koji žele brzu rehabilitaciju, 8. kod pacijenata posle palijativne terapije.⁽²⁻⁶⁾

Jedan od problema u maksilofacijalnoj protetici jeste retencija epiteza, koja često predstavlja izazov zbog velike površine defekta, različite ugibljivosti tkiva, kao i nedostatka podminiranosti.^(3,7)

U zavisnosti od oblika i veličine defekta, retencija epiteza postiže se na više načina⁽³⁾:

1. Anatomski - epiteza se fiksira postojećim anatomskim strukturama (šupljina defekta koji je podminiran) - očna proteza (kada se rekonstruiše defekt zašivanjem konjunktive i pravljenjem odgovarajućeg prostora za protezu)
2. Mehanički - epiteze se pričvršćuju pomoćnom mehaničkom strukturom, na primer: okvirom od naočara (nazalna i orbitalna epiteza), rajfom za kosu (aurikularna epiteza)
3. Hemijski - pomoću adhezivnog lepka za proteze (netoksičnog i ne iritirajućeg za kožu i sluzokožu)
4. Upotrebom kraniofacijalnih implantata

Zbog dobre retencije, pričvršćivanje proteza za kost pomoću implantata doprinelo je prodoru u protetskoj rehabilitaciji^{9,10}. Prva upotreba perkutanih titanijumskih implantata van usne duplje izvedena je od strane Otorinolaringologa Andersa Tjellstoma 1977. za potrebe pričvršćivanja slušnog aparata, a 1979. za prvu implantatno nošenu epitezu^{11,12}.

U kliničkoj praksi kraniofacijalni implantati su se pokazali kao najadekvatnije rešenje u retenciji i stabilizaciji kraniofacijalnih epiteza. Epiteze retinirane implantatima stabilnije su, dugotrajnije, lakše se postavljaju i uklanjaju, što omogućava bolji kvalitet života pacijenta.^(3-5,7)

Koštano sidrenje proteza ima sledeće prednosti^(3,13) :

- poboljšana i pouzdana retencija
- na retenciju ne utiču okolni faktori (npr znojenje)
- olakšano je postavljanje proteze u pravilan položaj od strane samog pacijenta
- nema potrebe za lepkovima, sa sledstveno manjim reakcijama kože
- proteze su dugotrajnije nego kada se koriste lepkovi

Kontraindikacije u primeni kraniofacijalnih implantata:

Apsolutne kontraindikacije za ugradnju kraniofacijalnih implantata jesu teška psihijatrijska oboljenja (npr. šizofrenija, demencija) kao i kaheksija. Relativne kontraindikacije su loša higijena, alkoholna zavisnost, zavisnost od narkotika, kao i blaži psihijatrijski poremećaji. Ove relativne kontraindikacije moraju se individualno procenjivati i na osnovu procene lekara odlučiti da li je pacijent adekvatan kandidat za implantološku terapiju.^(3-5,7)

Proteze retinirane implantatima imaju i prednosti i mane. U većini slučajeva prednosti preovladavaju. One nisu u suprotnosti sa plastičnim i rekonstruktivnim zahvatima, ali se vrlo često se koriste u kombinaciji. Takođe se mogu koristiti kao privremena mera pre hirurške rekonstruktivne terapije. Na primer posle amputacije nosa kompleksna hirurška rekonstrukcija vrši se tek nakon perioda od 2 godine, tako da je rizik od recidiva minimalan. Ovde implantacija ne ometa kasniju rekonstrukciju^(3,7,11,12)

Prednosti implantima retiniranih protetskih nadoknada ^(3,7,12,13):

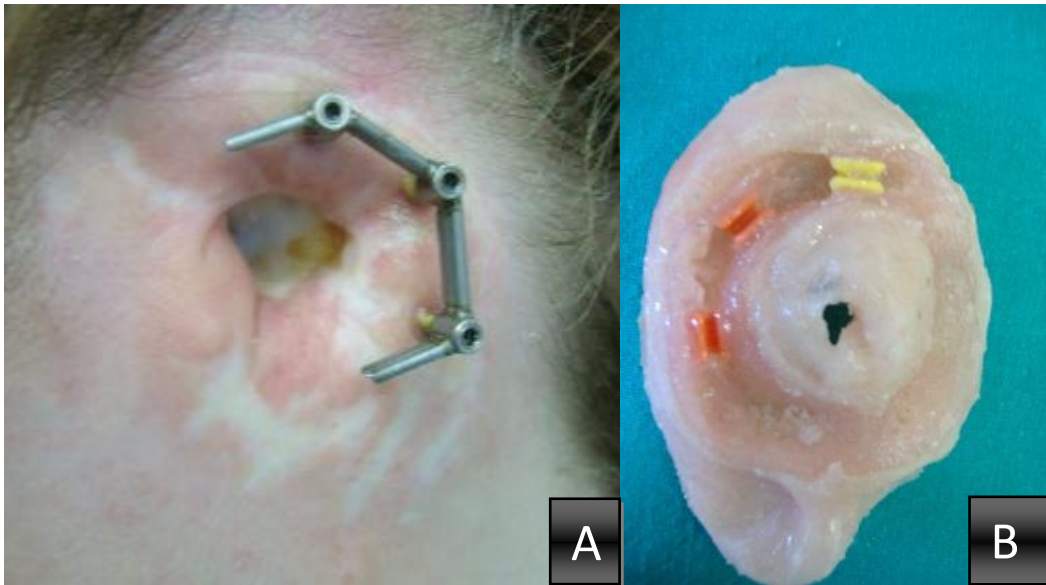- Dobro zamjenjuju nedostajuća tkiva složenih anatomske regije, nos oko, uho
- Daju dobru kamuflažu, kozmetički rezultati su zadovoljavajući i predvidivi
- Jednostavan i brz način rehabilitacije
- Dobra retencija
- Ivice proteze su istanjene i providne tako da se dobro uklapaju

Mane implantatno retiniranih proteza ^(3,7,12,13):

- Nisu pogodne za zamenu nedostajućih mobilnih delova lica
- Moraju se uklanjati u toku noći (tokom spavanja)
- Postizanje adekvatne boje i pigmentacije i uklapanje sa okolnom kožom u zavisnosti od godisnjih doba
- Diskoloracija od strane spoljašnjih faktora (vlaga, duvanski dim, znoj)
- Visoka cena
- Potreba za novom protezom na svakih nekoliko godina
- Održavanje delova proteze koji su u kontaktu sa kožom
- Redovno čišćenje koje može da bude komplikovano u zavisnosti od oblika proteze
- Osećaj stranog tela

1.2 Povezivanje implantata i protetske nadoknade:

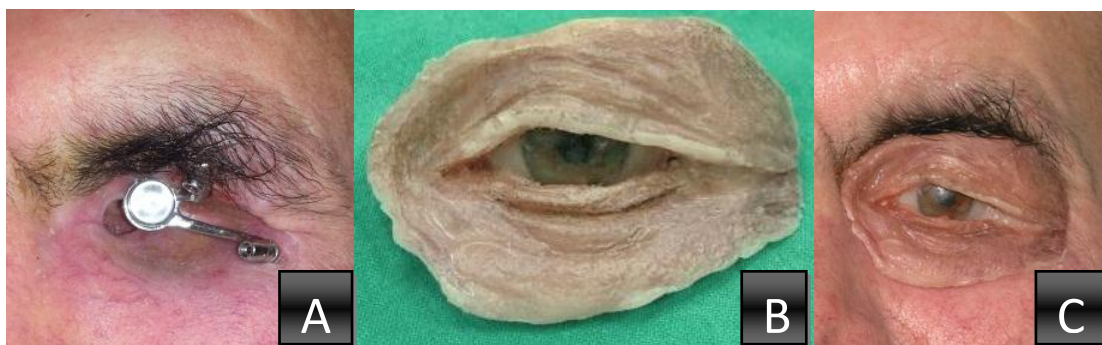Veza između implantata i proteze može se ostvariti na više načina. Prvi način vezivanja implantata i proteze podrazumeva postavljanje metalne prečke koja se pričvršćuje na perkutane delove implantata, abatmente, koji poput stubića prominiraju iznad nivoa kože i nose metalnu prečku. Na ovako formiranu konstrukciju postavlja se proteza. Ovakav način vezivanja implantata i proteze omogućavaju komplementarne teflonske matrice koje imaju fabrički definisanu retenciju (slika 1a,b) . ^(3-5,7)



Slika 1.A. Prečka postavljena na zavrtanj implantate, 1.B. Epiteza sa ugrađenim komplementarnim teflonskim folijama

Prečka konstrukcija, međutim, zahteva paralelitet između implantata, kako bi se smanjilo naprezanje i u potpunosti izbegla deformacija. U suprotnom, retencija bi bila ugrožena. Paralelitet je teško postići u orbitalnoj regiji, te se zbog toga ređe koristi. Uglavnom nalazi primenu kod aurikularne proteze, i u pojedinim slučajevima kod nosne proteze, gde je moguće postići paralelitet implantata.^(3,5,7)

Primena magnetne veze ne zahteva paralelitet implantata, čišćenje i održavanje higijene proteze je lakše, kao i njeno postavljanje i uklanjanje. Zbog toga magnetna veza često se koristi u nazalnoj i orbitalnoj regiji slike (2. A,B,C). Za aurikularne epiteze koriste se magneti na neparalelnim nosačima (u slučajevima gde bi postavljanje prečke izazvalo napon i deformaciju), koji su postavljeni previše blizu jedan drugog (rastojanje manje od 15 mm), ili kada održavanje higijene nije moguće.^(3,5,7)



Slika 2.A. Metalna konstrukcija sa magnetom na disk implantatima, 2.B. Epiteza sa magnetnom vezom, 2.C. Postavljena epiteza

U prošlosti postojali su razni pokušaji pravljenja proteza od porcelana, prirodne gume, želatina, lateksa i drugih materijala, koji ne samo da nisu bili adekvatni već nisu ispunjavali ni estetske standarde. Danas postoje dva osnovna materijala, akrilat i silikon. Oba imaju svoje prednosti i nedostatke, zbog čega u kombinaciji daju odlične rezultate. Polimetil-metakrilat (PMMA) i kopolimeri pokazuju veliku izdržljivost, ali su teži, dok je silikon mekši, lakši, fleksibilniji i održiviji na temperaturi tela. Kožne osobenosti, pigmentacije, bore i sl. takođe se mogu verno reprodukovati. Ivice proteze od silikona mogu se toliko istanjiti da gotovo postaju transparentne, što pospešuje kamuflažu, to jest smanjuje vidljivost granice proteze u odnosu na okolnu kožu. Sa novim, savremenim silikonima, upotreba drugih materijala gotovo da je napuštena, s'obzirom na to da se njima mogu proizvesti proteze izuzetnog kozmetičkog kvaliteta. Savremena tehnologija usloвила je način planiranja i način izrade epiteza, kao i njihovo povezivanje sa kraniofacijalnim implantatima. ^(6,10)

1.3 Stabilnost implantata

U hirurškoj praksi koristi se više implantatnih sistema koji imaju različitu namenu, oblik, veličinu, mikro i makrodizajn, kao i biomehaničke karakteristike. Razlikuju se implantati oblika diska (bazalna oseointegracija - BOI) i zavrtnja (oblika korena zuba - konični, cilindrični). Ono što je neophodno za sve implantate, jeste odlična primarna stabilnost na mestu insercije. Lokalizacija, sredina u kojoj se nalaze, kao i zahtevi koji su pred implantatima razlikuju se kod ekstraoralnih i oralnih

implantata. Njihov oblik i biomehaničke osobine prilagođeni su lokalizaciji i funkciji samih implantata. ⁽¹⁻³⁾

Klinički je dokazano da stabilnost implantata igra značajnu ulogu u narednim terapijskim fazama i omogućava da predvidimo krajnji ishod rehabilitacije. Kako uspeh implantatno-protetičkog zbrinjavanja često zavisi od biomehaničkih faktora, podatak o stabilnosti implantata smanjuje mogućnost neuspeha. Istraživanja pokazuju da visoke vrednosti Analize Rezonantne Frekvencije (RFA) ukazuju na uspešnost terapije. Sa druge strane, njene niske vrednosti ukazuju na moguće komplikacije, kao što su labavljenje implantata, periimplantitis i loša distribucija sila na okolno tkivo. Analiza rezonantne frekvencije je analiza stabilnosti implantata, na kojem se primenjuje veoma mala bočna sila savijanja, što podražava uslove kliničkog opterećenja, samo u mnogo manjoj srazmeri. ^(1,2,14-16)

Stabilnost implantata je osnovni preduslov za uspeh implantatne terapije. Implantatna stabilnost predstavlja kombinaciju mehaničke i biološke stabilnosti u funkciji vremena. Kako je neuspeh implantata često povezan sa biomehaničkim faktorima, procena implantatne stabilnosti daje dragocene podatke za dalji klinički rad. ^(1,2,14-16)

U zavisnosti od oblika i sistema koji se koristi karaniofacijalni implantati imaju svoje biomehaničke karakteristike koje određuju ponašanje implantata u kosti, nakon implantacije i u toku funkcije, tj. nakon oseointegracije. S'obzirom na to da su ovi implantati prilagođeni svojim mikro i makrodizajnom lokalizaciji na kojoj će biti implantirani, oni poseduju i različita biomehanička svojstva, koja se razlikuju od svojstva oralnih implantata. Tako npr. kraniofacijalni implantati oblika zavrtnja, koji su predviđeni za implantaciju u mastoidnom delu temporalne kosti, kraći su nego oralni implantati sličnog oblika. Njihova dužina je redukovana zbog debljine raspoložive kosti, kao i zbog dubljih anatomskih struktura, koje implantat ne sme da kompromituje. Neki su širi kako bi se povećala raspoloživa površina implantata, čime se povećava i kontaktna površina implantata i kosti, tzv. „*implant-bone interface*”, što u krajnoj liniji povećava stabilnost implantata u kosti. Implantati oblika diska (BOI), koji mogu biti jednostruki, dvostruki i trostruki, sastoje se od osovine u odnosu na koju su normalno postavljeni diskovi. Ovi implantati se ukucavaju u prethodno napravljena ležišta i moraju biti u kontaktu sa oba kortikalna dela kosti radi bolje oseointegracije. Veća

im je kontaktna površina sa koštanim tkivom i specifičnog su oblika, pa stoga i specifičnih biomehaničkih osobina. ^(3,17-24)

1.4 Primarna stabilnost:

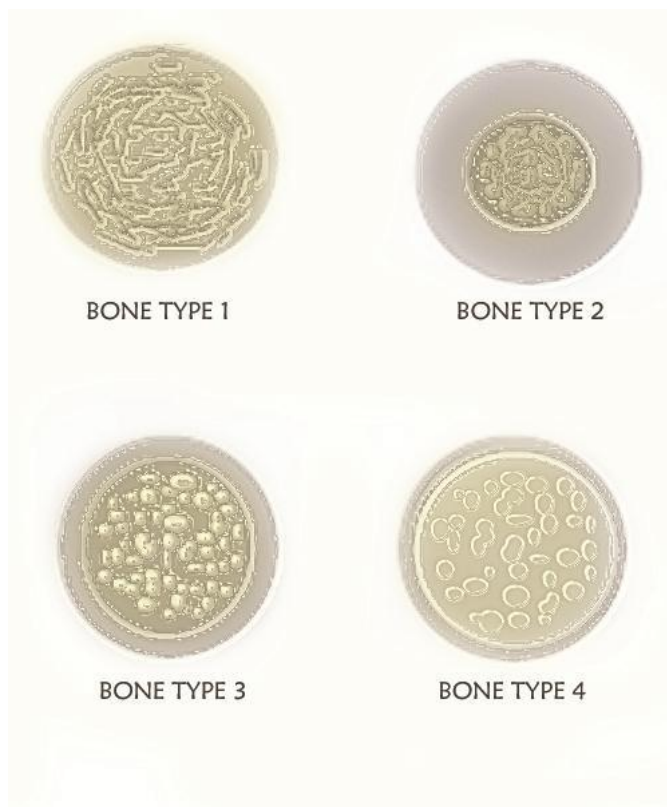Primarna stabilnost predstavlja frikcionu silu između implantata i kosti, a postiže se prilikom njegove insercije u kost. Rezultat je biomehaničkog odnosa implantata i okolne kosti. Primarna stabilnost zavisi od kvaliteta i količine raspoložive kosti, hirurške tehnike, dizajna i površine imlantata. ⁽²⁵⁻³⁰⁾

1.4.1 Kvalitet kosti:

Zbog svoje gustine i mineralizacije čvrstina kompaktne kosti je oko 10 puta veća od čvrstine spongiozne - trabekularne kosti. Kompaktna kost je veće gustine, što takođe obezbeđuje veću primarnu stabilnost. ⁽³¹⁻³³⁾ S'obzirom na to da spongiozna kost ima manju čvrstinu, neki autori je navode i kao kost slabijeg kvaliteta, što nije sasvim ispravno, te je bolje reći da je to kost manje gustine. ⁽³¹⁻³⁴⁾

Najvažniji parametar vezan za primarnu stabilnost, a zavisi od pacijenta jeste kvalitet kosti. Jedna od podela koja se najčešće koristi je klasifikacija gustine kosti po *Lekholm*-u i *Zarb*-u, a zasniva se na panoramskoj cefalometrijskoj radiografiji (slika 3). ⁽³⁴⁻³⁶⁾ Prema ovoj klasifikaciji, na osnovu debljine kompaktne kosti i gustine spongioze, koštano tkivo podeljeno je u četiri tipa:

- tip 1 – kompaktna kost
- tip 2 – debeli sloj kompaktne kosti koji obavija trabekularnu kost
- tip 3 – tanak sloj kompaktne kosti koji obavija gustu trabekularnu kost
- tip 4 – tanak sloj kompaktne kosti koji obavija trabekularnu kost male gustine



Slika 3. Šematski prikaz tipova kosti, ilustrirano po uzoru na Lekholm and Zarb⁽³⁴⁾

Što je veća vrednost gustine kosti, to su više i vrednosti primarne stabilnosti merene u ISQ jedinicama. Slične podatke o odnosu između gustine kosti i ISQ vrednosti, kao i o odnosu između otpora prilikom ugradnje implantata, daju i drugi autori, te se može pouzdano reći da se na osnovu gustine kosti koju dobijamo CT metodom može predvideti primarna stabilnost. Podaci o gustini kosti, ISQ vrednosti kao i sam otpor prilikom postavljanja implantata u korelaciji su i ukazuju na budući uspeh implantatne terapije. Vrednosti koštane gustine i primarna stabilnost implantata, mogu se koristiti kao dijagnostički parametri, pomoću kojih se može predvideti uspešnost implantatne terapije.⁽³⁶⁻⁴⁰⁾

Postoje i pacijenti koji zbog nekih fizioloških ili patoloških stanja nemaju zadovoljavajući kvalitet, tj. čvrstinu ili gustinu kosti. Njihovo koštano tkivo ne odgovara nekom od predhodno navedenih tipova kosti, već ima drugačije kvalitativne i kvantitativne karakteristike. Kod ovih pacijenata postavljanje implantata je delikatno, jer je usled smanjenog kvaliteta kosti manji procenat uspešnosti implantatne terapije, te

oni predstavljaju pacijente povećanog rizika. Pacijente rizika predstavljaju ljudi sa transplantiranim koštanim tkivom, pacijenti posle zračne terapije, pacijenti na terapiji bisfosfonatima, sa tzv. mekom kosti usled fizioloških ili patoloških stanja. ^(37,41-43)

Da bi se odredila najadekvatnija lokalizacija postavljanja kraniofacijalnih implantata neophodno je poznavati kvalitet kosti na mestu gde će biti napravljeno ležište za njihovu ugradnju. Najadekvatniji način procene mikroarhitekture kortikalne kosti je Mikro-CT metoda, kojom je moguće u visokoj rezoluciji ispitati najsitnije elemente strukture kortikalne kosti iz svih uglova u različitim ravnima. ^(32,33,45-47)

Mikro-kompjuterska tomografija ili "mikro-CT" je snimanje X-zracima u 3 dimenzije, istim postupkom koji se koristi u kliničkoj praksi CT ("CAT" scan) skeniranje, ali u manjem obimu sa veoma povećanom rezolucijom. Trodimenzionalnom mikroskopijom se veoma dobro oslikava unutrašnja mikro-struktura objekata na neinvazivan način. Priprema uzorka ne zahteva posebna bojenja, sečenje na tanke slojeve kao što to zahtevaju druge metode. Jednim skeniranjem se dobija kompletna slika unutrašnje 3D strukture uzorka u visokoj rezoluciji, bez oštećenja uzorka. ^(32,33,45-47)

Mikro-fokusirani izvor X-zraka osvetljava predmet, a planarni rendgen detektor prikuplja uvećane projekcije slike. Na osnovu stotina prikupljenih angularnih projekcija, dok se objekat rotira, kompjuter generiše mnoštvo virtuelnih poprečnih preseka kroz objekat. Kroz preseke se može kretati interpolacijom delova uz različitim ravnima, da bi se pregledala unutrašnja struktura. Odabirom jednostavnih ili složenih objekata, mogu se meriti 3D morfometrijski parametri i stvoriti realistični vizuelni modeli za virtuelnu analizu unutrašnjosti objekta. ⁽⁴⁵⁻⁴⁷⁾

Prva istraživanja i razvoj 3D redngenske mikroskopije počeli su ranih 1980-ih. To je dovelo do prvih mikro-CT snimanja 1983-1987. Prvi mikro CT skener visoke rezolucije „in vivo” ušao je u upotrebu 2001. godine. Nano-CT skener sa submikronskom prostornom rezolucijom u okviru neinvazivne 3D mikroskopije uveden je 2005. ⁽⁴⁵⁻⁴⁷⁾

1.4.2 Implantacija u zračevoj regiji

Tokom hirurške terapije pacijenata sa malignim tumorima neophodna je radikalna hirurgija koja može biti dopunjena zračnom i polihemio terapijom. Posle resekcije tumora primenjuje se zračna terapija da bi se smanjila verovatnoća recidiva. Kost koja je bila zračena nema iste kvalitativne karakteristike kao intaktna kost. Negativni efekti X zraka na koštano tkivo, kožu i sluzokožu dovode do hipoksije tkiva, do smanjenja broja celularnih elemenata. Na mekim tkivima, uzrokuju nastanak rana koje teško zarastaju te kompromituju cirkulaciju. Uspeh implantološke terapije u ovakvom području zavisi od više faktora: kvalitet kosti, prokrvljenost koštanog tkiva, kao i od broja i očuvanosti celularnih elemenata kosti. Zračena kost ima redukovanu proliferaciju koštane srži, kolagena, periostealnih i enostealnih ćelija. Sve ovo otežava oseointegraciju implantata. Hiperbarična komora ili primarno prekrivanje implantata mikrovaskularnim režnjem značajno pomažu oseointegraciju kod zračenih pacijenata. Neki autori savetuju ugradnju implantata u zračeno područje tek nakon perioda 4-6 meseci od završene zračne terapije. Mada mnoga istraživanja pokazuju dobre rezultate i posle imedijatne ugradnje implantata u zračenom području, ponekad se ipak usled velike doze i frekvencije zračenja javlja oseoradionekroza, koja predstavlja kontraindikaciju za ugradnju kraniofacijalnih implantata. Kost oko orbitalne šupljine najlošije reaguju na zračenje. Uticaj doze zračenja izražava se kao "kumulativni efekat zračenja" CRE. Statistički značajna doza zračenja za neuspeh implantata jeste od 50 greja pa na više. ⁽³⁹⁻⁴²⁾

1.4.3 Hirurška tehnika:

Osnovni principi hirurške tehnike datiraju od Branemarkove tehnike. U osnovi možemo razlikovati 2 faze: prva faza se sastoji od praviljenja ležišta u kosti i insercije titanijumskog implantata. Druga faza se sastoji od redukcije mekih tkiva, kao i postavljanje transkutanog abatmenta kroz kožu. Bitno je postići da u okruženju implantata bude koža bez folikula dlake. Oba ova koraka mogu se izvesti ili u jednom zahvatu (jednoj fazi) ili u dve odvojene intervencije (dvofazni). Da bi se smanjila operativna trauma kosti u prvoj fazi bitno je sledeće:

- upotreba novih i oštih svrdala / rotirajućih instrumenata
- kolenjak brzine (450-1200 Rpm)
- obilno hlađenje hladnim Ringerovim/fiziološkim rastvorom ^(3,9,48,49)

Primarna stabilnost implantata zavisi i od dijametra svrdla. Rad sa užim svrdlima često obezbeđuje veću primarnu stabilnosti. Hirurška tehnika igra važnu ulogu, kako u postizanju implantatne stabilnosti, tako i u krajnjem ishodu implantatne terapije. Faktor rizika su i traumatski hirurški postupci gde može doći do oštećenja kosti (npr. pregrevanje kosti usled velike brzine kolenjaka) . ^(1-3,49-51)

U slučaju niskih i opadajućih vrednosti stabilnosti implatata prilikom sukcesivno ponovljenih merenja, u narednim implantacijama neophodna je promena hirurške tehnike u cilju dobijanja viših vrednosti primarne stabilnosti. Prilikom sledećih implantacija indikovano je korišćenje užih svrdala, širih i dužih implantata, što će rezultovati višim vrednostima primarne stabilnosti. ^(39,49)

U prošlosti su morali da se prave urezi u kosti za implantaciju. Danas, se koriste samourezujući titanijumski implantati. Palpirajući pokreti borera pokazuju da li i dalje postoji kost na dnu ležišta. Da bi se izbegla kontaminacija, titanijumskim implantatima treba rukovati samo sa titanijumskim instrumentima. ^(48,49)

1.4.4 Dizajn površine implantata:

Stabilnost implantata zavisi i od njihovog mikrodizajna, odnosno površine implantata. Veća površina implantata može se postići plazmiranjem, peskiranjem, laserskim nagrizanjem, laserskim nanošenjem depozita kristalnih čestica kalcijum fosfata. Ovo može povećati površinu implantata i do 10 puta. Što je površina implantata veća, to će biti veća primarna stabilnost, a kasnije će biti bolja i oseointegracija. ^(52,53)

Površina različitih tipova implantata pokazuje, različite nivoe hrapavosti. Navode se 4 kategorije implantata, koji su klasifikovani kao glatki (0.0-0.4 μ m), minimalne hrapavosti (0.5-1.0 μ m), umerene hrapavosti (1.0-2.0 μ m), hrapavi (>2.0 μ m) –(klasifikacija hrapavosti površine prema Sa vrednostima). Po pravilu su abatmenti i

neki eksperimentalni implantati bili su visoko polirani i veoma glatki. Ovo se pokazalo kao nepovoljno za dobru oseointegraciju. Originalni Branemark Implant je oblika šrafa sa površinom minimalne grubosti. Oni su smatrani kao zlatni standard u implantologiji sve do sredine devedesetih godina prošlog veka. I dalje se koriste za ekstraoralnu upotrebu kao Vistafik™ sistem Cochlear kompanije. Implantati umereno grube površine pokazali su veću reakciju kosti nego minimalno grubi implantati, ali to ne znači, da se sa njima postiže veći klinički uspeh kada je stabilnost u pitanju. U slučaju dentalnih implantata preko 2.0 μm hrapavosti sa plazmiranom površinom, viša je stopa peri-implantitisa, tako da implantati minimalno ili umereno grube površine obezbeđuju najbolje rezultate. U implantologiji, trenutno se najčešće koriste implanti umereno grube površine. (27,52-57)

1.5 Sekundarna (kasna) stabilnost:

Nakon postavljanja implantata u kost dolazi do reakcije okolnog koštanog tkiva na traumu - remodelacija kosti, koja traje od 12-18 meseci nakon implantacije. Termin sekundarna stabilnost se obično odnosi na period 3-6 meseci nakon implantacije. (1,2,51,58)

Stabilnost implantata zavisi i od prirode kosti. Implantati u spongioznoj kosti, kao i oni u kompaktnoj kosti, tokom vremena menjaju vrednost stabilnosti. Trabekularna kost poprima karakteristike kompakte, u delu koji je neposredno u blizini implantata, što povećava njegovu stabilnost. U kompaktnoj kosti ova stabilnost se vremenom smanjuje zbog umerene resorpcije, tako da se vrednosti stabilnosti u kompakti i spongiozi približavaju, tj. izjednačavaju. (1,2,36,59,60)

Sekundarna stabilnost ponekad je manja od primarne, što je rezultat umerene resorpcije marginalne kosti. Sa druge strane, za povećanje sekundarne stabilnosti zaslužna je sposobnost remodeliranja kosti, na koju utiču egzogeni i endogeni faktori, opšte zdravlje, konzumiranje cigareta, narkotika, zračenje. Sekundarna stabilnost zavisi od remodelacije kosti na spoju implantat –kost, na šta utiču površina implantata i vreme zarastanja. (36,58,59)

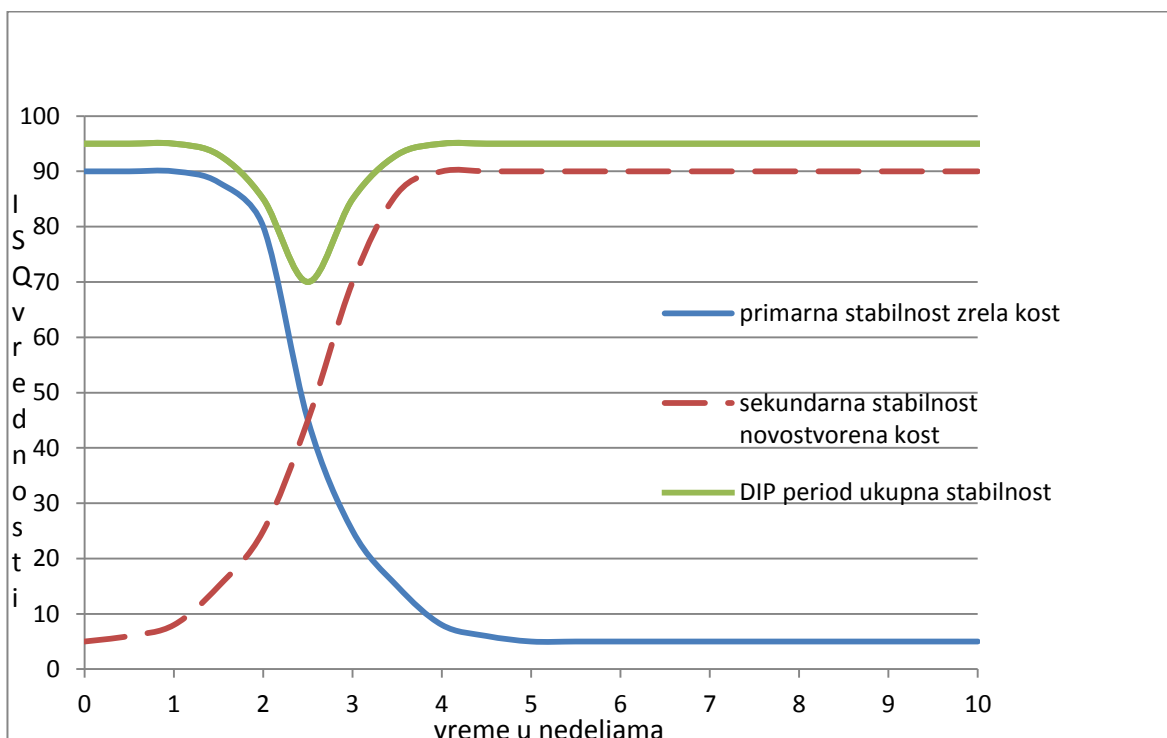
Implantatna stabilnost predstavlja kombinaciju mehaničke i biološke stabilnosti.

-Mehanička stabilnost je rezultat komprimovanja kosti prilikom postavljanja implantata. Ona predstavlja primarnu stabilnost implantata. Obično je visoka i zavisi od čvrstine kosti, dizajna implantata i hirurške tehnik implantacije, nastaje odmah, zahvaljujući kompresiji kosti prilikom postavljanja implanta. Mehanička stabilnost vremenom se smanjuje.

-Biološka stabilnost je rezultat novoformiranih koštanih ćelija koje se formiraju na površini implantata u procesu oseointegracije. Ona ne nastaje odmah nakon ugradnje implantata, već postaje primetna nakon formiranja novih koštanih ćelija na površini implantata. Ova stabilnost se povećava tokom vremena i predstavlja sekundarnu stabilnost. Kao rezultat oseointegracije, početnu mehaničku stabilnost vremenom zamenjuje biološka stabilnost. ^(1,2,26)

1.5.1 Prelazni period stabilnosti implantata:

Postavljanjem implantata narušen je integritet kosti. Ona se delimično resorbuje, što dovodi do privremenog smanjenja stabilnosti. Period od 2- 4 nedelje od postavljanja implantata navodi se kao „kritičan”. U tom periodu redukuje se stabilnost implantata. To je prelazni period između primarne i sekundarne stabilnosti. Javlja se osteoklastna aktivnost koja dovodi do resorpcije kosti i smanjenja primarne stabilnosti implantata. Stabilnost će se povećati kada se sintetiše novoformirana kost oko implantata (period posle 4 nedelje od implantacije). Ona se još više povećava kada se završi mineralizacija novoformirane kosti. Mineralizacija novostvorene kosti se odvija oko 160 dana od početka remodelovanja kosti, a potpuna mineralizacija kosti iznosi i do 12 meseci (slika 4).⁽⁵⁶⁻⁵⁹⁾



Slika 4, DIP- prelazni period implantata, ilustravano po uzoru na Sennerby et al. ⁽⁴⁸⁾

1.5.2 Oseointegracija:

Prvi implantati nastali su sasvim slučajno, kada je švedski naučnik i ortopedski hirurg Per-Ingvar Brånemark primetio da je titanijumska optička komora „srasla” sa tibijom i fibulom eksperimentalnog zeca. Tada je zaključio da je moguće napraviti funkcionalnu vezu između živog koštanog tkiva i implantata. ^(1,36,56)

- Još 1969 godine Brånemark je dokazao da je moguć direktan strukturalni i funkcionalni kontakt između žive kosti i površine funkcionalno opterećenog implantata. Na ovaj način definisan je pojam oseointegracije. Naknadno je razjašnjeno da oseointegracija zavisi od sposobnosti zarastanja, reparacije i remodelacije koštanog tkiva. ^(36,56)

- Odnos implantata i kosti Schröder je definisao kao funkcionalno ankilotičnu vezu. Oseointegracija je histološki termin koji podrazumeva direktnu koštanu apoziciju na površini implantata, bez interponiranja mekog tkiva. To je sposobnost aloplastičnog

materijala da uspostavi adekvatnu vezu sa koštanim tkivom i tako omogući stabilnu integraciju stranog materijala sa tkivom.^(43, 59)

Oseointegraciju čine dva procesa: osteoindukcija i osteokondukcija. Zasnivaju se na istom principu kao i koštano zarastanje nakon fraktura. Osteoindukcija predstavlja sposobnost za regrutaciju nediferenciranih mezenhimalnih ćelija kao i njihovu stimulaciju za diferencijaciju u preosteoblaste. Reakcija tkiva na frakturu gotovo je identična reakciji tkiva na implantaciju. Javlja se kaskadna reakcija. Proces osteoindukcije je najizraženiji u prvoj nedelji nakon traume koštanog tkiva. Kaskadna reakcija ima tri faze: Hemotaksu i mitozu mezenhimalnih ćelija, diferencijaciju mezenhimalnih ćelija prvenstveno u hrskavično tkivo i zamenu hrskavičnog tkiva kostnim. Mehanizam reparacije kosti koristi ćelije pomoću kojih se formira kost, model (scaffold) od hrskavice, na osnovu koga se formira nova nezrela kost i bioaktivne molekule koji upravljaju procesom reparacije. Novostvoreni preosteoblasti se aktiviraju u narednim nedeljama u novoformiranom koštanom kalusu. Pored osteoinduktivnih signala, bitni faktori su i bogata vaskularizacija kao i odlike materijala. Ovaj proces je verovatno značajniji za formiranje novog koštanog tkiva od efekta već prisutnih osteoblasta. Osteokondukcija je manje značajan proces u oseointegraciji i predstavlja stvaranje koštanog tkiva na površini pomoću postojećih osteoblasta.^(36,48, 55-60) Oseointegracija ne predstavlja trenutnu promenu, već proces koji se kontinuirano odvija, kroz razvoj tkiva, njegovu razgradnju i konstanto preuređenje koje se odvija u živom koštanom tkivu. Sile opterećenja su neophodne za formiranje kosti i očuvanje njenog integriteta^(3,56).

Oseointegracija nastaje remodeliranjem kosti u početnom periodu zarastanja tokom kojeg implantat ne bi trebalo opteretiti, da bi se obezbedilo neometano formiranje kosti na njegovoj površini. Čvrstina kosti neposredno oko implantata povećava se, (slogiozno koštano tkivo poprima karakteristike kompakte), smanjuje njegovo mikropomeranje, kao i prevenira formiranje fibroznog ožiljnog tkiva oko implantata. Tokom oseointegracije koštano tkivo prolazi kroz dve faze: fazu osteoklastne i fazu osteoblastne aktivnosti. Oseointegracija započinje trećeg dana nakon implantacije i najintenzivnija je u prve dve nedelje nakon implantacije. Stabilizacija i adekvatna mineralizacija novostvorene kosti odvija se oko 160 dana posle početka

remodelovanja kosti, a za potpunu mineralizaciju kosti potrebno je i do 12 meseci. (1,2,56-61)

Faktori koji su bitni za dobru oseointegraciju su: biokompatibilnost materijala, mikro i makrodizajn implantata, hirurška tehnika, očuvanost i integritet recipijentne regije i adekvatno opterećenje u funkciji vremena. (2,3,56)

U početku je bilo nejasno da li je neophodan stoprocentni kontakt između kosti i implantata da bi se postigla uspešna oseointegracija. Naknadnim elektromikrografijama je dokazano da između implantata i kosti postoje prostori od 20 – 500 nm koje naknadno popunjavaju vezivno tkivo i kolagen, koji potom kalcifikuju. S'obzirom na to da je utvrđen klinički uspeh oseointegracije i sa prosečnim vrednostima kontakta implantata i kosti od oko 70 - 80 %, Zarb i Albrektsson dali su potpunije značenje terminu oseointegracija, definišući ga kao "Proces kojim se postiže klinički asimptomatska kruta fiksacija aloplastičnog materijala u kosti, koja se održava i tokom funkcionalnog opterećenja". (17,18,56,61)

1.6 Materijali koji se koriste u implantologiji

Najčešće korišćen materijal u implantologiji je titanijumska legura. Prema podacima proizvođača, ona se najčešće sastoji od 99,75% titanijuma i sadrži 0.05% gvožđa, 0,1% kiseonika, 0,03% azota, 0,05% ugljenika i 0.012% vodonika (3,9).

Titanium je otkriven u Engleskoj 1791. Otkrio ga je Vilijam Gregor. 1795. nemački hemičar. Hajnrh Klaproth je novi element nazvao titanijum. To je jedan od prelaznih metala i ima atomski broj 22. Oksid titanijuma je 9. najčešći elemenat u zemljinoj kori. Uvođenjem titanijumtetrahlorida sa magnezijumom, (Vilhelm Justin Kroll 1946. godine) razvijen je titanijum za komercijalnu upotrebu. (3,9,52)

Struktura titanijuma je polikristalna sa nasumično raspoređenim kristalima. Oksidacija površine odvija se tokom procesa proizvodnje i čišćenja. Ovim postupkom javljaju se različiti oksidi koji proizilaze iz ovog procesa, TiO₂, TiO, Ti₂O₅, a titanijum oksid je najčešći. Sloj titanijum oksida je debljine 5 nm i predstavlja kontaktnu površinu sa tkivom. Ono što je posebno u vezi titanijum oksidom je da

pripada materijalima koji su najstabilniji i najotporniji na koroziju. Nijedan drugi metalni oksid nema tako visoku dielektričnu konstantu koja je skoro kao kod molekula vode. Kao i titanijum i drugi metali, kao što su, na primer, nerđajući čelik, niobijum, brojne legure titana, vitallium® (kobalt hrom-molibden legura) kao i keramika takođe se uspešno oseointegrišu.^(3,9,52)

Danas postoji međunarodna norma ISO 5832-2: 1999. Međunarodna klasifikacija Američkog društva za ispitivanje materijala (ASTM) je najčešće korišćena u svetu. ASTM specifikacija P-67 sa ocenama 1-4 odnosi se na čist titanijum za upotrebu kao hirurški implantat, ovaj standard se malo razlikuje od kvaliteta ISO norme.^(3,9,52)

1.7 Merenje stabilnosti implantata

Za ispitivanja stabilnosti implantata do sada su korišćeni razni metodi. Jedan od načina da se oceni primarna stabilnost implantata jeste subjektivna procena hirurga na osnovu otpora prilikom insercije implantata i njegovog urezivanja u kost. Ova percepcija se ne može kvantitativno iskazati.^(1,62-64)

- **Otpor obrtnog momenta insercije** -" Insertion torque" predstavlja meru otpora koji se javlja prilikom ugradnje implantata. Zavisi od čvrstine i gustine kosti, kao i od svojstava implantata. Nedostatak ove metode je taj što se, u zavisnosti od oštine navoja implantata i prisustva fluida prilikom preparacije, mogu dobiti različiti rezultati. Što je veća oština navoja i što je više fluida to će otpor biti manji. Još jedna mana joj je što se u obzir ne uzima sila kojom se implantat postavlja.^(1,64-66)

-**Test perkusijom** podrazumeva perkusiju cervikalnog kraja implantata drškom instrumenta. Zaključak o dobroj stabilnosti implantata se donosi na osnovu zvonkog zvuka. Postoje i električni uređaji koji se baziraju na istom principu, ko što su "perio test" - „dental mobility checker". Nedostatak ove metode je nepreciznost dobijenih rezultata^(1,65)

- **Proba odvrtnja implantata** - „reverse torque”. Obrtni momenat suprotnog pravca najčešće se koristi za merenje sekundarne stabilnosti implantata. Implantati koji pokazuju mobilnost prilikom ovog testa, bivaju uklonjeni. Ovaj metod je potisnut, jer samo testiranje može narušiti odnos površine implantata i kosti, tako što nastaju mikro pukotine na njihovom spoju, koje mogu dovesti do neuspeha implantata. ^(1,64,65)

- **Merenje lateralne mobilnosti** (u vestibulo-oralnom ili mezio-distalnom smeru) pouzdanije je nego merenje rotacione mobilnosti implantata. Rotaciono mobilni implantati mogu biti lateralno stabilni, što je dobro za njihovu oseintegraciju. ^(1,62,65)

- Postoje i **ultrazvučne tehnike ispitivanja stabilnosti implantata**, kao i **analiza rezonantne frekvencije**. Suština je u tome da se stabilnost implantata u kosti izmeri na neinvazivan način, bez narušavanja odnosa implantat-kost. ^(1,62,65)

1.8 Analiza Rezonantne Frekvencije – RFA

Istorijat

Analiza rezonantne frekvencije kojom se određuje stabilnost implantata koristi se u kliničkim istraživanjima više od 10 godina. Koeficijent (količnik) implantatne stabilnosti (implant stability quotient - ISQ) predstavlja rezultat analize rezonantne frekvencije (resonance frequency analysis – RFA). ^(1,2,26-28)

Godine 1996. prva istraživanja u vezi sa RFA sproveli su Meredith i saradnici. Tek 2000. godine u Švedskoj, laboratorija Diagnostics AB, lansirala je aparat za merenje implantatne stabilnosti - Ostell[®]. Paralelno je u Taipei (Taiwan) lansiran sličan sistem - Implomates[®] Bio Tech One system. ^(1,2,59)

U početnim studijama Meredith i saradnici za merenje stabilnosti implantata koristili su KHz (kilo hertz), u opsegu od 3500-8500KHz. Potom je uveden ISQ (Implant stability quotient), sa vrednostima od 1-100 ISQ, koje su u korelaciji sa frekvencijom u KHz, pri čemu je najniža vrednost stabilnosti 1, a najviša 100. ^(1,2,26,27,59)

Novija generacija aparata Ostell Mentor[®] (Sweden), koji funkcioniše kao elektronska rezonantna viljuška, prevodi KHz u ISQ. Ovo je prenosni uređaj koji preko svog prenosnika (transdjusera) emituje signal 5-10 Ncm, a ISQ vrednost izračunava na osnovu odbijenog signala.^(1,2,66)

Analizira se prva rezonantna frekvencija prenosnika koji je fiksiran na implantat ili abatment. Nedostatak ove metode bio je taj što su se u zavisnosti od pravca postavljanja prenosnika dobijale različite vrednosti. Kod novih generacija aparata postoji multidirekcionni prenosnik.^(1,2,66)

RFA je analiza stabilnosti u kojoj se primenjuje veoma mala lateralna sila savijanja, koja podražava uslove kliničkog opterećenja, samo u mnogo manjoj srazmeri. Meri se mikropomeranje implantata u ležištu, na osnovu odbijene frekvencije. Signal koji aparat emituje je frekvencije 5-15 KHz, sa amplitudom od 1 V. Odbijeni rezonantni signal očitava detektor (analyzer) frekvencije i poredi ga sa originalnom frekvencijom signala.^(1,2, 67-69,71)

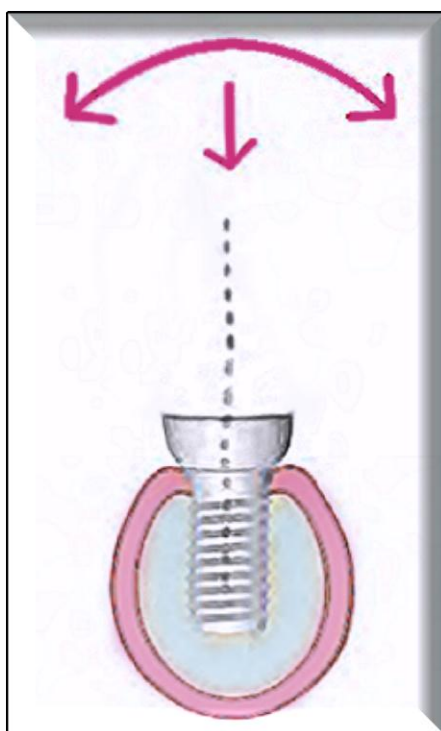
RFA frekvencija zavisi od tri glavna faktora:

1. Dizajna prenosnika (transdjusera, sonde),
2. Čvrstine implantata u kosti i njegovog odnosa sa okolnim koštanim tkivom,
3. Efektivne dužine iznad marginalnog nivoa kosti. Efektivna dužina je zbir dužina transdjusera i abatmenta, koji može da varira.

Ostell aparati prve i druge generacije bili su kabasti i povezani kablovima sa kompjuterom. Podaci su se beležili na hard disku. Njihovi rezultati nisu se mogli međusobno upoređivati, jer je svaki prenosnik imao svoju osnovnu frekvenciju, tako da su pre početka merenja različiti prenosnici morali da budu kalibrisani.^(1,2, 48,68)

Treća generacija Ostell Mentor[™] jesu mali, prenosni, bežični aparati, koji rade na baterije. Prenosnik je kalibrisan od strane proizvođača. Rezultat koji se dobija merenjem je koeficijent stabilnosti implantata -ISQ. Ima metalni prenosnik - "smart peg" cilindričnog oblika, na čijem jednom kraju postoji navoj kojim se ušrafljuje u

implantat, a na drugom kraju, minijturni magnet koji se ekscitira magnetnim signalima iz sonde aparata. “Smart peg” vibrira u dva smera, koji su normalni jedan na drugi, tj. u pravcu najviše, odnosno u pravcu najniže rezonantne frekvencije (slika 5.). Na ovaj način dobija se jedinstveni koeficijent - ISQ. Tamo gde je veća potpora i stabilnost u kosti, biće veća vrednost rezonantne frekvencije.^(1,48,68)



Slika 5. Grafički prikaz smera mikropomeranja implantata, ilustrovano, po uzoru na Sennerby et al.⁽¹⁶⁾

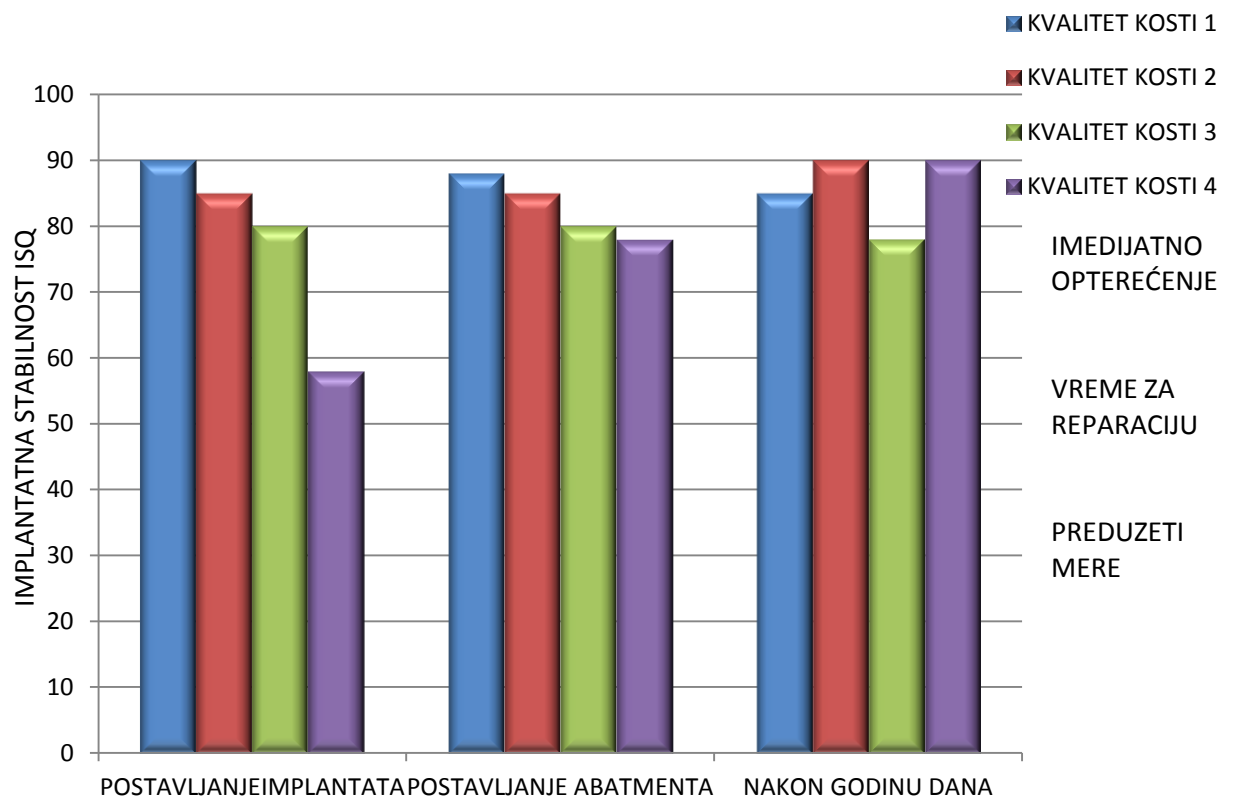
Prenosnici su raspoloživi za različite implantatne sisteme i abatmente. Na ovaj način sva merenja su uporediva, bez obzira na tip implantata ili abatmenta. Svi rezultati čuvaju se u memoriji samog aparata u obliku tabele. Podaci se mogu preneti na kompjuter, pomoću kabla i infracrvene veze. ^(1, 30,48)

Orijentacija sonde utiče na merenje rezonantne frekvencije. Vrednosti mogu da variraju i do 10 jedinica ISQ ukoliko je sonda postavljena paralelno a ne normalno u odnosu na greben. Nova generacija aparata meri najvišu i najnižu frekvenciju, kad god postoji razlika od 3 jedinice ISQ. ^(1, 48)

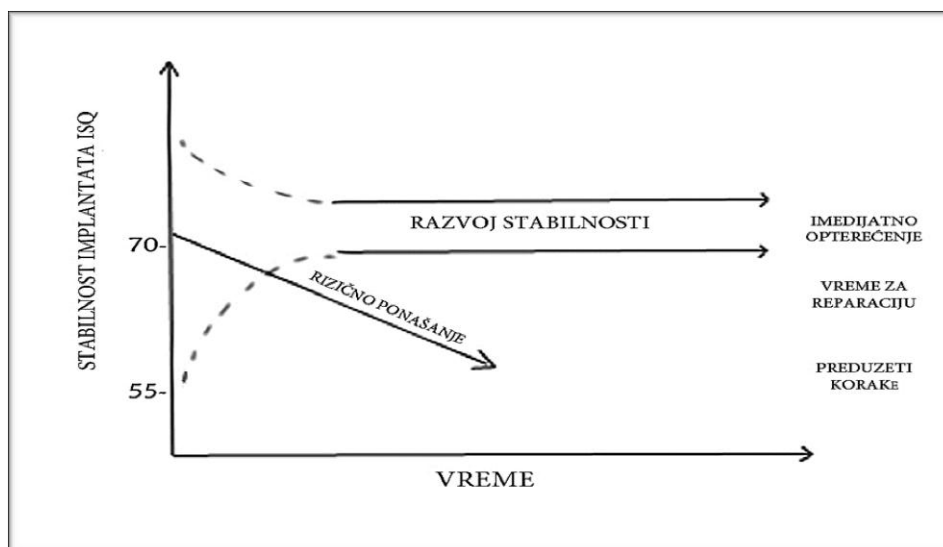
Do 10 jedinica više vrednosti koeficijenta dobijaju se novom generacijom aparata, bežičnom tehnikom, koja meri vibracije u mezo-distalnom pravcu. Niže vrednosti se dobijaju starom tehnikom, u buko-oralnom pravcu. Ovu nižu vrednost reflektuje tanja kost, koja pruža manju potporu. Nižem rezultatu doprinosi i drugačija orijentacija sonde, kod starije generacije aparata. ^(1,2, 66-69)

Analiza rezonantnom frekvencijom može dati značajne informacije o odnosu implantata i kosti, u bilo kojoj fazi implantatne terapije. ^(1,47)

Implantatna stabilnost je bitan faktor koji određuje kako izbor protokola, da li ćemo primeniti jednofazni ili dvofazni protokol kao i kada je najbolji trenutak da se implantat optereti kao i u slučaju niskih vrednosti implantatne stabilnosti kada je najbolje rasteretiti implantat i sačekati da se ova vrednost poveća (slike 6,7). ^(1,2,48)



Slika 6. Procena dalje implantatne terapije u zavisnosti od implantatne stabilnosti i tipa koštanog tkiva, ilustrirano po uzoru na Sennerby et al. ⁽⁴⁸⁾



Slika 7. Rizično ponašanje u zavisnosti od implantatne stabilnosti u funkciji vremena, ilustrirano po uzoru na Sennerby et al. ⁽⁴⁸⁾

Da bi se u implantatnoj terapiji primenili podaci dobijeni analizom rezonante frekvencije neophodno je poznavanje biomehanike implantata, kao i sila koje na njih deluju.

1.9 Biomehanika implantata

Uticaj sila na biomehaniku implantata i na implantatno nošene nadoknade veliki je. Intenzitet sila koje deluju na implantate u funkciji je i po nekoliko stotina Njutna (N).⁽⁷²⁻⁷⁵⁾

Izrada protetskih nadoknada na implantima zavisi od više faktora: oseointegracije implantata, kvaliteta koštanog tkiva, fizičkih karakteristika same nadoknade, kao i od sila koje deluju na protetsku nadoknadu, a posredno i na sam implantat.⁽⁷²⁻⁷⁵⁾

Oseointegracija je u većini slučajeva dobra i retko dolazi do odbacivanja implantata usled male stabilnosti i loše oseointegracije. Za to su zaslužni visoko biokompatibilni materijali koji omogućavaju urastanje koštanog tkiva i proliferaciju osteoblasta u samu površinu implantata, što je dokazano i u in vitro uslovima.⁽⁷²⁻⁷⁵⁾

Fizičke osobine implantata, protetske nadoknade, kosti, kao i sama anatomija, igraju bitnu ulogu u planiranju i krajnjem rezultatu implantatne terapije. Uticaj sila preko nadoknade na implantat prenosi se u raznim smerovima i pravcima. Sila je vektorska veličina koja ima smer, pravac, intenzitet, napadnu tačku i trajanje. Tri osnovna tipa sila i napona koje one proizvode u implantatu i periimplantatnom tkivu su: sile kompresije, sile istezanja i sile smicanja. Materijal i kost imaju veću otpornost na kompresiju nego na istezanje i smicanje. Najmanja je otpornost prilikom delovanja horizontalnih sila. Što je veća kontaktna površina implantata i periimplantatnog tkiva, veća je i otpornost implantata. Veličina kontaktne površine zavisi od dimenzija i oblika implantata i hrapavosti njegove površine. Peskiranjem, nagrivanjem ili plazmiranjem povećava se površina implantata i do 10 puta. Način na koji sile deluju na implantate određuje verovatnoću opstanka implantata. Sile manjeg intenziteta koje deluju u dužem vremenskom periodu, mogu dovesti do zamora materijala i preloma implantata.⁽⁷²⁻⁷⁵⁾

Sile koje deluju prilikom postavljanja i uklanjanja protetske nadoknade, kao i u toku funkcije implantata, pored vertikalne imaju i horizontalnu komponentu, koja je utoliko veća ukoliko je veći ugao pod kojim sila deluje u odnosu na osovinu implantata. Kad su malog intenziteta, periimplantatno koštano tkivo može da ih kompenzuje, a kad intenzitet prelazi granicu opterećenja, dolazi do razgradnje kosti. U toku implantatne terapije, je važno izbeći horizontalne sile i smanjiti horizontalnu komponentu sila koje deluju na implantat. Ovo se postiže adekvatnim planiranjem terapije. ⁽⁷²⁻⁷⁵⁾

Napadna tačka zavisi od mesta gde sila deluje. Poznavanjem njenog položaja, ukoliko znamo vertikalnu komponentu, može se izračunati horizontalna komponenta delujućih sila. ⁽⁷⁵⁾

Komplikacije kao što su fraktura implantata, periimplantit ili labavljenje implantata u ležištu u kosti posledica su loše planiranog opterećenja implantata. Da bi se one izbegle, treba voditi računa o ravnoteži između sila koje opterećuju implantat i nadoknadu, kao i o otpornosti struktura koje obezbeđuju potporu. Potrebno je izbeći spreg sila, odnosno sile koje izazivaju rotaciju. ⁽⁷⁵⁾

1.9.1 Moment sile

Sila može nekada delovati u blizini implantata i izazvati rotaciju, tj. moment sile koji može prouzrokovati torziju implantata i njegovo pucanje. Moment sile oko neke tačke izaziva rotaciju, definisan je kao vektor, ima pravac, smer i intenzitet. Jačina momenta sile jednaka je intenzitetu pomnoženom sa krakom sile, odnosno distancom u odnosu na tačku na koju on deluje. Na primer, kod veoma dugih mostova, moment sile može izazvati pucanje protetskog rada, labavljenje šrafova, resorpciju kosti, pucanje implantata. Kod kraniofacijalnih implantata ovakvi momenti sile javljaju se usled bilo kakvih rotacionih kretnji epiteze oko osovine implantata. ⁽⁵⁶⁻⁵⁸⁾ To može biti posledica neadekvatne fiksacije prečke kod aurikularnih i nazalnih epiteza, kada epiteza vrši veći pritisak na jedan implantat nego na ostale implantate. Ovo se dešava ukoliko suprastrukture na implantatima nisu podjednako zategnute, ili ukoliko postoji prostor u ležištu prečke koji dozvoljava rotacione pokrete. Stoga je bitno sprečiti moment sile kod protetskih nadoknada, a samim tim i kod implantata, koji bi mogao ugroziti

vek trajanja ovih nadoknada. Moment sile je izbegnut i tako što su u toku planiranja uzete u obzir i dodatne sile koje deluju na protetsku nadoknadu, npr. sile koje se javljaju prilikom postavljanja i uklanjanja nadoknade. ^(72,75)

1.9.2 Kompresiona sila

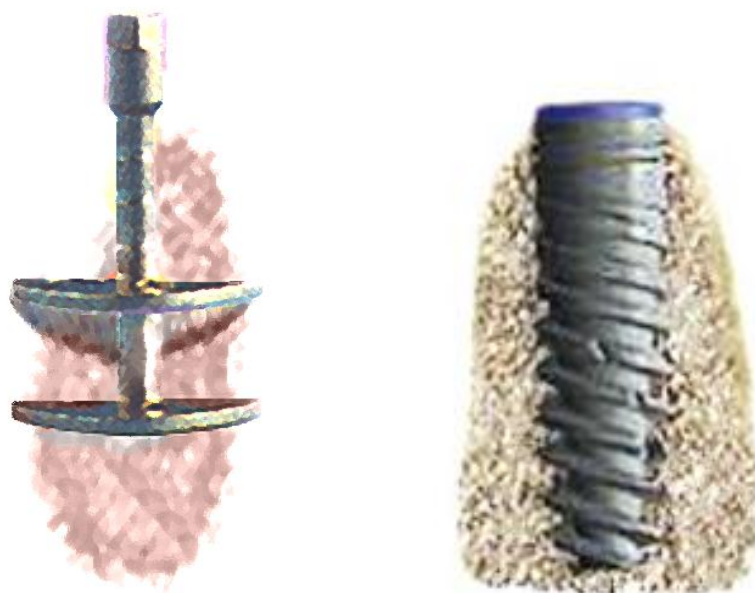
Kada se dva tela sudare u kratkom vremenskom intervalu, u delovima sekunde razvijaju se jake sile, kao što su sile kompresije, npr. prilikom okluzije. Deformacije mogu nastati na protetskoj nadoknadi, na samom implantatu i okolnom tkivu. Što je veći intenzitet sile, veća je i verovatnoća pucanja implanta, protetske nadoknade ili fraktura kosti. Na implantatima koji su fiksirani krutom (ankilotičnom) vezom generišu se sile većeg intenziteta nego na prirodnim zubima, jer prirodni zubi poseduju periodoncijum, koji pri okluziji, amortizuje deo ovih sila. ⁽⁷²⁻⁷⁵⁾

1.10 Najčešće korišćeni kraniofacijalni implantati:

U zavisnosti od oblika postoji više tipova kraniofacijalnih implantata. Najčešće korišćeni su implantati oblika zavrtnja. Takođe se koriste i bazalni implantati. Primenuju se u retenciji maksilofacijalnih epiteza kao i intraoralnih proteza (najčešće kod većih defekata alveolarnog grebena). Ovi implantati koriste principe ortopedske hirurgije u protokolu neposrednog ili ranog opterećenja. Njihove najvažnije osobine su: 1. Dvo- tj. multi-kortikalno sidrenje i 2. Uspostavljanje funkcije u što kraćem roku. Generalno, EO zavrtnj implantati su u širokoj upotrebi za retenciju epitheza. Međutim, disk implantati predstavljaju optimalnu alternativu kad god su indikovane kraniofacijalne epiteze, a posebno kada je "vertikalna" dimenzija kosti nedovoljna za ugradnju zavrtnj implantata. Kod velikih koštanih defekata, na primer amputacije nosa ili orbitalne egzenteracija kod malignih tumora, disk implantati se mogu smatrati kao metod izbora za retenciju orbitalnih i nazalnih epiteza. ^(3,7,9, 20)

1.11 Prednosti disk implantata u odnosu na implantate oblika zavrtnja

Disk implantati pokazuju brojne prednosti u odnosu na konvencionalne implantate oblika zavrtnja kada je kraniofacijalna implantologija u pitanju. Ovi implantati u odnosu na zavrtnj implantate, koji zahtevaju vertikalnu dimenziju kosti 10-15 mm i horizontalno >5mm, ne zahtevaju veliku debljinu kosti, odnosno njenu vertikalnu dimenziju. Njihova stabilnost u vertikalnom smeru je apsolutna jer se u tom smeru ne mogu se eksplantirati. Njihove prednosti su takođe dobra primarna stabilnost i mogućnost brzog funkcionalnog opterećenja implantata, brza oseintegracija u novostvorenom koštanom tkivu. Ono što je posebno bitno kod ovog tipa imlantata je i to da tokom celokupnog procesa integracije pokazuju dobru stabilnost. Njihovo sidrenje je u kortikalnoj kosti koja je po pravilu otpornija na infekcije, te pokazuju nižu stopu periimplantitisa. Takođe prenos sila je u kortikalnom delu kosti te se one raspoređuju i prenose na širu zonu koštanog tkiva preko diska. Na mestu izlaza (mukoza/koža) polirani su za razliku od klasičnih implantata te je manja mogućnost kumulacije bakterija i posledično periimplantitisa. Dijametar disk implantata na mestu izlaska je 1.8-2.3mm, dok je kod zavrtnj implantata 2.8-6 mm samim tim je i penetracija mukoze/kože manja, što dodatno smanjuje rizik od periimplantitisa (slika 8).^(3,9,20)



Slika 8. Šematski prikaz dvostrukog disk implantata ukucanog u kost i postavljenog zavrtnanj implantata

1.12 Lokalizacije za ugradnju kraniofacijalnih implantata

Za uspešnu implantaciju neophodno je odrediti najadekvatniju lokalizaciju za postavljanje implantata. Najbolje pozicioniranje implantata se određuje samo na osnovu kvaliteta kosti, kvantiteta (količine) koštanog tkiva neophodnog za implantaciju, kao i protetskih zahteva.^(3,9)

Ako je spoljašnji ušni otvor posmatran kao brojčanik na satu projektovan na desnom uhu, najadekvatnije pozicije za implantaciju su 8 sati ili, još bolje, 9 sati, kao i između 10 i 11 sati na udaljenosti od 2 cm od spoljnog ušnog kanala. Ova lokalizacija odgovara otprilike sa antheliksi ušne školjke i tako omogućava dovoljan prostor za abatmente aurikularne proteze. Obično su dva abatmenta dovoljna za prečka konstrukciju. Kada se koriste magneti, treći magnet može poboljšati retenciju. Onda se treći implantat obično postavlja kaudalno između sedam i osam sati. Ako se koriste 3 implantata, onda bi bilo poželjno da ne budu u pravoj liniji, trebalo bi da formiraju ravan radi boljeg raspoređivanja opterećenja i bolje stabilnosti. Ostaci ušne školjke se po pravilu uklanjaju. Na ovoj lokalizaciji u dobro pneumatizovanoj kortikalnoj kosti kod odraslih debljina korteksa je samo 1-2 mm, tako da treba voditi računa da se

prilikom implantacije ne povrede dublje strukture. To se može izbeći korišćenjem kraniofacijalnih implantata kao što su Smart² Ihde dental, Switzerland, sa zaštitnom kragom (flang) koja sprečava se prodor implantata i posledično povređivanje dubljih tkiva. Optimalna udaljenost između implantata je oko 1,5 cm ^(2,3,9)

Zbog ograničene količine kosti, upotreba implantata u regiji nosa je problematična. Pod uslovom da su nosne kosti potpuno uklonjene, dovoljna količina kosti može se naći oko glabele. Sidrenje proteze nosa na pojedinačnom implantatu u glabeli je moguće. Pojedinačni implantati mogu se koristiti i u podu nosne duplje što daje nešto slabiju retenciju proteze. Dovoljna količina kosti za postavljanje disk implantata može se pronaći oko piriformnog otvora, a posebno na frontalnom procesusu maksile. Pored toga, dodatni implantat kao stabilizacija može se ugraditi u glabelu. Na taj način dobija se ravan koja se može povezati metalnom strukturom u obliku prečke koja daje dobru retenciju za epitezu nosa. ^(2,3,9)

Kod orbitalne regije uobičajene lokalizacije za postavljanje implantata se nalaze u laterokranialo i laterokaudalo. Mediokranijalna oblast je suviše blizu čeonog sinusa, a kost u mediokaudalnoj regiji je obično suviše tanka i nepogodna za implantaciju. Lateralno se ne mogu postaviti magneti jer nema dovoljno prostora za visinu proteze. ^(2,3,9)

U slučaju defekata koji prevazilaze jednu estetsku jedinicu, primenjuju se individualna rešenja tj. kombinacije više predhodno navedenih implantata i protetska rešenja koja zahtevaju složeniju retenciju. U slučaju nedostatka frontalne kosti, moguće rešenje leži u korišćenju drugih anatomskih struktura za implantaciju, npr. kroz orbitalnu šupljinu od glabele do jagodične kosti se može premostiti nedostatak koštanog tkiva i postaviti više implantata koji će formirati poligonalnu ravan, a kojima će biti retinirana epiteza. Zigomatična kost može da posluži kao jedna od lokalizacija pričvršćivanja ovakve protetske nadoknade. Facialna epiteza se može se dopunjavati sa opturator protezom, te zajedno efikasno zatvaraju defekt, nadoknađuju nedostajuća tkiva i služe kao potpora jedna drugoj. ^(2,3,9)

2 Naučna osnova problema

Merenja stabilnosti implantata uglavnom se odnose na intraoralne implantate oblika zavrtnja. U maksilofacijalnoj implantologiji u okviru bazalne oseointegracije koriste se kraniofacijalni implantati dizajnirani u obliku zavrtnja, kao i implantati oblika diska. U dosadašnjim istraživanjima vezanim za stabilnost implantata ima malo podataka o merenju stabilnosti ovih implantata koji se koriste za fiksiranje epiteza - ekstraoralnih maksilofacijalnih proteza. Zato se nameće potreba za jednom sveobuhvatnom studijom kojom bi se, na osnovu analize rezonantne frekvencije, izvršilo merenje stabilnosti ekstraoralnih implantata i doneli određeni zaključci.

3 CILJ ISTRAŽIVANJA

Cilj ovog istraživanja je procena stabilnosti kraniofacijalnih implantata analizom rezonantne frekvencije u korelaciji sa oseointegracijom u funkciji vremena, oblikom implantata i njihovom lokalizacijom.

Da bi se ostvario zadati cilj, postavljeni su sledeći zadaci:

1. Određivanje kvaliteta koštanog tkiva u regijama predviđenim za implantaciju na osnovu parametara mikroarhitekture kosti
2. Merenje stabilnosti implantata oblika diska (jednostrukih, dvostrukih i trostrukih) u različitim fazama implantološke terapije
3. Merenje stabilnosti implantata oblika zavrtnja (kontrolna grupa) u različitim fazama implantološke terapije.
4. Poređenje stabilnosti kraniofacijalnih implantata između grupa i tipova implantata u različitim fazama implantološke terapije.

4 MATERIJALI I METODE

4.1 Određivanje kvaliteta koštanog tkiva u predelu predviđenom za implantaciju na osnovu parametara mikroarhitekture kosti (Mikro-kompjuterska tomografija)

Mikro-kompjuterska tomografija

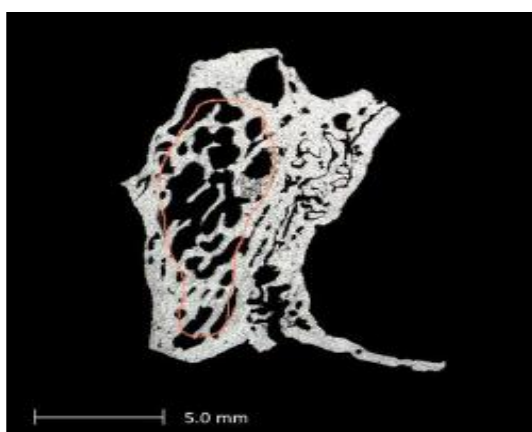
Da bi se odredila najadekvatnija lokalizacija implantata u odnosu na kvalitet kosti rađena je analiza kadaveričnog modela Mikro-CT metodom. Ovom metodom određena je mikro-arhitektura kompaktne kosti na lokalizacijama predviđenim za implantaciju.

Kod kraniofacijalnih disk implantata sidrenje je prevashodno u kortikalnoj kosti, te su zato ispitivani parametri njene mikroarhitekture radi procene kvaliteta kosti na mestima predviđenim za implantaciju. Na taj način je utvrđena opravdanost postavljanja kraniofacijalnih implantata na lokalizacijama koštani ram orbite, glabela, obod aperture piriformis, maksilarni nastavak zigomatične kosti. Za kontrolnu grupu gde su ugrađeni implantati oblika zavrtnja ispitivan je mastoidni nastavak temporalne kosti.

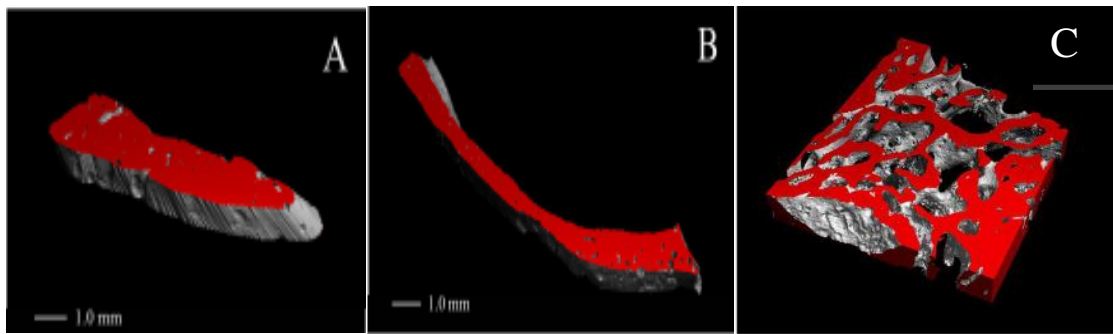
Mikro - kompjueterizovana tomografija (mikro - CT) je tehnika snimanja tkiva visoke rezolucije, koja je zlatni standard kada je u pitanju procena koštane arhitekture. Princip snimanja mikro-CT-om je sličan kliničkoj kompjueterizovanoj tomografiji. Ona takođe koristi X - zrake za skeniranje objekta i za njegovu vizuelizaciju, koristi se veliki broj 2D preseka urađenih na osnovu podataka dobijenih X-zracima (slika 9). 3D prikaz skeniranog uzorka može se dobiti iz 2D slika, pomoću algoritma za rekonstrukciju (slika 10 A,B,C). Debljina svakog 2D preseka (veličina voksel) može da se podesi na manje od 10 μm , stoga mikro-CT može da obezbedi visoku rezoluciju 3D rekonstruisane slike skenirane kosti uzorka, tako da je vizuelizacija koštanih trabecula veoma precizna. Na 2D slikama kao i na 3D rekonstrukciji slike mogu da se

mere razni morfometrijski parametri koji karakterišu mikroarhitekturu kosti direktno softverom. ⁽⁴⁵⁻⁴⁷⁾

Da bi okarakterisali mikro-arhitekturu kortikalne kosti na mestima predviđenim za implantaciju, analizirani su uzorci kostiju ljudske lobanje mikro-kompjuterskom tomografijom. Lobanja odraslog belca je izabrana iz koštane kolekcije Laboratorije za antropologiju, Instituta za anatomiju, Medicinskog fakulteta Univerziteta u Beogradu. Očuvana je u potpunosti bez vidljivih znakova patologije u kostima lica. Dijamantska testera male brzine (SIJ-160 MTI) je korišćena za eksciziju uzorka kosti sa pet različitih lokalizacija lobanje koje odgovaraju uobičajenim mestima za postavljanje implantata (slika 11.A, B). Svaki uzorak kosti je skenirana u suvom stanju u rezoluciji 10 μm koristeći mikro-kompjuterizovanu tomografiju (SkyScan 1172 x-Ray Mikrotomografiju, SkyScan, Kontich, Belgija). Akvizicije su izvedene na voltaži 85 kV, strujom u cevi 118 μA , vremenom izlaganja od 1000ms, koristeći aluminijumski i bakarni filter debljine 0,5 mm, i rotacijom od 180 °. Dobijeni snimci su rekonstruisani korišćenjem NRecon v.1.6.9.8 softvera sa beam hardening korekcijom od 25%, ring artefakt korekcijom od 18%, i ublažavanja od 2. Slike su zatim analizirane korišćenjem CTAn 1.14.4.1 softvera. Parametri mikroarhitekture kortikalne kosti koji su izmereni uključivali su: kortikalnu debljinu (Ct.Th mm), kortikalnu poroznost (Ct.Po,%), prečnik pora (Po.Dm mm), i separaciju pora (Po.Sp mm).



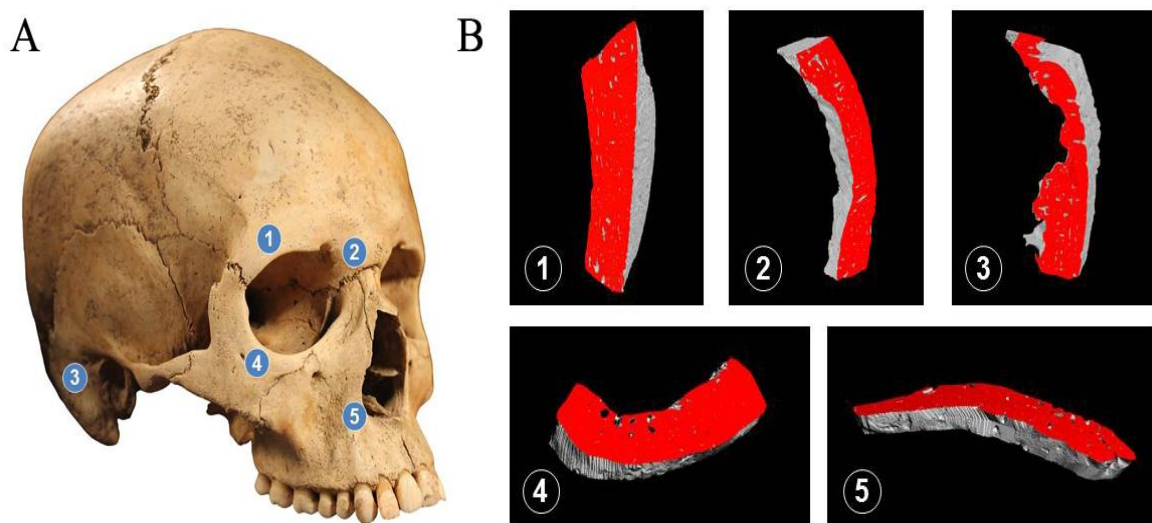
Slika 9. presek dobijen na osnovu X zraka



Slika 10. A-kortikalna kost, B-kortikalna kost, C-spongiozna kost, (3D rekonstrukcija više 2 D slika)

Ispitivani su sledeći parametri mikroarhitekture kortikalne kosti :

1. **Kortikalna debljina (Ct.Th)** mm- Predstavlja prosečnu debljinu kortikalne kosti
2. **Kortikalna poroznost (Ct.Po)** %- Zapremina pora u korelaciji sa ukupnom zapreminom kortikalne kosti
3. **Dijametar pore (Po.Dm)** mm -Prosečni prečnik pore
4. **Separacija pore (Po.Sp)** mm- Prosečna udaljenost između pora



Slika 11. A. Mesta sa kojih su kortikalni uzorci kostiju uzeti (1 -krov orbite koji gradi frontalna kost, 2 - glabela, 3 - mastoidni nastavak temporalne kosti, 4 – baza maksilarnog nastavka zigomatične kosti, 5 - obod aperture piriformis); B trodimenzionalne rekonstrukcije slika uzoraka kosti skeniranih mikro – CT-om.

Kvalitet kosti zavisi i od godina starosti. Kvalitativne i kvantitativne karakteristike koštanog tkiva se menjaju sa godinama. Kost postaje poroznija, pore su sve većeg volumena a separacija između pora je sve manja. Takođe reparatorne sposobnosti kosti se smanjuju. Potrebno je više vremena da bi se formirao koštani kalus. Ovakva kost predstavlja slabiju potporu za ugradnju implantata, te nas je u ovom istraživanju zanimala korelacija između godina starosti pacijenata i vrednosti stabilnosti ugrađenih implantata.^(37,64)

4.2 Klinička istraživanja merenje stabilnosti implantata

Klinički deo istraživanja obavljen je na klinici za maksilofacijalnu hirurgiju Stomatološkog fakulteta Univerziteta u Beogradu, kao četvorogodišnja prospektivna studija (2010-2014). Studijom je obuhvaćeno 20 pacijenata oba pola (14 muškaraca i 6 žena, uzrasta od 24-87 godina. Pacijenti su bili primljeni radi implantološko-protetske rehabilitacije (tabela 1.). Indikacija je postavljana od strane maksilofacijalnog hirurga i maksilofacijalnog protetičara na osnovu kliničkog i rendgenološkog pregleda, kao i odgovarajuće dokumentacije. U istraživanju je bilo i 2 pacijenta koji su dijabetičari, kao i 3 pacijenta koji su bili podvrgnuti zračnoj terapiji.

Tabela 1. **PACIJENTI PREMA LOKALIZACIJI DEFEKTA, POLU I GODINAMA STAROSTI**

	PACIJENTI	ORBITA	NOS	AURIKULA
UKUPNO	20	11	5	4
M	14 (70%)	9	1	4
Ž	6 (30%)p	2	4	0
GODINE STAROSTI	24-87	64.09	73.80	48.50

Svi ispitanici bili su adekvatno anamnestički obrađeni, sa posebnim osvrtom na, eventualno, postojanje dijabetes melitusa ili na izvršenu zračnu terapiju. Pacijenti koji su oboleli od dijabetesa ili su bili podvrgnuti zračnoj terapiji, posebno su praćeni da bi se utvrdila uzročno-posledična povezanost njihovog stanja i rezultata implantološke terapije u konkretnim slučajevima. U slučaju pacijenata koji su operisani od malignih tumora, čekalo se najmanje godinu dana od završene specifične onkološke terapije, da bi se pratila eventualna pojava recidiva, kao i da bi se oporavila kost i okolna tkiva.

Ukoliko je procenjeno da je pacijent kandidat za ugradnju implantata, da je motivisan za implantološku terapiju, da održava adekvatnu higijenu regije koja će biti podvrgnuta implantološkoj terapiji, kao i da ne postoji nijedna od prethodno navedenih kontraindikacija, pristupalo se izradi plana implantološko-protetske rehabilitacije.

U cilju postizanja uspešne implantacije, urađeno je detaljno planiranje u skladu sa zahtevima maksilofacijalne protetike. Korišćeni su nativni snimci, CT ili CBCT, kao i gipsani modeli za studije. Na osnovu nativnih i CT/CBT CT snimaka, procenjena je raspoloživa količina kosti za ugradnju implantata. Kada je korišćen CBCT, optimalni položaj implantata u kosti određen je uz pomoć softvera za planiranje položaja (OnDemand3DApp, Seul Južna Koreja), koji omogućava virtuelno pozicioniranje implantata u kosti u sve tri dimenzije. Pomoću OnDemand 3Dapp napravljen je 3d biomodel, na osnovu kojeg mogao se proceniti optimalan položaj implantata u kosti. Ova aplikacija omogućava da se implantati planiraju u sve tri dimenzije koristeći podatke dobijene kompjuterizovanom tomografijom. Dobijeni plan za postavljanje implantata može se preneti na regiju predviđenu za implantaciju i sprovesti pomoću hirurškog vodiča. Na ovaj način moguće je proceniti položaj implantata sa hirurškog i protetskog stanovišta, u smislu adekvatnog mesta implantacije i položaja implantata.

Prema indikacijama pacijenti su podeljeni u dve grupe, studijsku i kontrolnu. Studijskoj grupi su pripadali pacijenti kod kojih je bila indikovana implantološko-protetska rehabilitacija orbite i nosa disk implantatima. Kontrolnu grupu sačinjavali su pacijenti kod kojih je bila indikovana implantološka terapija aurikularne regije, gde su ugrađeni implantati oblika zavrtnja.

U ovom istraživanju korišćeni su BOI implantati oblika diska (jednostruki, dvostruki i trostruki) Ihde dental[®], AG, Gommiswald, Switzerland i ekstraoralni (EO) implantati oblika zavrtnja Smart²-Brand, Ihde Dental AG, Gommiswald, Switzerland - diametra 4.1 mm; dužine 4 mm. Svakom pacijentu ugrađeno je 2-3 implantata u zavisnosti od plana protetske rehabilitacije, lokalizacije i potreba, odnosno vrste epiteze. Ugrađeni su uobičajenom implantološkom procedurom za odgovarajući tip implantata.

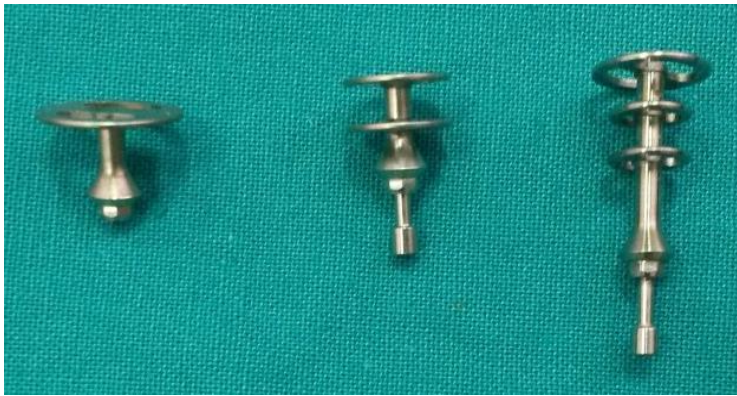Ukupno je ugrađeno 50 implantata. 38 u studijskoj grupi (disk implantati) i 12 u kontrolnoj grupi (zavrtnj implantati). U studijskoj grupi, kod implantološko-protetske rehabilitacije oka i nosa korišćeni su jednostruki disk implantati 8 (16%), dvostruki disk implantati 19 (38%) i trostruki disk implantati 11 (22%). U periorbitalnu regiju ugrađeno je 25 implantata (50 %) i perinazalnu 13 implantata (26%).

Prilikom rehabilitacije aurikule (kontrolna grupa), u mastoidnom delu temporalne kosti ukupno je ugrađeno 12 implantata oblika zavrtnja, što predstavlja 24% od ukupnog broja ugrađenih implantata u ovoj studiji.

Neposredno pred hiruršku intervenciju izvršena je anesteziološka preoperativna priprema i uvođenje pacijenta u opštu anesteziju. Implantati su ugrađivani u okviru standardnog protokola za određen tip implantata.

Implantati oblika diska (BOI):

Disk implantati BOI (Ihde Dental AG, CH-8737 Gommiswald, Switzerland) sastoje se od osovine kružnog preseka u odnosu na koju su normalno postavljeni jedan, dva ili tri diska (slika 12). Dijametar glave implantata (deo na koji se postavlja suprastruktura) je 3.7 mm. Osovina implantata je dijametra 2.3 mm. Dijametar diska kod jednostrukih implantata je 9.5 mm, kod dvostrukih disk implantata 10mm i kod trostrukih 5 mm.



Slika 12. jednostruki, dvostruki i trostruki disk implantat implantat

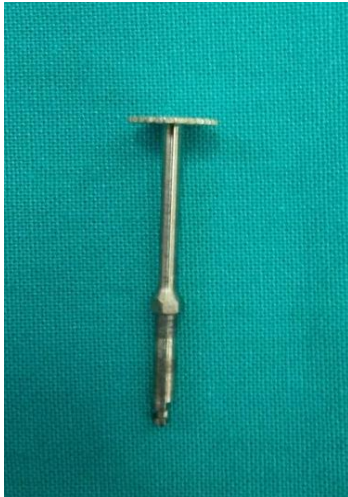

Slika 13. Zavrtanj

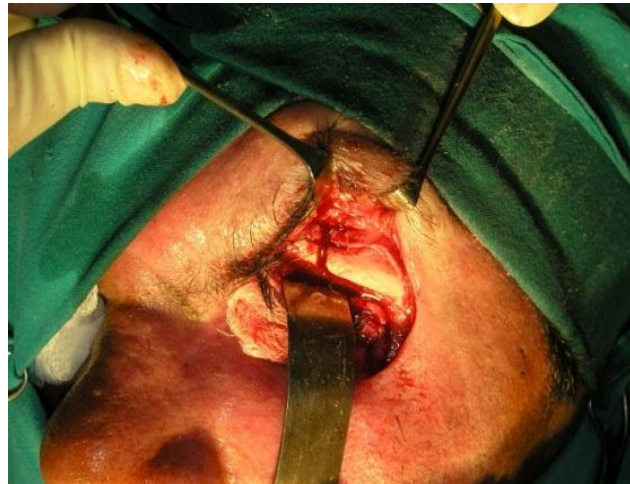Zavrtanj implantati (Smart²-Brand, Ihde Dental AG, CH-8737 Gommiswald, Switzerland) su cilindričnog oblika. Razlikuju se endosealni deo čiji prečnik iznosi 4.1mm, a dužina 3,5 mm. Vrat implantata je u prečniku 4.8 mm, dužine 1.8 mm. Unutrašnja konekcija je oblika heksagona dimenzija 2.5 i 2.7 mm u prečniku i dužine 0.7 mm (slika13).

4.3 Ugradnja disk implantata:

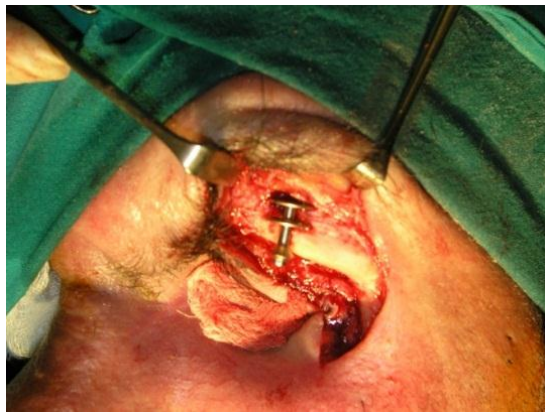U opštoj anesteziji, posle pripreme operativnog polja, odiže se kutano ili mukoperiostalni režanj, odvoje se sva meka tkiva zajedno sa mišićnim pripojima, eksponira se kost, nakon čega se napravi ležište u kosti. Borerom (Vertical cutter "VC" Ihde dental[®], Switzerland), napravljen je uzdužni deo ležišta, a zatim disk borerom (Lateral cutter "LC7", "LC9" Ihde dental[®], Switzerland), (slika 14) napravljeni su lateralni delovi ležišta, kolenjakom (1:1, do 40.000 Rpm) uz konstantno obilno hlađenje hladnim fiziološkim rastvorom (4°C) (slika 15). U napravljeno ležište u kosti posebnim instrumentom su "ukucavani" implantati oblika diska (slike 16,17). Osnovna pretpostavka je da ovi implantati imaju apsolutnu primarnu stabilnost za šta je neophodno da disk bude u kontaktu sa svim kortikalnim delovima kosti. Opterećenje se prenosi u bazalni deo kosti koji nije podložan resorpciji.



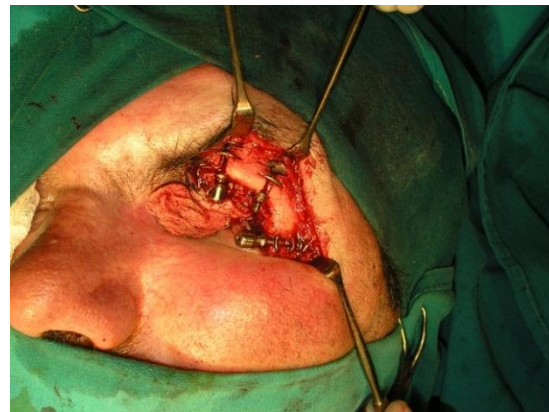Slika 14. Lateral cutter Ihde dental®



Slika 15. Napravljeno ležište za disk implantat



Slika 16. Postavljen disk implantat u ležište



Slika 17. Disk implantati ukucani u ležište

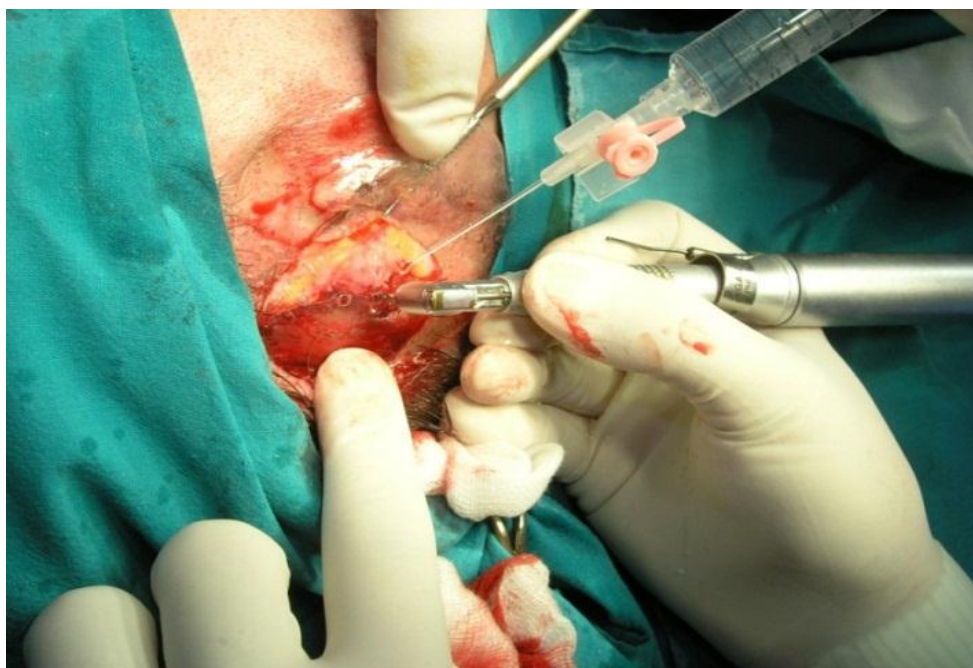4.4 Lokalizacija disk implantata za retenciju nazalnih i orbitalnih epiteza :

U slučaju kada su nosne kosti u potpunosti uklonjene, dovoljnu količinu raspoložive kosti za implantaciju predstavlja glabelarni deo frontalne kosti. Kao mesta za ugradnju implantata takođe su korišćeni lateralni zidovi nosne piramide ili alveolarni nastavak.

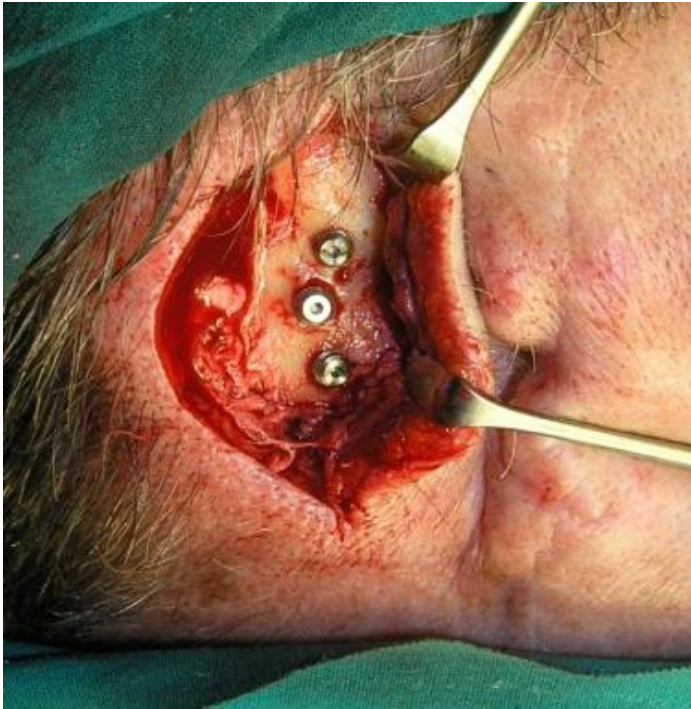Kod orbitalnih epiteza mesta za ugradnju implantata bile su gornja i donja (kranijalna i kaudalna) lateralna ivica orbite. Gornja medijalna ivica orbite, nije pogodna za ugradnju implantata, kako zbog blizine frontalnog sinusa, tako i zbog toga što je kost u tom predelu veoma tanka. Implantati su postavljani laterokranijalno kao i laterokaudalno, ili u predeo zigomatične kosti.

4.5 Ugradnja zavrtnj implantata :

U mastoidnom delu temporalne kosti pravljeno je ležište rotirajućim instrumentom ("Stop drill 4mm" for Smart², Manufacturer: Dr. Ihde Dental AG, CH-8737 Gommiswald, Switzerland) koji ima graničnik da bi se sprečilo povređivanje dubljih anatomskih struktura. Rotacioni instrument podešavan je na 650 obrtaja u minuti, uz obilno hlađenje hladnim fiziološkim rastvorom (4°C) (slika 18). Posle pravljenja ležišta u kosti, implantati su ugrađeni na isti način kao i klasični intraoralni implantati (slika 19). Ova vrsta kraniofacijalnih implantata svojim dimenzijama prilagođena je mestu implantacije, u ovom slučaju mastoidnom delu temporalne kosti. Kraći su od klasičnih oralnih implantata oblika šrafa, dužine 3.5 mm i dijametra 4.1 mm.



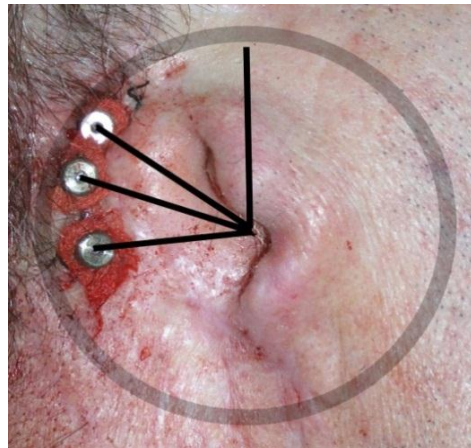
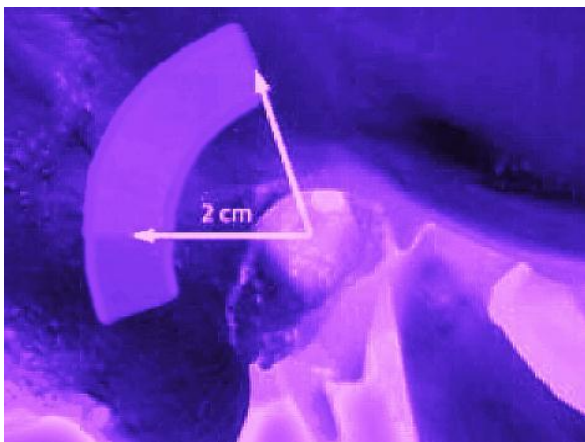
Slika 18. Pravljenje ležišta za zavrtnj implantat rotacionim instrumentom uz obilno hlađenje fiziološkim rastvorom



Slika 19. Postavljeni zavrtnj implantati u ležišta napravljena u mastoidnom delu temporalne (slepoočne) kosti

4.6 Lokalizacija zavrtnj implantata za retenciju aurikularnih epiteza:

Prvo su hirurški uklonjeni zaostali delovi ušne školjke. U mastoidnoj regiji temporalne kosti implantati su postavljeni na 8 ili 9 h i između 10 i 11 h udaljeni 2 cm od spoljašnjeg ušnog kanala posmatrano u odnosu na desnu stranu. Ova lokalizacija odgovara antiheliksi ušne školjke što dozvoljava dovoljno veliki prostor za postavljanje nosača buduće aurikularne epiteze. U principu, dva nosača su dovoljna za nošenje prečke. Kod epiteza sa magnetima, postavljen je i treći koji doprinosi boljoj retenciji. On se nalazi kaudalnije, u prostoru na 7 i 8h. Kada se koriste tri magnetna, oni se ne postavljaju u pravoj liniji, već pod određenim uglom, da bi međusobno formirali ravan (slike 20 i 21).

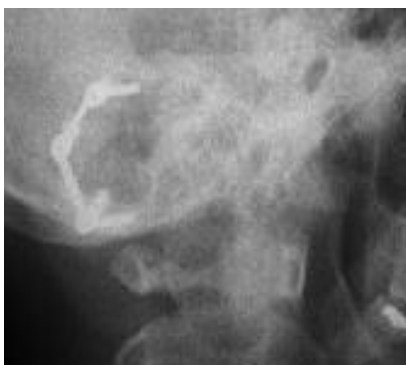

Slika 20. zona za ugradnju aurikularnih implantata⁽³⁾ Slika 21. ugrađeni zavrtanj implantati

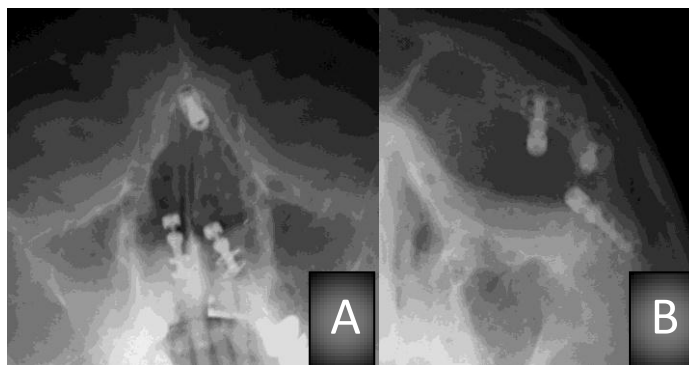
Nakon ugradnje, aurikularni implantati oblika zavrtanja nekada su radi zaštite ostavljani ispod kože. Prekrivani su samo ukoliko je bilo dovoljno kože, dobre elastičnosti. Najmanje tri meseca su ostavljeni za biološku integraciju i potpun nestanak post- operativnog otoka. Zatim su eksponirani i postavljeni su kutani formeri na njih, kako bi se regija pripremila za uzimanje otiska. Ukoliko su ostavljani eksponirani, na implantate su odmah postavljeni kutani formeri.

Kod disk implantata takođe su postavljeni kutani formeri, koji imaju ulogu formiranja kožnog tkiva oko izlaznog mesta implantata. Obavezno je urađen je kontrolni snimak (slike 22,23 A,B). Pacijenti su ostajali na bolničkom lečenju 7-10 dana. Prilikom otpuštanja sa bolničkog lečenja, dobijali su precizna uputstva kako da održavaju higijenu oko implantata. Ovaj protokol je podrazumevao redovno previjanje, kao i čišćenje regije implantata, povidon jodidom, 3% hidrogen peroksidom i fiziološkim rastvorom. U slučaju pojave crvenila kože oko implantata ordinirana je antibiotska mast Hloramfenikol 1%.

Pacijentima kod kojih su implantati ostavljeni ispod kože, najmanje tri meseca od ugradnje, zakazivan je kontrolni pregled, kada su implantati hirurški oslobođeni i postavljen je kutani former. Po stabilizaciji uzimani su otisci i pristupalo se izradi epiteze.



Slika 22. Radiografija ugrađenih zavrtnj implantata



Slika 23 A,B Radiografija ugrađenih disk implantata

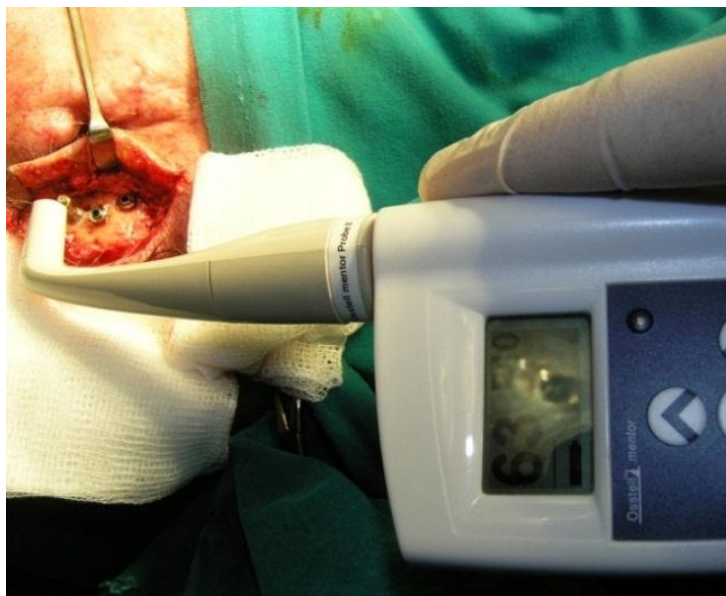
4.7 Merenje stabilnosti ugrađenih mplantata:

Stabilnost implantata merena je analizom rezonantne frekvencije, neposredno nakon njihove ugradnje (imedijatno), u toku oslobađanja implantata (najmanje nakon 3 meseca) i najmanje 6 meseci od ugradnje. Svi tipovi ekstraoralnih implantata posle oseintegracije opterećeni odgovarajućim protetskim nadoknadama (maksilofacijlnim protezama - epitezama), koje su izrađene na odeljenju maksilofacijalne protetike klinike za maksilofacijalnu hirurgiju.

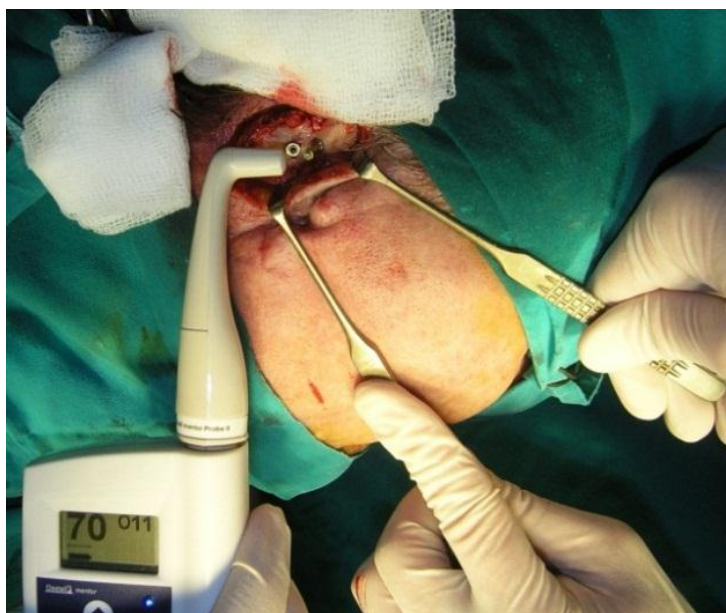Poređenje stabilnosti implantata vršeno je u zavisnosti od vremenskog perioda od implantacije, u okviru tipa implantata, (npr. kod implantata oblika diska, stabilnost između jednostrukih, dvostrukih i trostrukih), kao i između disk i zavrtnj implantata. Na taj način utvrđena je stabilnost kao i pomeranje krive stabilnosti u zavisnosti od predhodno navedenih faktora.

Merenje je vršeno na neinvazivan način, aparat korišćen za merenje stabilnosti implantata bio je Osstell Mentor[®] treće generacije (Osstell AB, Gothenburg, Sweden), Na implantat je postavljan smart peg (metalni nastavak cilindričnog oblika) koji je pričvršćen ušrafljivanjem uz pomoć posebnog plastičnog aplikatora. Ostell mentor je podešen za merenje stabilnosti, sonda je upravljena prema smart pegu i automatski je počelo emitovanje signala, a zatim očitavanje stabilnosti analizom frekvencije odbijenog signala. Merenje je vršeno iz tri pravca u odnosu na smart peg i sam implantat. Iz ugla najmanje rezonantne frekvencije i iz ugla najviše rezonantne

frekvencije. Uzimana je srednja vrednost dobijenih merenja. Ovo je rađeno zbog toga što se, u zavisnosti od koštane potpore i čvrstine implantata u kosti, iz različitih pravaca dobijaju nešto drugačije vrednosti, te je najobjektivnije uzeti srednju vrednost merenja iz tri različita pravca (po preporuci proizvođača aparata), (slike 24,25) ^(1,2,48,68)



Slika24. Merenje stabilnosti implantata iz lateralnog ugla



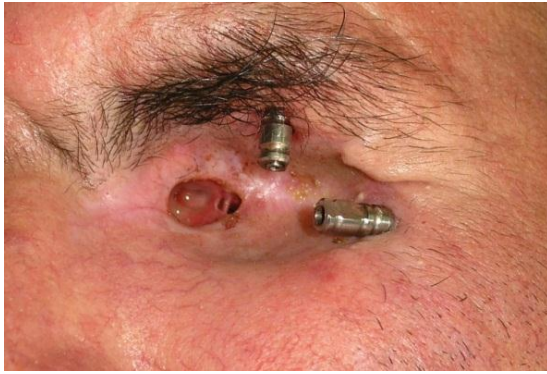Slika 25. Merenje stabilnosti implantata iz medijalnog ugla

4.8 Protetska rehabilitacija:

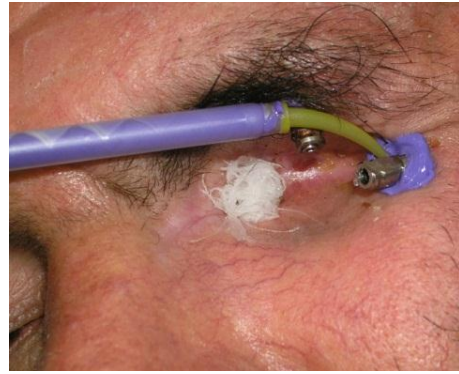
Savremena tehnologija, materijali za pravljenje maksilofacijalnih epiteza i oblik defekta, usloveli su postupak planiranja, izrade, kao i vezu epiteza sa kraniofacijalnim implantatima.

Orbitalne epiteze:

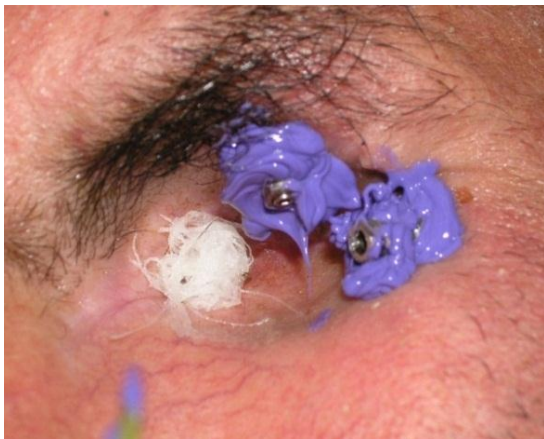Kod orbitalnih epiteza prvo je uziman otisak otisak ocnog defekta u alginatu i gipsanoj kašici izliven je mularž. Iscrtane su granice individualne kašike, koja je nakon toga adaptirana na noseća tkiva. Kašika je otvorena prema položaju implantata, uklonjene su zaštitne kapice i montirani su transferi. Individualna kašika pripremljena je adhezivom za otiskivanje A silikonom. A silikon ređe konzistencije nanesen je po ivicama defekta i oko implantat transfera (slike 26,27,28). Silikon guste konzistencije postavljen je na individualnu kašiku nakon čega je individualna kašika prislonjena (slike 29,30). Po vezivanju otisnog materijala implantat transferi, u cilju redukcije pomeranja, pričvršćeni su samovezujućim akrilatom i oslobođeni od tela implanta, nakon čega je otisak odvojen (slika 31,32). Po proveru otiska, na implantat transfere montirane su laboratorijske implantat replike. Nakon ove faze izliven je i obrađen definitivni radni model od tvrdog gipsa. Započeta je izrada individualne metalne konstrukcije sa ležištem za retencione kugle. Nakon odvajanja odlivka metalne konstrukcije sa ležištem za magnet iz vatrostalnog bloka, odlivak je obrađen i podvrgnut elektrolitičkom poliranju. Obrađena i polirana metalna konstrukcija nosača retencionih kugli montirana je prema položaju implantata, prethodno zabeleženih otiskom. Na ležište metalne konstrukcije adaptirana je voštana ploča. Nakon kivetiranja voštane ploče i polimerizacije dobijena je akrilatna baza buduće epiteze, koja je nakon toga obrađena.



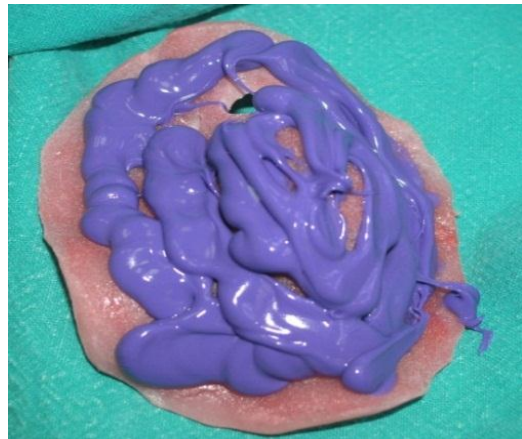Slika 26. Postavljeni transferi na implantatima konzistencije



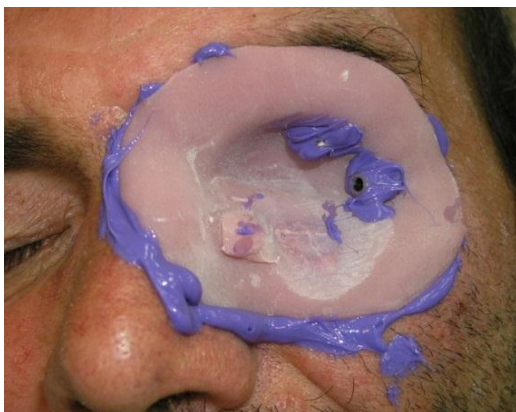Slika 27. Nanošenje silikona ređe



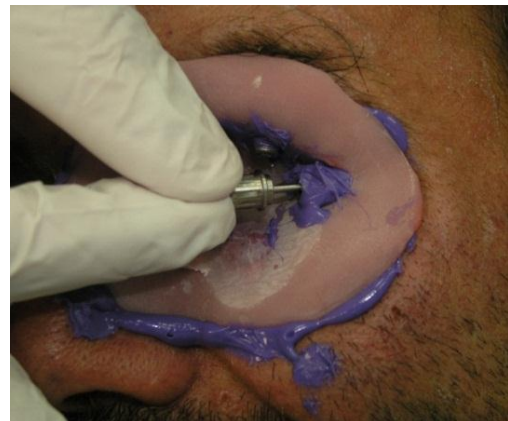Slika 28. Silikon nanesen na transfere



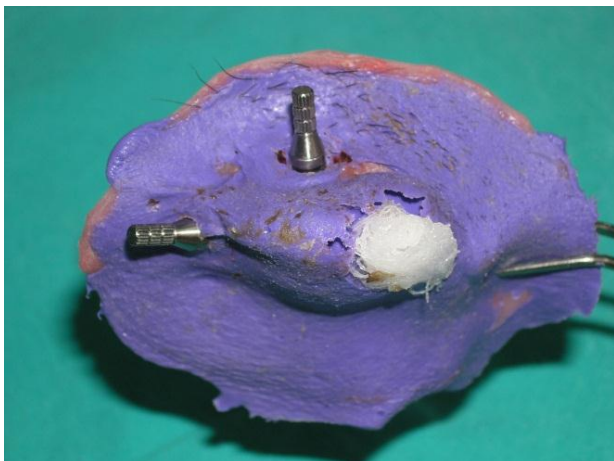
Slika 29. Individualna kasika sa silikomom



Slika 30. Individualna kašika prislonjena na implantat transfere

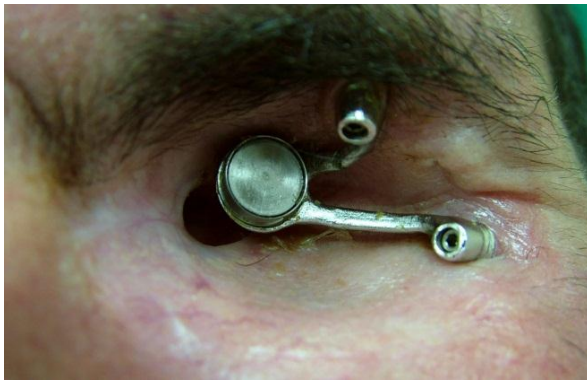

Slika 31. Oslobađanje transfere

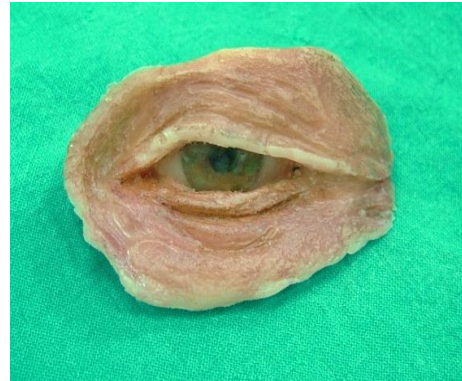

Slika 32. Individualna kašika sa transferima

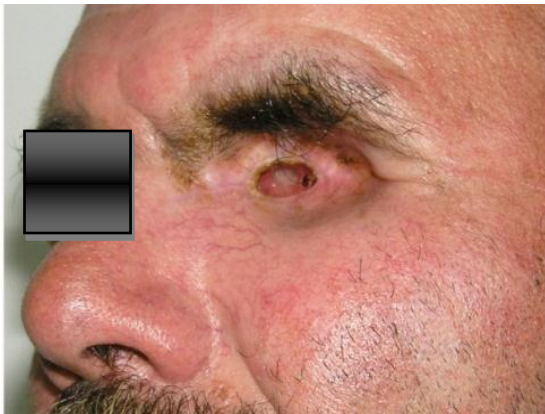Sledeća faza bila je adaptacija i centriranje veštačke očne jabučice prema zdravom oku u uspravnom položaju tela. Urađena je modelacija očnih kapaka i okolnih tkiva oka u vosku, kao i karakterizacija i formiranje površinske teksture. Odabrana je i zamešana osnovna boja silikona i dodat aktivator polimerizacije (Bredent[®]). Urađeno kivetiranje i polimerizacija silikona. Posle probe, specijalnim multisil prajmerom (Bredent[®]), silikonska osnova vezana je za akrilatnu bazu. Započet je proces spoljašnjeg bojenja nanošenjem prajmera za boju. Po završetku bojenja nanesen je spoljašnji sloj zalivača (silera), coating (Bredent[®]), radi fiksiranja boje. Nakon sušenja, nanesen je prah za matiranje i kuvana je 2 min u ključaloj vodi. Urađeno je vezivanje gotove silikonske epiteze oka za metalnu strukturu Retencion seal silikonom (Bredent[®]), koji je nanet u prethodno formirane komore u akrilatnoj bazi, koje su postavljene naspram retencionih elemenata na metalnoj konstrukciji, a nakon nanošenja multiseal prajmera (Bredent[®]). Epiteza je predata pacijentu. Pacijent je instruiran u pogledu nošenja i postavljanja silikonske epiteze, kao i održavanja higijene defekta i očne epiteze (slike 33,34,35,36).



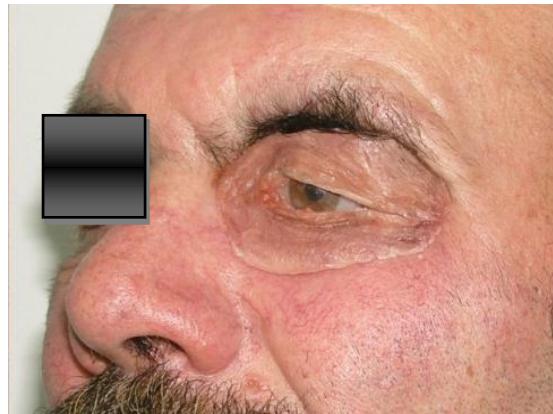Slika 33. Metalna konstrukcija sa magnetom



Slika 34. Orbitalna epiteza



Slika 35. Pacijent pre implantološke terapije



Slika 36. Implantološki i protetski

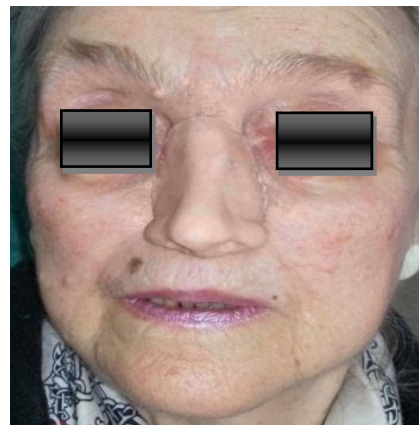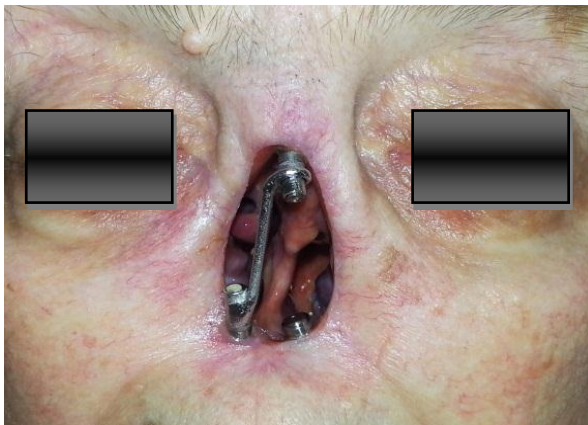
i protetske rehabilitacije

rehabilitovan pacijent

Nazalne epiteze:

Izrađene su na sledeći način: Uzet je otisak nosnog defekta u alginatu i gipsanoj kašici i izliven je mlaž. Iscrtane su granice individualne kašike. Izvršena je adaptacija akrilatne individualne kašike, koja je otvorena prema položaju implantata, uklonjene su zaštitne kapice i montirani transferi. Individualna kašika pripremljena je adhezivom za A silikon. Nakon ispunjavanja šupljine nosnog antruma gazom, A silikon ređe konzistencije nanesen po ivicama defekta i oko implantat transfera. A silikon guste konzistencije postavljen je na individualnu kašiku, nakon čega je individualna kašika prislonjena. Po vezivanju otisnog materijala implantat transferi (u cilju redukcije pomeranja), pričvršćeni su samovezujućim akrilatnom, oslobođeni su od tela implanta,

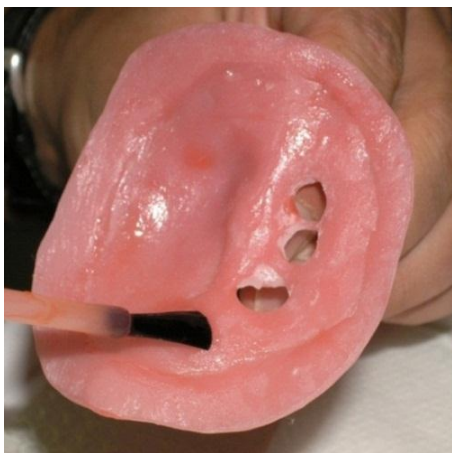
nakon čega je otisak odvojen. Posle provere otiska, na implantat transfere montirane su laboratorijske implantat replike. Izliven je i obrađen definitivni radni model od tvrdog gipsa. Započeta je izrada individualne rezilijentne prečke. Nakon što je odlivak rezilijentne prečke odvojen iz vatrostalnog bloka i obrađen, podvrgnut je elektrolitičkom poliranju. Obrađena i polirana rezilijentna prečka, montirana je prema položaju implantata, prethodno zabeleženih otiskom. Na prečku su postavljene matrice i adaptirana je voštana ploča. Nakon ove faze urađeno je kivetiranje voštane ploče i polimerizacija toplopolimerizujućeg akrilata. U vosku je modelirana buduća akrilatna epiteza nosa, urađena je karakterizacija i formiranje površinske teksture. Homogenizovana je silikonska masa i pristupljeno je kivetiranju. Sledeća faza bilo je vađenje polimerizata iz kivete i vezivanje za obrađenu akrilatnu osnovu epiteze odgovarajućim adhezivom, multisil prajmerom (Bredent[®]), nakon čega je urađeno spoljašnje bojenje silikonske nosne piramide, fiksiranje boje, matiranje u toploj vodi i sušenje. Epiteza je isprobana na licu pacijenta i potom predata (slike 37,38). Pacijent je instruiran u pogledu održavanja higijene defekta i epiteze, kao i postavljanja i uklanjanja epiteze.



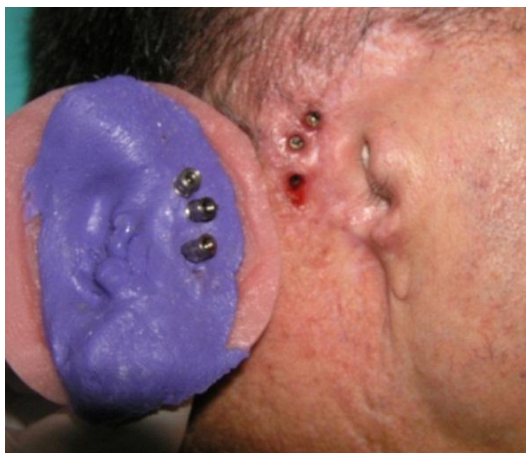Slika 37. Disk implantati ugrađeni u perinazalnu regiju Slika 38. Postavljena nazalna epiteza

Aurikularne epiteze:

Prvo je uzet otisak aurikularnog defekta u alginatu i gipsanoj kašici, nakon čega je izliven mulaž. Iscrtane su granice individualne kašike, koja je nakon toga adaptirana. Kašika je otvorena prema položaju implantata, uklonjene su zaštitne kapice i montirani transferi. Individualna kašika pripremljena je adhezivom za A silikon (slika 39). A silikon ređe konzistencije nanesen po ivicama defekta i oko implantat transfera. A silikon guste konzistencije postavljen je na individualnu kašiku, nakon čega je ona prislonjena (slika 40). Po vezivanju otisnog materijala, implantat transferi, u cilju redukcije pomeranja, pričvršćeni su samovezujućim akrilatom i oslobođeni od tela implanta, nakon čega je otisak odvojen. Posle provere otiska, na implantat transfere montirane su laboratorijske implantat replike. Nakon toga izliven je i obrađen definitivni radni model od tvrdog gipsa. Sledeća faza je izrada individualne metalne konstrukcije. Nakon odvajanja odlivka metalne konstrukcije iz vatrostalnog bloka, odlivak je obrađen i podvrgnut elektrolitičkom poliranju. Obrađena i polirana metalna konstrukcija, montirana je prema položaju implantata, prethodno zabeleženom otiskom. Na ležište metalne konstrukcije adaptirana je voštana ploča. Posle toga je urađeno kivetiranje voštane ploče i polimerizacija toplopolimerizujućeg akrilata. Nakon toga je obrađena gotova akrilatna baza. Otiskuje se ušna školjka osobe koja ima sličan oblik ušne školjke kao i pacijent (najčešće bliski rođak).



Slika 39. Individualna kašika



Slika 40. Individualna kašika sa implant transferima

Sledeća faza je modelacija aurikule u vosku, karakterizacija i formiranje površinske teksture. Izabrana je i zamešana osnovna boja silikona, nakon čega je urađeno kivetiranje. Posle probe, započet je proces spoljašnjeg bojenja naonošenjem prajmera za boju. Po završetku bojenja nanesen je spoljašnji sloj zalivača (silera) radi fiksiranja boje. Zatim sledi sušenje, nanošenje praha za matiranje i kuvanje 2 min u ključaloj vodi. Izvršeno je vezivanje gotove epiteze za substrukturnu Retencion seal silikonom i epiteza je predata pacijentu . Pacijent je instruiran u pogledu nošenja i postavljanja akrilatne epiteze, kao i u pogledu održavanja higijene defekta i aurikularne epiteze. Epiteze se naknadno mogu prebojavati u zavisnosti od zahteva pacijenta.

4.9 Statistički testovi korišćeni u proceni podataka dobijenih istraživanjem:

Statistička analiza podrazumevala je obradu podataka odgovarajućim statističkim testovima. Analiza implantatne stabilnosti ISQ u funkciji vremena vršena je po Wilcoxonovom testu. Wilcoxonov test spada u grupu neparametarskih statističkih testova za ispitivanje značajnosti razlike zavisnih uzoraka. Međugrupno poređenje implantatne stabilnosti urađeno je po Mann Whitney-evom testu i Kruskal Wallisovom testu. Mann Whitneyjev test je randomizacioni test dva nezavisna uzorka, procenjuje značajnost razlike suma rangova izmešanosti parametarskih podataka obeležja posmatranja. Kruskal Wallisov test tj. Kruskal Wallisova jednofaktorska analiza varijanse sa rangovima, koja je namenjena proceni podataka gde je skala merenja rezultujuće varijable izabrana od strane istraživača. Koristi se kod jednofaktorske analize varijanse u pronalaženju međugrupnih razlika.

5 Rezultati

U istraživanju je učestvovalo 20 ispitanika, kod kojih je ugrađeno 50 implantata. Procedura implantacije bila je uspešna kod svih pacijenata. Od ugrađenih 50 implantata, svi su bili oseointegrirani. U kasnijem toku došlo je do odbacivanja 3 implantata, što iznosi 6 %, odnosno, ukupna uspešnost je iznosila 94%. Jedan od implantata (dvostruki disk) je eksplantiran zbog osteoradionekroze. Drugi dvostruki disk je uklonjen zbog lokalnog recidiva (bazocelularni karcinom). Trostruki disk iako je klinički bio stabilan eksplantiran je, jer je pacijent imao perzistentan osećaj neprijatnosti. Kod sva tri pacijenta protetska rehabilitacija je uspešna, odnosno epiteze su bile nošene preostalim implantatima.

U istraživanju su učestvovali i pacijenti koji su bili podvrgnuti zračnoj terapiji (3 pacijenta), kao i pacijenti koji boluju od dijabetesa (2 pacijenta). Kod kojih je implantološka terapija bila uspešna.

Tabela 2. **BROJ UGRAĐENIH IMPLANTATA U ODNOSU NA POL I LOKALIZACIJU**

LOKALIZACIJA				
	BROJ IMPLANTATA	ORBITA	NOS	AURIKULA
UKUPNO	50 (100%)	25 (50%)	13 (26%)	12 (24%)
M	35	21	2	12
Ž	15	4	11	0

U tabeli 2. prikazana je podela pacijenata prema polu i lokalizaciji defekta

Tabela 3. **PODELA IMPLANTATA PO OBLIKU, DIMENZIJAMA I EKSPANTIRANI IMPLANTATI**

IMPLANTATI	TIP IMPLANTATA				
	UKUPNO	JEDNOSTRUKI DISK	DVOSTRUKI DISK	TROSTRUKI DISK	ZAVRTANJ
BROJ	50	8 (16%)	19 (38%)	11 (22%)	12 (24%)
DIMENZIJE (mm)		9.5	10	5	4.1 / 4.8
EKSPLANTIRANI	3 (6%)	0	2	1	0

U tabeli 3. prikazan je ukupan broj implantata, podjeljenih po obliku i dimenzijama, kao i eksplantirani implantati po lokalizacijama

5.1 Određivanje kvaliteta koštanog tkiva u predelu predviđenom za implantaciju na osnovu parametara mikroarhitekture kosti (Mikro-kompjuterska tomografija)

Tabela 4. **PARAMETRI MIKROARHITEKTURE KORTIKALNE KOSTI**

Parametar	Pozicija 1 Orbita	Pozicija 2 glabela	Pozicija 3 Mastoid. nastavak	Pozicija 4 Zigom. kost	Pozicija 5 Piriform. otvor
Ct.Th (mm)	1.89	1.49	1.25	2.72	1.36
Ct.Po (%)	6.72	4.13	4.30	5.74	8.46
Po.Dm (mm)	0.15	0.09	0.09	0.16	0.11
Po.Sp (mm)	0.39	0.49	0.31	0.46	0.39

Tabela 4. Parametri kortikalne kosti mikroarhitektura na lokalizacijama postavljanja implantata (1 - Orbita, 2 - glabela, 3 - mastoidni nastavak, 4 - zigomatična kost, 5 - Obod piriformnog otvora). Ct.Th – debljina kortikalne kosti, Ct.Po – poroznost, Po.Dm – dijametar pore, Po.Sp – udaljenost para.

U tabeli 4. Prikazani su parametri mikroarhitekture kortikalne kosti na lokalizacijama predviđenim za postavljanje implantata. Najveća kortikalna Debljina (Ct.Th) je detektovana na bazi temporalnog nastavka zigomatične kosti (Tabela 4). Kortikalna kost u glabelarnom regionu je najmanje porozna (Ct.Po) sa najmanjim dijametrom pore (Po.Dm), gde je i najveća udaljenost između pora (Po.Sp).

5.2 Klinička istraživanja-Merenje stabilnosti implantata

Kliničko praćenje stabilnosti implantata vršeno je kontinuirano. Prvo merenje stabilnosti rađeno je neposredno nakon postavljanja implantata, drugo merenje nakon najmanje 3 meseca, a treće nakon najmanje 6 meseci od implantacije.

Vrednosti ISQ, odnosno njihova srednja vrednost, standardna devijacija, mere centralne tendencije, medijana, minimalne i maksimalne vrednosti, kao i njihove promene u funkciji vremena prikazani su u tabelama 5, 6, 7,8 prema Wilcoxonovom testu.

Tabela 5. STABILNOST (ISQ) JEDNOSTRUKIH DISK IMPLANTATA U FUNKCIJI VREMENA

JEDNOSTRUKI DISK IMPLANTATI		
VREME MERENJA	ISQ $\bar{X} \pm SD$ (MED;min-max)	p ^a
NEPOSREDNO PO UGRADNJI	34.00 \pm 11.019(34.50; 14-46)	<u>3m vs imediat 0.011*</u> <u>6m vs imediat 0.018*</u>
POSLE 3 MESECA	38.13 \pm 9.643(37.00; 20-49)	<u>6m vs 3m 0.025*</u>
POSLE 6 MESECI	44.25 \pm 8.714(47.00; 25-52)	

p^a - Wilcoxonov test, *- statistički značajna razlika, X- mean ISQ vrednost, SD -standardna devijacija, MED - medijana ISQ vrednost, min - minimalna ISQ vrednost, max- maksimalna ISQ vrednost

Tabela 6. STABILNOST (ISQ) DVOSTRUKIH DISK IMPLANTATA U FUNKCIJI VREMENA

DVOSTRUKI DISK IMPLANTATI		
VREME MERENJA	ISQ $\bar{X} \pm SD$ (MED;min-max)	p ^a
NEPOSREDNO PO UGRADNJI	43.94 \pm 13.400(43.00; 23-70)	<u>3m vs imediat 0.007*</u>
POSLE 3 MESECA	46.88 \pm 14.013(44.00; 28-79)	<u>6m vs imediat 0.001*</u>
POSLE 6 MESECI	50.59 \pm 14.431(49.00; 30-82)	<u>6m vs 3m 0.002*</u>

p^a - Wilcoxonov test, *- statistički značajna razlika, X- mean ISQ vrednost, SD -standardna devijacija, MED - medijana ISQ vrednost, min - minimalna ISQ vrednost, max- maksimalna ISQ vrednost

Tabela 7. STABILNOST (ISQ) TROSTRUKIH DISK IMPLANTATA U FUNKCIJI VREMENA

TROSTRUKI DISK IMPLANTATI		
VREME MERENJA	ISQ $\bar{X} \pm SD$ (MED;min-max)	p ^a
NEPOSREDNO PO UGRADNJI	42.70 \pm 11.499(42.00; 30-63)	<u>3m vs imediat 0.016*</u>
POSLE 3 MESECA	47.70 \pm 9.922(45.00; 37-65)	<u>6m vs imediat 0.019*</u>
POSLE 6 MESECI	50.50 \pm 9.652(49.00; 37-67)	<u>6m vs 3m 0.090</u>

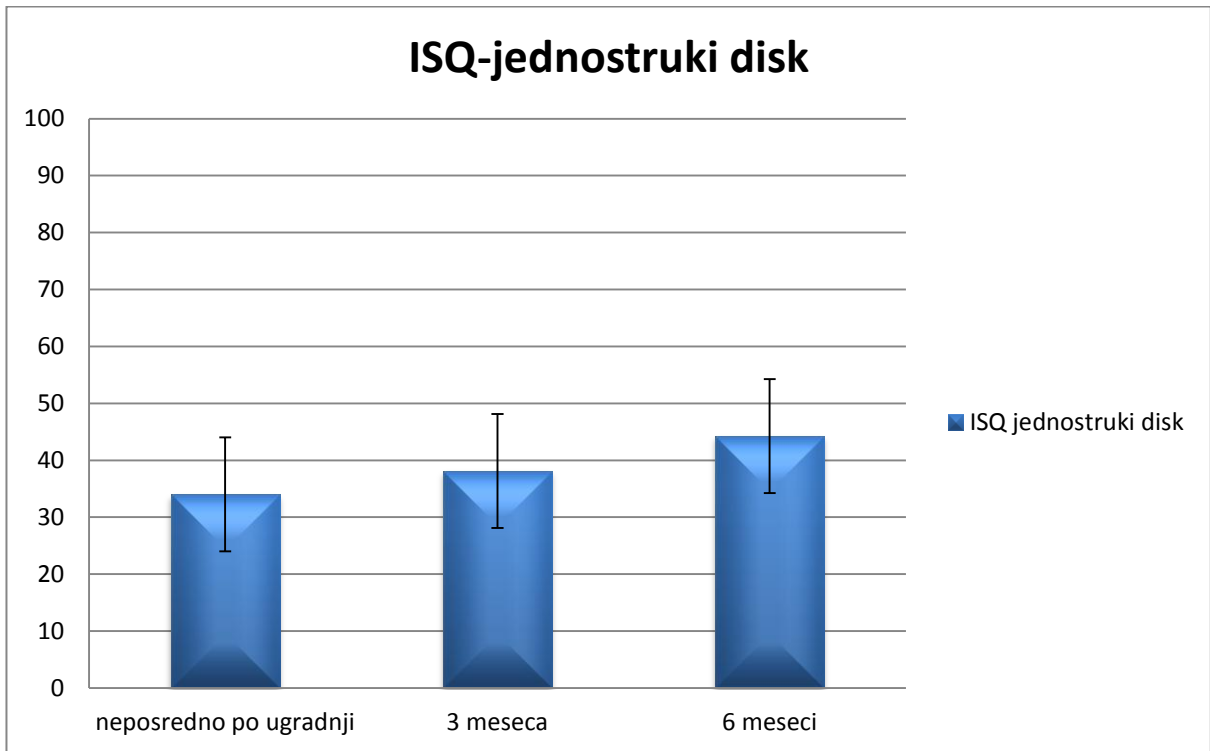
p^a - Wilcoxonov test, *- statistički značajna razlika, X- mean ISQ vrednost, SD -standardna devijacija, MED - medijana ISQ vrednost, min - minimalna ISQ vrednost, max- maksimalna ISQ vrednost

Tabela 8. STABILNOST (ISQ) ZAVRTANJ IMPLANTATA U FUNKCIJI VREMENA

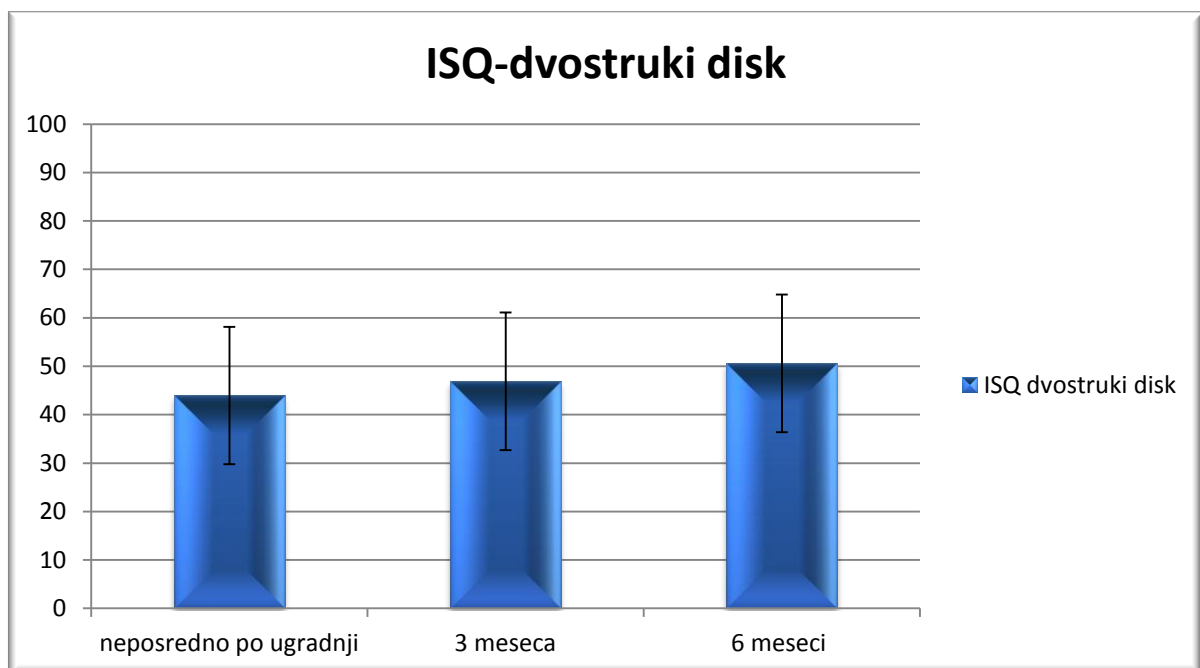
ZAVRTANJ IMPLANTATI		
VREME MERENJA	ISQ $\bar{X} \pm SD$ (MED;min-max)	p ^a
NEPOSREDNO PO UGRADNJI	62.17 \pm 4.840(63.00; 53-69)	<u>3m vs imediat 0.235</u> <u>6m vs imediat 0.016*</u>
POSLE 3 MESECA	63.17 \pm 4.529(64.00; 53-68)	<u>6m vs 3m 0.005*</u>
POSLE 6 MESECI	67.67 \pm 4.812(67.50; 59-75)	

p^a - Wilcoxonov test, *- statistički značajna razlika, X- mean ISQ vrednost, SD -standardna devijacija, MED - medijana ISQ vrednost, min - minimalna ISQ vrednost, max- maksimalna ISQ vrednost

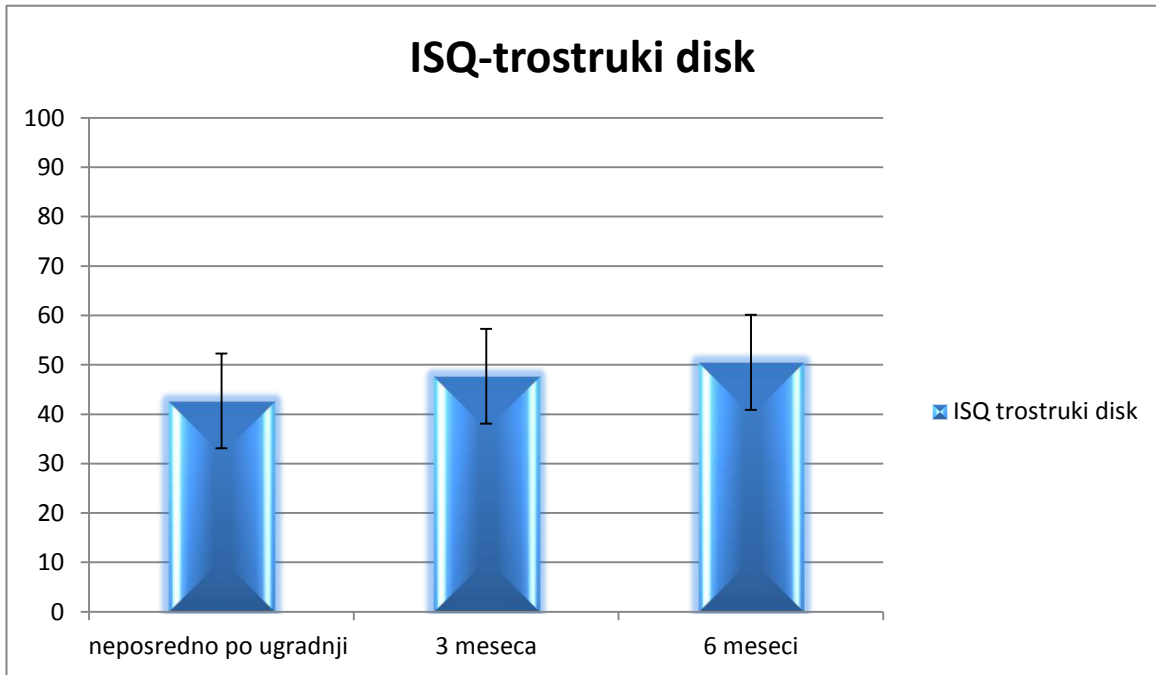
Na osnovu prikazanih rezultata statistički je dokazano značajno povećanje stabilnosti implantata oblika jednostrukog, dvostrukog, trostrukog diska, kao i implantata oblika zavrtnja. Izvršeno je poređenje u funkciji vremena, od momenta implantacije (prvo merenje), do perioda posle najmanje 3 meseca (drugo merenje), kao i do perioda posle najmanje 6 meseci (3. merenje), koliko je i bilo vreme praćenja u okviru studije (tabele 5,6,7,8). Kod trostrukih disk implantata statistički značajna razlika nije uočena između 3. i 6. meseca (tabela 7), a kod zavrtnj implantata između 0. i 3. meseca, dok je između svih ostalih vremena merenja razlika bila statistički značajna (tabela 8). Grafički prikaz promena stabilnosti jednostrukih, dvostrukih i trostrukih disk implantata, kao i implantata oblika zavrtnja u funkciji vremena predstavljen je na grafikonima 1,2,3,4.



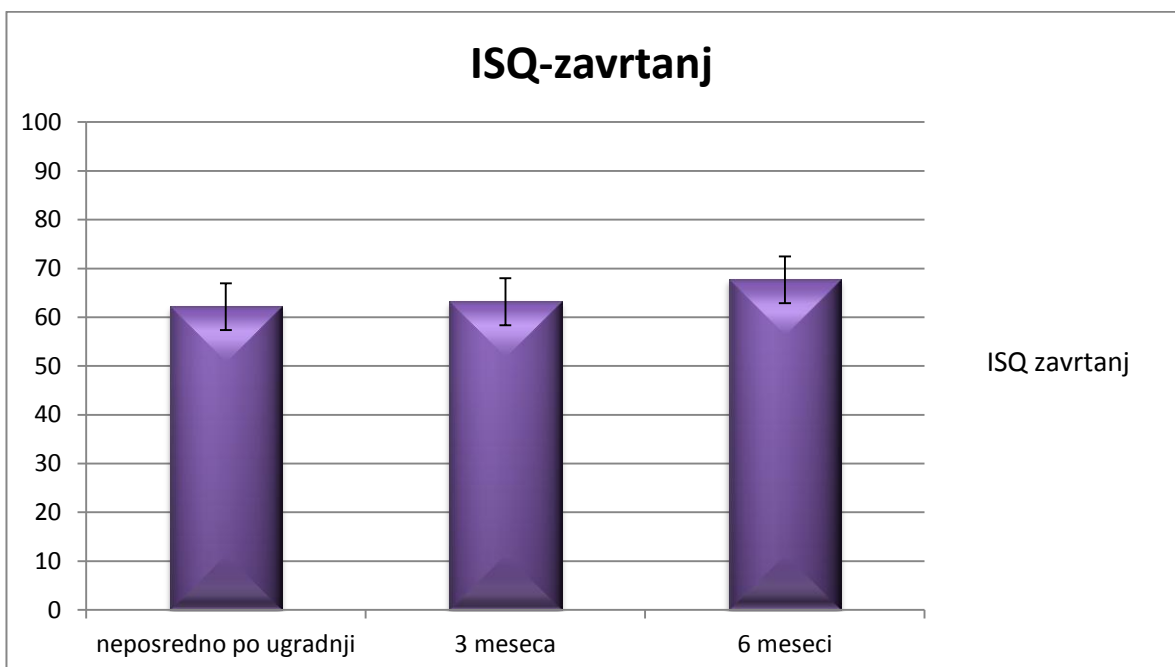
Grafikon1. Promena vrednosti ISQ za jednostruke disk implantate u funkciji vremena



Grafikon 2. -Promena vrednosti ISQ za dvostruke disk implantate u funkciji vremena



Grafikon 3. -Promena vrednosti ISQ za trostruke disk implantate u funkciji vremena



Grafikon 4. -Promena vrednosti ISQ za zavrtnanj implantate u funkciji vremena

Tabela 9 . STATISTIČKA ZNAČAJNOST PROMENA STABILNOSTI IMPLANTATA PO FRIEDMANOVOM TESTU

VRSTA IMPLANTATA				
	JEDNOSTRUK I DISK	DVOSTRUKI DISK	TROSTRUKI DISK	ZAVRTANJ
p	0.002*	0.000*	0.045*	0.011*

*-statistička značajnost -vrednosti $p < 0.05$ pokazuju statistički značajan porast stabilnosti implantata po Friedmanovom testu

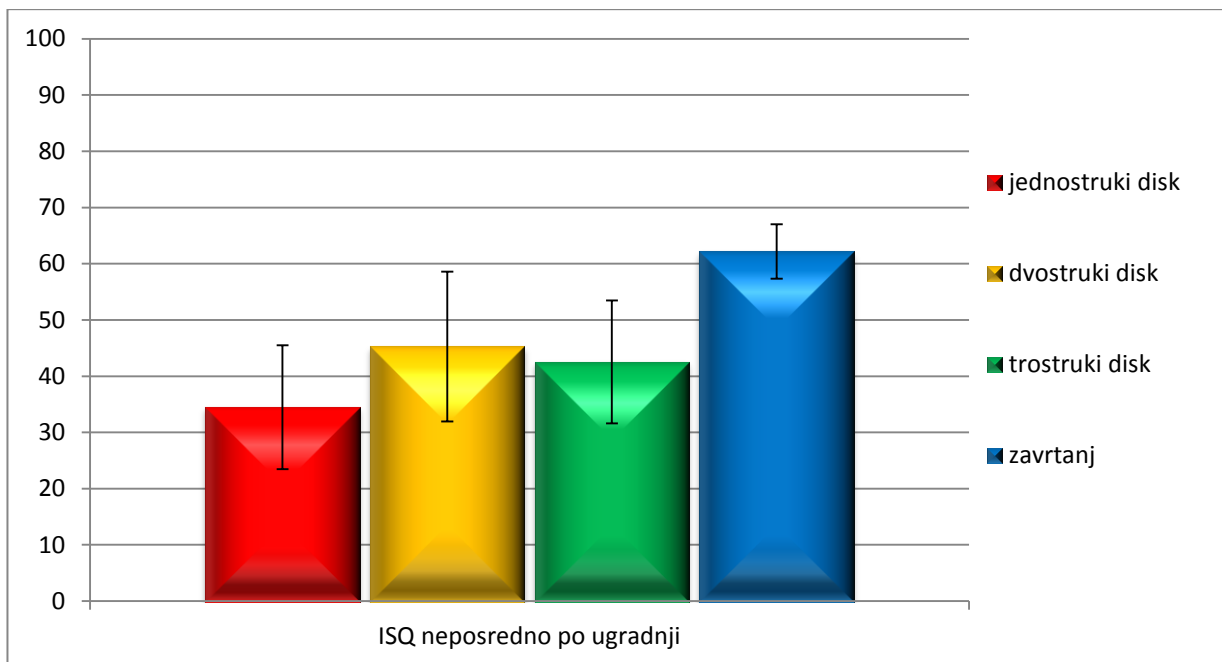
Tabela 10. MEĐUGRUPNO POREĐENJE STABILNOSTI IMPLANTATA (ISQ) U FUNKCIJI VREMENA

VRSTA IMPLANTATA					
VREME MERENJA	JEDNOSTRUKI DISK	DVOSTRUKI DISK	TROSTRUKI DISK	ZAVRTANJ	p^a
NEPOSREDNO PO UGRADNJI	34.00± 11.019 (34.50;14-46)	45.26±13.324 (43.00;23-70)	42.55±10.921 (41.00;30-63)	62.17±4.840 (63.00;53-69)	0.000*
3 MESECA	38.13±9.643 (37.00;20-49)	46.88±14.013 (44.00;28-79)	47.70±9.922 (45.00;37-65)	63.17±4.529 (64.00;53-68)	0.000*
6 MESECI	44.25±8.714 (47.00;25-52)	50.59±14.431 (49.00;30-82)	50.50±9.652 (49.00;37-67)	67.67±4.812 (67.50;59-75)	0.000*

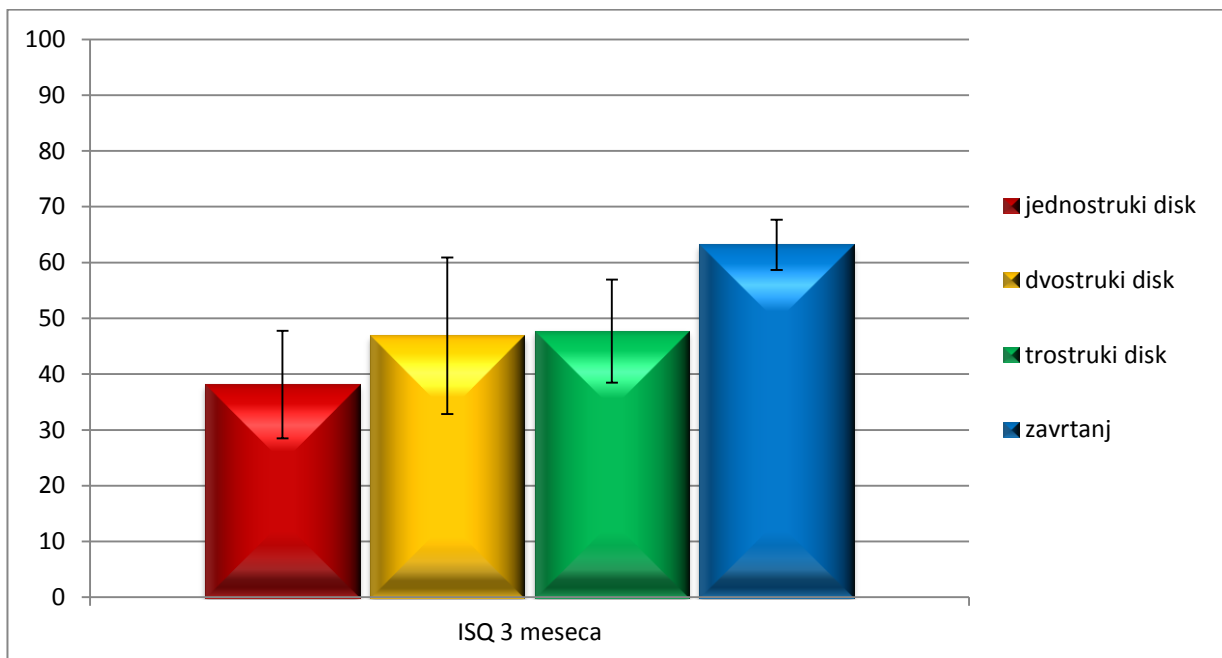
* - statistički značajna razlika; p^a – Kruskal Wallisov test

Međugrupnim poređenjem stabilnosti različitih tipova implantata tokom vremena, između svih grupa implantata uočena je statistički značajna razlika za vrednosti ISQ, $p < 0.05$.

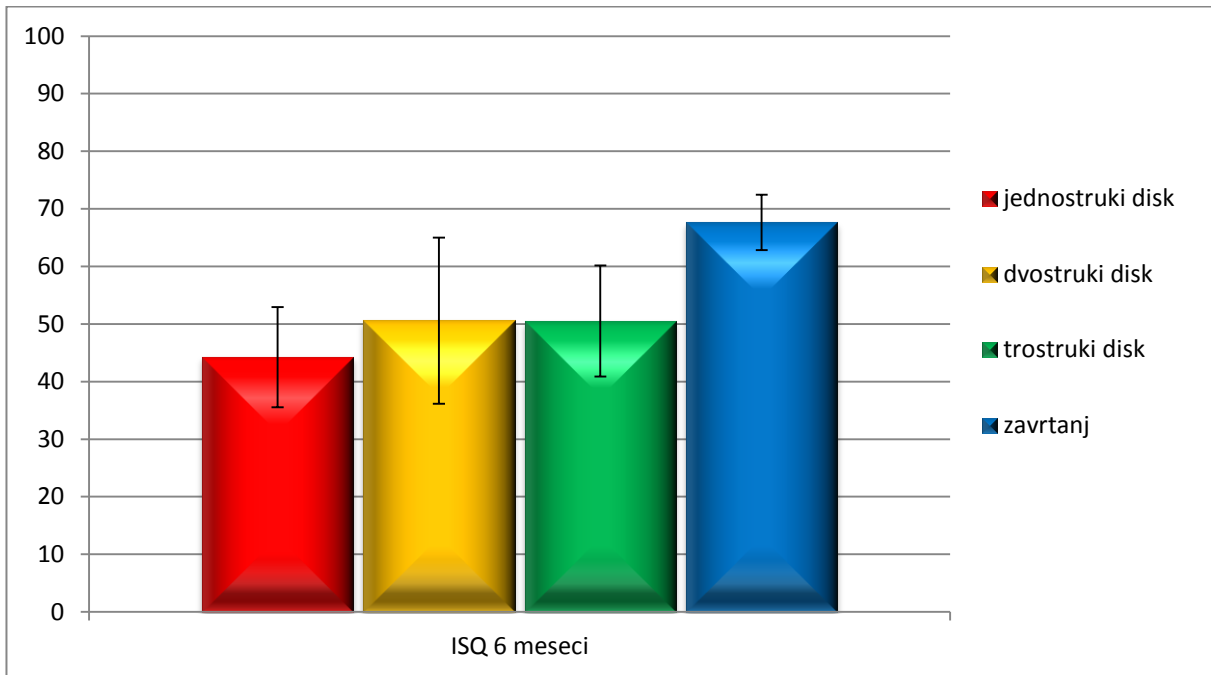
Poređenje stabilnosti ISQ između grupa (jednostruki, dvostruki, trostruki disk i zavrtnj implantati), neposredno po ugradnji, posle 3. meseca i posle 6. meseci, grafički je predstavljeno na grafikonima 5,6,7.



Grafikon 5. Međugrupno poređenje primarne stabilnosti različitih tipova implantata



Grafikon 6. Međugrupno poređenje stabilnosti različitih tipova implantata nakon 3 meseca



Grafikon 7. Međugrupno poređenje stabilnosti različitih tipova implantata nakon najmanje 6 meseci

Statistički značajna razlika u vrednostima ISQ uočena je u svim vremenima merenja između posmatrane četiri grupe implantata. (Kruskal Wallis; $p=0.000$), (tabela 10). Međugrupnim poređenjem statistički značajna razlika u vrednostima ISQ nađena je između zavrtnj implantata i ostalih vrsta implantata u svim vremenima merenja. Analizom dobijene razlike kod zavrtnj implantata uočavamo statistički značajno veće vrednosti implantatne stabilnosti. Između jednostrukih i trostrukih disk implantata uočena je statistički značajna razlika ISQ u 3. mesecu, kada je vrednost stabilnosti trostrukih disk implantata bila veća. Sva ostala međugrupna poređenja nisu bila statistički značajna (tabele 11,12,13).

Tabela 11. MEĐUGRUPNO POREĐENJE STABILNOSTI RAZLIČITIH TIPOVA IMPLANTATA NEPOSREDNO PO UGRADNJI

VRSTA IMPLANTATA			
VRSTA IMPLANTATA	JEDNOSTRUKI DISK	DVOSTRUKI DISK	TROSTRUKI DISK
DVOSTRUKI DISK	0.075		
TROSTRUKI DISK	0.214	0.531	
ZAVRTANJ	0.00*	0.001*	0.00*

Man-Whitney test *- statistički značajna razlika – ISQ prvo merenje neposredno po ugradnji, u tabeli je prikazano međugrupno poređenje stabilnosti između različitih tipova implantata

Tabela 12. MEĐUGRUPNO POREĐENJE STABILNOSTI RAZLIČITIH TIPOVA IMPLANTATA NAKON 3 MESECA

VRSTA IMPLANTATA			
VRSTA IMPLANTATA	JEDNOSTRUKI DISK	DVOSTRUKI DISK	TROSTRUKI DISK
DVOSTRUKI DISK	0.220		
TROSTRUKI DISK	0.040*	0.763	
ZAVRTANJ	0.000*	0.001*	0.001*

Man-Whitney test *- statistički značajna razlika – ISQ drugo merenje, u tabeli je prikazano međugrupno poređenje stabilnosti između različitih tipova implantata nakon 3 meseca

Tabela 13. MEĐUGRUPNO POREĐENJE STABILNOSTI RAZLIČITIH TIPOVA IMPLANTATA NAKON 6 MESECI

VRSTA IMPLANTATA			
VRSTA IMPLANTATA	JEDNOSTRUKI DISK	DVOSTRUKI DISK	TROSTRUKI DISK
DVOSTRUKI DISK	0.559		
TROSTRUKI DISK	0.327	0.880	
ZAVRTANJ	0.000*	0.001*	0.000*

Man-Whitney test *- statistički značajna razlika – ISQ treće merenje, u tabeli je prikazano međugrupno poređenje stabilnosti između različitih tipova implantata nakon 6 meseci

Tabela 14. POVEZANOST STABILNOSTI IMPLANTATA SA GODINAMA STAROSTI PACIJENATA

VREME MERENJA	VRSTA IMPLANTATA			
	JEDNOSTRUKI DISK	DVOSTRUKI DISK	TROSTRUKI DISK	ZAVRTANJ
NEPOSREDNO PO UGRADNJI	$\rho = -0.376$ $p = 0.359$	$\rho = -0.392$ $p = 0.097$	$\rho = -0.604$ $p = 0.049^*$	$\rho = -0.737$ $p = 0.006^*$
3 MESECA	$\rho = -0.439$ $p = 0.276$	$\rho = -0.450$ $p = 0.070$	$\rho = -0.353$ $p = 0.318$	$\rho = -0.316$ $p = 0.317$
6 MESECI	$\rho = 0.120$ $p = 0.776$	$\rho = -0.232$ $p = 0.371$	$\rho = -0.055$ $p = 0.881$	$\rho = 0.173$ $p = 0.590$

p* - Statistička značajnost (Mann Whitney test), ρ - koeficijent korelacije

Posmatrana je povezanost starosti ispitanika sa vrednostima ISQ kod različitih vrsta implantata, tokom različitih vremena merenja implantatne stabilnosti, (tabela 14). Statistički značajna povezanost implantatne stabilnosti sa starošću ispitanika uočena je

kod trostrukih disk implantata, neposredno po ugradnji. Dobijena vrednost koeficijenta korelacije ($\rho = -0.604$; $p=0,049$) ukazuje na to da je kod mlađih ispitanika veća vrednost ISQ. Istu situaciju imamo kod zavrtanj implantata gde je veća implantatna stabilnost neposredno nakon ugradnje implantata kod mlađih ispitanika ($\rho = -0.737$; $p = 0.006$). Kod ostalih vrsta implantata i u kasnijim vremenima merenja, povezanost implantatne stabilnosti sa starošću nije uočena (tabela 14).

6 Diskusija

Uspeh implantološke terapije zavisi od njihove stabilnosti i biomehanickih faktora. Dobra klinička stabilnost implantata smanjuje rizik od neuspeha implantološke terapije. Analiza rezonance frekvencije ima potencijal za pružanje relevantnih informacija o odnosu između implantata i kosti u bilo kojoj fazi lečenja. S obzirom da je neuspeh implantata je često povezan sa biomehanickim faktorima, procena implantatne stabilnosti daje dragocene informacije o stanju implantata u kosti u svakoj fazi terapije. Visoke vrednosti analize rezonantne frekvencije (RFA) kao i adekvatna hirurška tehnika implantacije i sistem implantata, mogu da garantuju predvidljivost i uspeh implantatno-protetske rehabilitacije. Niska RFA vrednost kod oseointegriranih i opterećenih implantata ukazuje na fibroznu integraciju i nedostatak veze između implanta i kosti. Niske vrednosti RFA mogu ukazivati buduće komplikacije, kao što je periimplantitis i gubitak implantata što treba uzeti u obzir i pre protetskog opterećenja implantata. Analiza rezonantnom frekvencijom je najobjektivniji i najpouzdaniji metod merenja lateralne mikromobilnosti implantata u različitim stadijumima implantatne terapije. Klinički je dokazano da je stabilnost implantata od presudnog značaja za dalji implantološko-protetski tretman i da omogućava uvid u krajnji ishod terapije. Kako uspeh implantatne terapije često zavisi od biomehaničkih faktora, podatak o stabilnosti implantata smanjuje rizik od neuspeha terapije. ^(1,2,28,48)

Osim karakteristika implantata za terapiju veoma su bitne karakteristike koštanog tkiva. Kada su u pitanju Disk implantati njihova stabilnost ditekno zavisi od karakteristika kortikalne kosti. Tamo gde je kortikalna kost deblja i manje porozna, očekuju se i bolji rezultati kada je implantološka terapija u pitanju. ^(2,3,44)

6.1 Određivanje kvaliteta koštanog tkiva u predelu predviđenom za implantaciju na osnovu parametara mikroarhitekture kosti (Mikro-kompjuterska tomografija)

Mikro-CT metoda predstavlja standard kada je u pitanju analiza koštanog tkiva. Ovom metodom pomoću X zraka mogu se dobiti 2D slajsovi koštanog tkiva koji su tanji od 10 mikrona. Softverskom rekonstrukcijom velikog broja ovih preseka dobija se trodimenzionalna slika koštanog tkiva visoke rezolucije koju je moguće veoma precizno analizirati. Za kvalitetnu implantaciju neophodno je poznavati strukturu kosti gde će biti napravljeno ležište za postavljanje implantata. Karaniofacijalni implantati oblika diska pripadaju bazalnim implantatima kod kojih je neophodno da disk sa obe strane bude usidren u kortikalnoj kosti, stoga su podaci o mikroarhitekturi ove kosti velike važnosti. Iz tog razloga je i vršena ova vrsta analize. ^(32,33,45-47)

Mikro-arhitektura svakog uzorka je procenjena mikro - CT metodom. Kortikalna kost je pokazala veću debljinu u predelu zigomatične kosti, nešto manju u regiji košanog rama orbite, dok su glabela, obod piriformnog otvora i mastoidni nastavak pokazali niže vrednosti kortikalne debljine. Poroznost kosti je bila najveća na obodu piriformnog otvora, zatim orbite, dok su zigomatična kost, mastoidni nastavak i glabela pokazali najniže vrednosti poroznosti kortikalne kosti. Najmanji dijametar pora bio je u regiji glabele i mastoidnog nastavka, nešto veći na obodu piriformnog, zigomatične kosti i orbite. Pore su bile najudaljenije takođe u glabelarnoj regiji, nešto manja udaljenost između pora zabeležena je u zigomatičnoj kosti a još manja u kortikalnoj kosti orbite i piriformnog otvora, dok je najmanja udaljenost između pora bila u mastoidnom nastavku. Najveća kortikalna debljina pronađena je na bazi temporalnog nastavka zigomatične kosti. Kortikalna kost u glabelarnom regionu prema merenjima je pokazala najmanju poroznost, najmanje pore i najveću separaciju između pora (tabela 4). Ovakva arhitektura korteksa koštanog masiva lica na datim lokalizacijama opravdava korišćenje kraniofacijalnih implantata oblika diska koji imaju kortikalno sidrenje i koji predstavljaju metod izbora kada je retencija maksilofacijalnih epiteza na ovim lokalizacijama u pitanju. U sličnim istraživanjima analizirano je 25 lokalizacija maksilofacijalnog koštanog masiva gde je ispitivan odnos debljine kortikalne kosti, poroznosti, dijametar pore i udaljenost između pora, kao i njihov uticaj

na jačinu kosti. Svi rezultati ukazuju da su lokalizacije na kojima su postavljeni implantati u ovom istraživanju (glabela, orbita, mastoidni nastavak, zigomatična kost, obod piriformnog otvora) optimalne za implantaciju su smislu pružanja najbolje potpore kraniofacijalnim implantatima. ^(35,45-47)

Poroznost kortikalne kosti je veoma važna mikro-arhitektonska karakteristika, zbog toga što pomoću ovog parametra može da se predvidi jačina kosti. Korelacija analiza ukazuje na to da povećana veličina pora može da ukazuje na povećanu kortikalnu poroznost srednjeg masiva kostiju lica, što je u skladu sa studijama koje su sprovedene na femoralnom korteksu. Smanjen broj i povećano odvajanje pora ukazuje na čvršću kortikalnu kost koja je manje porozna, rezultati ukazuju na to da ovakva kost daje bolju potporu za postavljanje bazalnih implantata. ^(32,35,45-47)

Analizom mikrostrukturnih parametara kosti utvrđeno je postojanje regionalnih varijacija u mikroarhitekturi kortikalne kosti srednjeg masiva lica. Kortikalna kost je pokazala sklonost ka većoj debljini, većoj gustini, manjoj poroznosti i većoj razdvojenosti pora u delovima facijalnog skeleta koji su bili predviđeni za implantaciju. Utvrđeno je takođe, da sa porastom debljine korteksa značajno rastu njegova gustina i razdvojenost pora, dok se poroznost povećava na račun povećanja veličine pora. Rezultati mikrostrukturne analize kortikalne kosti nisu ukazali na to da je mikroarhitektura kosti na ovim mestima lošija u biomehaničkom smislu od drugih delova facijalnog skeleta.

Na lokalizaciji mastoidnog nastavka zbog anatomskih karakteristika jedino je moguće koristiti implantate oblika zavrtnja, ali i zbog histomorfoloških karakteristika najtanje kortikalne kosti ovi implantati su terapija izbora kada je implantacija na ovoj lokalizaciji u pitanju. Kada govorimo o supraorbitalnoj regiji, glabeli, zigomatičnoj kosti kao i piriformnom otvoru jasno je da i pored dobrih rezultata koji se postižu zavrtnj implantatima, na ovim lokalizacijama disk implantati predstavljaju optimalnu terapiju, prvenstveno zbog karakteristika kortikalne kosti. Ovi implantati su usidreni u kosti bi-kortikalno ili multi-kortikalno u zavisnosti od lokalizacije, te imaju dobru primarnu stabilnost i mogu se veoma brzo opteretiti. Njihova stabilnost tokom

oseointegracije uglavnom blago raste, tj. mehanička stabilnost nije u potpunosti zamenjena biološkom već je upotpunjena integracijom površine implantata u kortikalno koštano tkivo.

Na lokalizaciji glebele gde je utvrđena najmanja poroznost kortikalne kosti, najveća separacija pora, kao i najmanji dijametar pora, takođe je i kortikalna debljina pokazivala visoke vrednosti. Na ovoj lokalizaciji ujedno bile su i veoma visoke vrednosti implantatne stabilnosti za disk implantate. To dodadno govori u prilog tome da se disk implantatima u kortikalnoj kosti manje poroznosti postižu i klinički bolji rezultati kada je implantatna stabilnost u pitanju. Takođe, u regiji orbite i zigomatične kosti gde je debljina korteksa bila najveća, iako je poroznost kortikalne kosti bila nešto veća zabeleženi su dobri rezultati kada je implantatna stabilnost u pitanju.

Ovim ispitivanjem mikroarhitekture kortikalne kosti na lokalizacijama: koštani ram orbite, glabela, obod aperture piriformis, maksilarni procesus zigomatične kosti, dokazana je kvalitativna vrednost koštanog tkiva na ovim lokalizacijama koja je optimalna za ugradnju disk implantata. Mastoidni deo temporalne kosti u kontrolnoj grupi pokazao je najmanju debljinu kortikalne kosti, ali takođe i malu poroznost što opravdava korišćenje zavrtanj implantata sa graničnikom (fleng) koji sprečava dublji prodor implantata od 3.5 mm kolika je njihova endosealna dužina.

6.2 Kliničko istraživanje- merenje stabilnosti implantata

Zavisnost stabilnosti implantata od oblika implantata

Merenjem stabilnosti kraniofacijalnih implantata oblika diska (jednostruki, dvostruki, trostruki) – studijska grupa i oblika zavrtanja – kontrolna grupa, analizom rezonantne frekvencije, imedijatno i u vremenskim intervalima od najmanje tri meseca i posle 6 meseci od implantacije, utvrđeno je da postoji povećanje stabilnosti implantata, kako posle 3. meseca tako i u periodu između 3. i 6. meseca što je zabeleženo kod svih tipova implantata (tabele 5,6,7,8,9). Ovo govori u prilog tome da je oseointegracija ovih implantata dobra. Statistički značajno povećanje stabilnosti uočeno je kod svih

tipova implantata u svim vremenima merenja, osim trostrukih disk implantata između 3. i 6. meseca i kod zavrtnj implantata između 0. i 3. meseca, dok je između svih ostalih vremena merenja razlika statistički bila značajna (tabele 5,6,7,8).

Međugrupno poređenje različitih tipova implantata u funkciji vremena pokazalo je da nema statistički značajnih razlika u stabilnosti između jednostrukih i dvostrukih disk implantata ni u jednom od vremena merenja. Ovo ukazuje na slične biomehaničke osobine ova dva tipa implantata, kao i njihovu podjednako dobru oseointegraciju tokom vremena. Dvostruki disk implantati imaju nešto veću površinu u odnosu na jednostruke, te je kod njih nešto bolja distribucija sila na okolno koštano tkivo.^(2,3,20) Takođe, nije uočena statistički značajna razlika u stabilnosti između dvostrukih i trostrukih disk implantata ni u jednom vremenu merenja. Sa druge strane, kada su upoređeni trostruki i jednostruki disk implantati uočena je statistički značajna razlika u stabilnosti nakon 3 meseca, tj. kada su implantati opterećeni. Predhodno navedeno ukazuje da je primarna–mehanička stabilnost bila približnih vrednosti, a da je tek posle 3. meseca stabilnost trostrukih disk implantata statistički bila značajno veća u odnosu na jednostruke (tabele 11,12,13). Pretpostavlja se da je ova razlika zbog njihovog oblika i veće kontaktne površine. Trostruki disk implantati zbog svog oblika pokazuju i bolju distribuciju sila na koštano tkivo. Stoga, ukoliko postoji dovoljna količina kosti za njihovu implantaciju, prednost bi trebalo dati ovom tipu implantata.^(1,2,20)

Međugrupnim poređenjem, statistički značajna razlika u vrednostima ISQ nađena je između zavrtnj implantata i ostalih vrsta implantata u svakom vremenu merenja. Analizom dobijene razlike uočavamo statistički značajno veće vrednosti implantatne stabilnosti kod zavrtnj implantata (tabele 10,11,12,13).

Od svih tipova implantata zavrtnj implantati pokazali su najviše vrednosti implantatne stabilnosti u svim vremenima merenja (tabele 10,11,12,13). Ovi implantati vremenom daju bolju stabilnost. Zbog toga je kod ovog tipa implantata bolje sačekati potpunu oseointegraciju, pa tek potom ih opteretiti.

S'obzirom na to da su trostruki disk implantati pokazali najviše vrednosti implantatne stabilnosti, možemo zaključiti da je kod ovog tipa implantata ranije

postignuta zadovoljavajuća stabilnost (i pre navršenih 6 meseci), tj. da je stabilnost ovog tipa implantata, bila konstantno dobra. Kod disk implantata (u okviru bazalne oseointegracije) postižu se ranije optimalne vrednosti implantatne stabilnosti. Ovo govori u prilog tome da se disk implantati mogu ranije opteretiti (tabela 7).

6.3 Zavisnost stabilnosti implantata od godina starosti pacijenata:

Jedan od bitnih faktora jesu i godine starosti pacijenata. U ovom istraživanju raspon godina bio je od 24-87. Prema statističkim rezultatima korelacija između vrednosti stabilnosti implantata i godina starosti pacijenta govori u prilog tome da što su vrednosti godina niže, nešto su više vrednosti primarne stabilnosti trostrukih disk implantata, kao i implantata oblika zavrtnja. Odnosno da proporcionalno godinama starosti pacijenata opadaju i vrednosti primarne stabilnosti ovih implantata. Ovo je izraženije kada je u pitanju primarna stabilnost. Posle tri meseca od ugradnje, kao i posle šest meseci, kod trostrukih disk implantata kao i kod zavrtnj implantata, ova korelacija nije statistički uočljiva (ρ nema negativan predznak, a $p > 0.05$). Kod jednostrukih i dvostrukih disk implantata, prema statističkim parametrima, ova zavisnost se ne uočava (tabela 14). Ovo govori u prilog tome da iako su reparatorne sposobnosti koštanog tkiva nešto manje sa godinama, vremenom se ipak može posići zadovoljavajuća oseointegracija.

6.4 Uticaj sila na stabilnost implantata

Vertikalne sile opterećuju implantat fiziološki. Ako sila deluje duž uzdužne osovine implantata, ova sila biva prihvaćena od velike površine periimplantatnog koštanog tkiva. Ako sila deluje pod izvesnim uglom, na strani napadne tačke dolazi do vuče, a na suprotnoj strani do pritiska na delu implantata na koji je pričvršćen abatment, a na apikalnom delu implantata situacija je obrnuta.^(1,2,72-75)

Pretpostavlja se da fibrozno tkivo koje se nalazi na spoju implantata i kosti obezbeđuje apsorpciju dela sile slično periodoncijumu. Kod oralnih implantata njihova pozicija treba da bude paralelna mastikatornim silama. Kod kraniofacijalnih implantata

treba uzeti u obzir sve sile koje se javljaju u toku funkcije implantata tj. pri korišćenju epiteze.^(3,17,18,20) Biomehanika implantatno nošenih nadoknada osim krutosti, oblika i površine implantata zavisi i od broja i rasporeda ugrađenih implantata. Iz tog razloga u ovom istraživanju je pažljivo planiran položaj i raspored ugrađenih implantata. Nadoknada na dva implantata opterećuje implantate 100%, nadoknada na tri implantata ugrađena u liniji opterećuje implantate 67%, a ukoliko su u istoj ravni, ali ne u istoj liniji opterećenje implantata je 33%. Najmanje opterećeni implantati imaju najduži vek.^(3,20,75) Uvek se moraju uzeti u obzir strateški važna mesta za ugradnju implantata. U oralnoj implantologiji, npr. kod planiranja izrade cirkularnih mostova u slučajevima totalne bezubosti, lateralni bazalni implantati obezbeđuju veću potporu nego implantati oblika šrafa, tako da je moguće izraditi fiksni rad na samo četiri implantata uz optimalnu distribuciju sila.^(3,20) Prilikom postavljanja kraniofacijalnih implantata, takođe se mora voditi računa o distribuciji sila na okolno koštano tkivo. Kod postavljanja disk implantata za retenciju nazalne epiteze, u slučaju kada su nosne kosti u potpunosti uklonjene, dovoljnu količinu raspoložive kosti za implantaciju predstavlja glabelarni deo frontalne kosti. Ovde su najčešće ugrađivani dvostruki ili trostruki disk implantati u okviru ove studije. Lateralni zidovi nosne piramide ili alveolarni nastavak takođe su korišćeni kao mesta za ugradnju implantata. U zavisnosti od količine raspoložive kosti ugrađivani su jednostruki ili dvostruki disk implantati. Kada je bila raspoloživa optimalna količina kosti ugrađivani su trostruki disk implantati. Na taj način dobijena je optimalna stabilnost, kao i dobra distribucija sila na okolno koštano tkivo. Kod orbitalnih epiteza adekvatna pozicija za ugradnju implantata su gornja i donja lateralna ivica orbite. Gornja medijalna ivica orbite nije pogodna za ugradnju implantata, kako zbog blizine frontalnog sinusa, tako i zbog toga što je kost u tom predelu veoma tanka. Optimalno je postaviti implantate laterokranijalno kao i laterokaudalno, ili u predelu zigomatične kosti. U zavisnosti od količine raspoložive kosti, postavljeni su jednostruki, odnosno dvostruki ili trostruki disk implantati. Ukoliko je postojala dovoljna količina koštanog tkiva, prednost je data trostrukim disk implantatima zbog nešto bolje stabilnosti i optimalne distribucije sila na okolno koštano tkivo.^(3,20-22,72)

Kada su u pitanju zavrtnaj implantati (kontrolna grupa) za retenciju aurikularnih epiteza postavljaju se u mastoidnom delu temporalne kosti. Dva nosača su najčešće bila dovoljna za nošenje prečke. Kod epiteza sa magnetima, postavlja se i treći koji radi bolje retencije kao i bolje distribucije sila. Kad se koriste tri magneti, oni se ne postavljaju u pravoj liniji, već pod nekim uglom, da bi međusobno formirali ravan i time postigli veću stabilnost. Postoje i dodatne (kose) sile koje deluju na implantate i abatemente pogotovo prilikom postavljanja i uklanjanja epiteze. Ukoliko su implantati postavljeni da međusobno formiraju ravan postoji bolja distribucija opterećenja i kada su u pitanju kose sile. Spoj implantat-kost i stabilnost protetske nadoknade ugroženi su tim dodatnim silama. Ove pojačane sile moraju biti uračunate u plan implantatne terapije i protetskog rada. ^(3,20,55,77)

6.5 Dodatni faktori koji utiču na uspešnost implantatne terapije

Visoke vrednosti RFA ukazuju na uspeh implantatne terapije, sa minimalnom verovatnoćom neuspeha. Sa druge strane, niske vrednosti RFA ukazuju na moguće komplikacije, kao što su loša distribucija sila na okolno tkivo i periimplantitis usled čega dolazi do labavljenja implantata. Visoke vrednosti RFA nam govore u prilog primenjenoj hirurškoj tehnici i ukazuju na uspeh, odnosno na dugotrajnost implantatne nadoknade. Klinički uspeh endosealnih implantata zavisi od optimalnog odnosa implantatno-koštanog spoja. Potpuni kontakt površine implantata i okolnog koštanog tkiva se ne može postići. Implantati cilindričnog oblika daju najbolje rezultate, kada jekontaktna površina u pitanju, gde je direktan kontakt implantat-kost ostvaren na 56-85% površine implantata. Što je veća kontaktna površina to je i bolja distribucija sila ne periimplantatno tkivo. ^(1-3,48,78)

Prilikom postavljanja implantata, u prvoj fazi terapije, ne postoji formirana kost na površini. Prisutna je samo mehanička stabilnost. Vremenom dolazi do proliferacije osteoblasta i formiranja veze između implantata i kosti (funkcionalna ankiloza). Nakon oseointegracije implantat će i dalje pokazivati određenu lateralnu mikromobilnost, jer čak i kada je mehanička stabilnost delimično zamenjena biološkom, kao što je već navedeno ne postoji stopostotni kontakt između implantata i kosti. Ova mobilnost

ogleda se u vidu mikrotreperenja implantata (Smart peg-a) prilikom analize rezonantnom frekvencijom.^(1,27,50,60)

Kada razmatramo implantatnu stabilnost, uvek mislimo na lateralnu mikromobilnost. Implantat koji je dovoljno stabilan da bi bio opterećen najčešće nije 100% imobilan, odnosno može postojati rotaciona mobilnost. Veličina lateralne mikromobilnosti u različitim fazama terapije bitno utiče na ishod implantatne terapije. Kraniofacijalni disk implantati imaju često veću lateralnu mikromobilnost u odnosu na implantate oblika zavrtnja, ali njihova vertikalna stabilnost je apsolutna, jer se za razliku od zavrtnj implantata u vertikalnom smeru ne mogu eksplantirati.^(1,2,67-69)

Implantatna stabilnost može uticati na izbor protokola koji će se primeniti. Kod primarno niske stabilnosti, imedijatno opterećenje implantata ugrožavalo bi dalji ishod terapije, te je adekvatnije primeniti dvofazni protokol, sa kasnim opterećenjem. Sa druge strane, kada je primarna stabilnost implantata visoka, slobodno možemo koristiti jednofazni protokol. Imedijatno ili rano opterećenje implantata skraćuje vreme terapije i omogućuje pacijentu funkcionalnu i estetsku rehabilitaciju u najkraćem roku.^(1-3,20,42)

Implantatna stabilnost takođe nam govori kada je najbolje rasteretiti implantat. Niske vrednosti sekundarne stabilnosti mogu da ukažu na preterano opterećenje implantata, što može dovesti do neuspeha implantatne terapije. U takvim slučajevima preporučuje se rasterećenje implantata, sve dok se ne poveća njegova stabilnost. Ovo se pogotovo odnosi na implantate sa opadajućim vrednostima stabilnosti tokom sukcesivnih merenja.^(1,2,42,56)

Procenat uspeha dvofaznim protokolom je visok, međutim pacijenti često nisu spremni na tako dug terapijski period. Većina pacijenata odbija višefazno hirurško lečenje po protokolima i duže vreme čekanja do izrade definitivne nadoknade, a često nisu zadovoljni ni sa privremenim nadoknadama.^(2,3,20,41) Poučeni ovim iskustvom, imedijatno opterećenje implantata prihvatljivo je rešenje, jer se tako stimuliše rast kosti i ubzava funkcionalna rehabilitacija, naravno u slučajevima kada je ono moguće, tj. kada je vrednost primarne stabilnosti zadovoljavajuća.^(1-3,20,42)

Preporuka je da kod oralnih implantata - Brånemark , koeficijent stabilnosti bude između 65-75. Kod Straumanna su te vrednosti od 55-65. Vrednosti ispod 55 (Brånemark) i 45 (Straumann) mogu se uzeti kao kritične za konačan uspeh. Promenom hirurške tehnike, korišćenjem užih svrdla, širih i dužih implantata mogu se postići više vrednosti primarne stabilnosti. Niska vrednost RFA posle opterećenja implantata, može nam ukazati na dezintegraciju, resorpciju koštanog tkiva oko implantata (slike 9,10). Kod niskih i opadajućih vrednosti implantatne stabilnosti neophodna je kontrastna radiografija, kako bi se utvrdio stepen dezintegracije kosti. Visoke vrednosti primarne stabilnosti, koje uzimamo kao kriterijum za imedijatno opterećenje, npr. 60 ISQ, mogu usmeriti dalji tok terapije. Za imedijatno opterećenje implantata odlučićemo se samo ako je vrednost RFA viša od unapred zadatog standarda.^(3,11,27,34,48,65)

Kod kraniofacijalnih implantata u ovom istraživanju vrednosti koje su posmatrane kao dovoljno visoke da se ovi implantati mogu opteretiti su ISQ 38 (jednostruki disk), 47 (dvostruki disk) and 48 (trostruki disk). Implantati koji su imali vrednosti ispod ovih nisu bili opterećivani protetskim nadoknadama, već je dozvoljena nešto duža oseointegracija dok vrednosti implantata budu zadovoljavajuće.^(1,2)

I druge pilot studije koje su se bavile merenjem stabilnosti kraniofacijalnih implantata na istim lokalizacijama, u zavisnosti od korišćenog sistema implantata pokazale su slične rezultate. U nekim studijama iako slične metodologije rezultati nisu uporedivi, jer je stabilnost merena preko abatmenta (ne preko smart pega), rezultati su u kilohercima (KHz) a ne u ISQ. U drugim pak istraživanjima metodologija se bitno razlikovala tako da se rezultati nisu mogli porediti.^(65, 66, 67,69)

U sličnom istraživanju, merena je stabilnost Straumann EO implantata dužine 2,5 ili 4 mm i dijametra 3,3mm koji su postavljeni u predeo mastoida. U ovoj studiji korišćeni su implantati oblika zavrtnja, dužine 3.5mm i dijametra 4.1 mm. Posle perioda od 6 meseci ISQ je kod Straumann implantata iznosio $46 \pm 1,6$. Kod Ihde dental implantata iznosio je $67,6 \pm 4,8$. Ovo govori u prilog tome da su implantati većeg dijametra postigli bolje rezultate stabilnosti i nakon perioda posle 6 meseci od implantacije, kao i da je postignuta bolja oseointegracija zahvaljujuci većoj kontaktnoj površini implantat-kost.^(2,66)

Do sada najviše podataka u implantologiji postoji za klasične Branemark sisteme. Najbolji rezultati se postižu u mastoidnom regionu gde je procenat gubitka implantata samo 8 %. S druge strane, gubitak od 50 % Branemark implantata beleži se u čeonj kosti , i 20 % u zigomatičnoj kosti. Ove lokalizacije su međutim, najčešće zračene što se takođe mora uzeti u obzir. Gubitak oko 5,8 % je u aurikularnom regionu , dok je 23,5 % u orbitalnoj regiji , 40% u nosnoj regiji i 17,4% u kombinovanih proteza.^(3,27,55,80)

Što se tiče disk implantata u ovom istraživanju eksplantirana su tri implantata (dva dvostruka i jedan trostruki) od 50 ugrađenih, što iznosi 6 % od ukupnog broja ugrađenih implantata. Dva implantata dvostruki i trostruki disk su bili na lokalizaciji orbite, dok je jedan dvostruki implantat bio na lokalizaciji piriformnog otvora. Jedan dvostruki zbog osteoradionekroze nije imao potporu u kosti i morao je biti uklonjen. Drugi dvostruki disk je uklonjen zbog recidiva primarne bolesti. Trostruki disk je bio klinički bio stabilan međutim izazivao je subjektivne senzacije neprijatnosti kod pacijenta te je bio ekplantiran. Mora se naglasiti da ni jedan od pacijenata nije bio podvrgnut zračnoj terapiji. Ovo pokazuje da je uspešnost implantatne terapije bila veća kada se poredi sa svetskim statistikama za druge tipove implantata na istim lokalizacijama.

U kontrolnoj grupi gde su ugrađivani implantati oblika zavrtnja ni jedan implantat nije odbačen.

Ovim istraživanjem obuhvaćeni su i pacijenti koji su bili podvrgnuti zračnoj terapiji (3 pacijenta), kao i pacijenti koji boluju od dijabetesa (2 pacijenta). Poznato je da pacijenti koji su bili podvrgnuti zračnoj terapiji, u zavisnosti od količine zračenja kao i frekvencije, pokazuju slabije reparatorne sposobnosti kada je u pitanju koštano tkivo. Često se javlja hipoksija tkiva, kao i smanjen broj celularnih elemenata, u mekim tkivima. Uspeh implantološke terapije u tom slučaju zavisi od: kvaliteta kosti, prokrvljenosti koštanog tkiva, kao i od očuvanosti i broja celularnih elemenata kosti. Zračena kost ima redukovanu proliferaciju koštane srži, kolagena, periostealnih i enostealnih ćelija. To otežava oseointegraciju implantata.^(3,39,79) Kako je veoma mali broj zračenih pacijenata obuhvaćen ovim istraživanjem, rezultate možemo posmatrati individualno. Kod ovih pacijenata, statistički, ni u jednom slučaju nije pronađena

korelacija sa odbacivanjem implantata, već su svi implantati uspešno oseointegrirani. Stabilnost je u svim vremenima merenja odgovarala prosečnim vrednostima za odgovarajući tip implantata. Kod pacijenata sa dijabetom kompromitovana je vaskularizacija i sposobnost zarastanja rana, što često predstavlja problem u implantološkoj terapiji. Pacijenti koji su obuhvaćeni ovim istraživanjem pokazali su dobre rezultate stabilnosti, kako primarne, tako i posle oseintegracije. Takođe, kod ovih pacijenata svi implantati su uspešno oseointegrirani.

Granstrom je pronašao ukupnu stopu neuspeha Branemark implantata (uključujući dentalne implantate) od 23,3% kod zračenih pacijenata u odnosu na 10,8% kod nezračenih pacijenata. Kostii oko orbitalne šupljine su značajno više pogođene stopom neuspeha od 40-50%. Neadekvatno, prerano opterećenje implantata u ovoj regiji takođe utiče na stopu neuspeha. Uticaj doze zračenja izražen "kumulativnim efektom zračenja" (CRE) prema Kirk et al. postao je statistički značajan, vrednost 30 se navodi kao kritična za gubitak implantata.⁽⁷⁹⁾ Uz terapiju hiperbaričnom kiseonikom (HBO) stopa gubitka je bila samo 8,5% u odnosu na 40,2% bez HBO. Najpovoljnija bi bila ugradnja pre zračenja; HBO terapija onda ne bi bila neophodna. Alternativno treba da postoji pauza od godinu dana nakon zračenja pre postavljanja implantata.^(3,78-80)

U ovom istraživanju kod svih pacijenata koji su bili podvrgnuti zračnoj terapiji implantacija je bila uspešna. Implantacija je sprovedena najmanje godinu dana od završetka zračne terapije.

6.6 Komparativna analiza kraniofacijalnih i oralnih implantata

Kraniofacijalni implantati su prilagođeni svojim dimenzijama, oblikom, kao i makro i mikrodizajnom lokalizaciji i funkcionalnim zahtevima implantatno nošenih epiteza. Oralni implantati su svojim dizajnom prilagođeni oralnoj sredini, silama koje se javljaju među vilicama u funkciji i koje se prenose preko suprastrukture na implantat i okolno periimplantatno koštano tkivo. Stoga se može zaključiti da su zahtevi u pogledu dizajna i funkcionalnosti kod oralnih i kraniofacijalnih implantata veoma različiti.^(2,3,20)

Kraniofacijalni implantati u zavisnosti od oblika, lokalizacije, hirurške tehnike, kvaliteta kosti, mogućnosti njene reparacije i remodelacije, imaju različite vrednosti stabilnosti kao i različite biomehaničke osobine, što određuje dalji tok implantološke terapije. Implantati koji pokazuju niske vrednosti implantatne stabilnosti neće biti opterećeni, jer bi to dovelo do daljeg smanjenja stabilnosti usled delovanja sila i krajnjeg neuspeha implantatne terapije. Oni se po svom obliku i dimenzijama razlikuju od oralnih implantata a samim tim i po svojim biomehaničkim osobinama. Na osnovu toga postojala je potreba merenja stabilnosti kraniofacijalnih implantata analizom rezonantne frekvencije, kao i poređenje dobijenih vrednosti sa standardima koji važe za oralne implantate. Dobijeni rezultati sugerišu na izvesne razlike u vrednostima RFA između oralnih i kraniofacijalnih implantata, ne samo zbog drugačijih biomehaničkih osobina, već i zbog drugačije lokalizacije, kao i kvaliteta kosti u kojoj se pravi sedište za implantate.^(1-3,20,48) Dobijeni rezultati pokazuju statistički značajan porast vrednosti ISQ tokom vremena, što govori u prilog dobroj oseointegraciji kraniofacijalnih implantata na svim lokalizacijama na kojima su postavljeni implantati, aurikula (mastoidni nastavak temporalne kosti), orbita (preiorbitalni koštani masiv), nos (nosne kosti, glabelarni deo frontalne kosti, lateralni zidovi nosne piramide ili alveolarni nastavak).

Dokazano je da je analiza rezonantne frekvencije podjednako adekvatna, efikasna, neinvazivna i veoma precizna metoda merenja stabilnosti kako oralnih tako i kraniofacijalnih implantata. Takođe se mogu povući paralele u vrednostima ISQ između ove dve vrste implantata, kao i različitih oblika implantata. U ovom istraživanju bili su praćeni implantati oblika zavrtnja koji su pokazali statistički značajno veće vrednosti ISQ u odnosu na jednostruke, dvostruke i trostruke disk implantate. Sa druge strane, oni su najbliži su kratkim oralnim implantatima oblika zavrtnja, pokazuju približne vrednosti ISQ, zbog sličnih biomehaničkih osobina i dimenzija. Vrednosti za oseointegrirane kratke oralne implantate, prema istraživanjima iznose 57-82 (srednja vrednost 69), dok kod kraniofacijalnih implantata vrednosti posle 6 meseci od ugradnje variraju, od 59 do 75 (srednja vrednost 67.5), (Tabela 8).^(1,2,26-28,66) Uprkos tome treba, imati u vidu da kvalitet kosti gde su lokalizovani ovi implantati tj. gde su napravljena njihova ležišta, nije isti. Kod kraniofacijalnih zavrtnj implantata, to je mastoidni nastavak temporalne kosti kod kojeg postoji tanji sloj kompakte koji prekriva

spongiozu bogatu šupljikama, tip 4 koštanog tkiva. Sa druge strane, kod vilica, u zavisnosti od lokalizacije (pogotovo mandibula) kompakta je dosta deblja i spongiozni deo kosti ima mnogo manji broj šupljika, tip 2 koštanog tkiva. Imajući ovo u vidu, kao i gore navedene faktore koji utiču na stabilnost implantata, možemo zaključiti da pored toga što kraniofacijalni implantati oblika zavrtnja i kratki oralni implantati imaju slične biomehaničke osobine, kao i makro i mikro dizajn, vrednosti njihove stabilnosti ipak se mogu razlikovati, zbog različitih sredina u kojima se nalaze ležišta ovih implantata. (1,2,11,12,70)

Osim razlika u kvalitetu kosti na mestu implantacije, postoje razlike i u sredini u kojoj se nalazi deo implantata koji je izvan kosti. Kod kraniofacijalnih implantata, implantat je na svom spoju sa suprastrukturuom okružen kožom i izložen vazduhu i spoljašnjoj sredini. Kod oralnih implantata postoji zona biološke širine, odnosno deo oralne sluzokože koji okružuje cervikalni deo implantata, takođe implantat je izložen salivi i svim uslovima koji vladaju u oralnoj sredini. Ovo je veoma bitno zbog daljeg toka lečenja i sojeva bakterija kojima su izloženi oralni implantati. Kod kraniofacijalnih implantata prisutni su sojevi bakterija koji se mogu naći u spoljašnjoj sredini i na površini kože ili epiteze. Bakterije su jedan od najčešćih uzročnika periimplantitisa i njihov se broj mora dovesti na najmanju moguću meru, radi uspeha implantatne terapije. Kontrola broja mikro organizama u oralnoj sredini postiže se oralnom higijenom, rastvorima na bazi hlor heksidin diglukonata, interdentalnim četkicama. Kod kraniofacijalnih implantata neophodno je redovno čišćenje kože oko implantata fiziološkim rastvorom, povidon jodidom, kao i aplikacija antibiotskih masti ukoliko se zapazi crvenilo kože u okolini implantata.^(3,20) Najčešće komplikacije javljaju se na mestu prodora kože. Uprkos ekstenzivnom istanjenju kože, kod nekih pacijenata povremeno se javljaju neželjene reakcije na koži. Komplikacije kraniofacijalnih implantata razlikuju se od onih koje se javljaju kod dentalnih implantata. Gingiva je predodređena za penetraciju sluzokože i lako se reparira njen integritet. Samočišćenje pljuvačkom i jezikom značajno doprinosi očuvanju integriteta periimplantnog područja. Važni faktori koji moraju da se ispoštuju su istanjenje kože i higijena implantirane regije. Inače komplikacije su izuzetno retke. Kod EO, komplikacije se češće prvo javljaju površinski, kao reakcija kože oko nosača, dok su dentalni implantati zaštićeni od ovakvih vrsta reakcije, pre svega zbog sredine u kojoj se nalaze. Salivacija i pokreti

jezika olakšavaju samočišćenje, a mukoza, za razliku od kože, pokazuje niz prednosti u ovoj situaciji. Veoma je važan proces tanjenja kože u regionu oko implantata, kao i održavanje adekvatne higijene jer se na taj način sprečava nastanak komplikacija. Prvu ozbiljnu komplikaciju ugradnje ekstraoralnih implantata širom sveta, opisali su Deitmar i saradnici. U pitanju je bio apsces. ^(3,5,7,20,76,81) Da bi se verovatnoća komplikacija svela na najmanju moguću meru uputno je u toku operacije staviti 10 mg Amoksicilina (prah) u fiziološki rastvor fiziodispenzera. Ova mera je efikasna, jer određena količina leka dolazi do operativnog polja. Takođe je veoma korisna upotreba povidon jodida jer uništava bakterije, gljivice i viruse za manje od jednog minuta. Poželjno je implantate potopiti u rastvor joda za oralnu upotrebu pre unošenja. Na ovaj način sprečava se infekcija i podstiče se dobro zarastanje mekog tkiva. ^(2,3,5,20)

Analiza rezonantne frekvencije je verovatno najobjektivnija i najpouzdanija metoda merenja implantatne stabilnosti i implantatne mikromobilnosti u svim fazama implantološke terapije. ^(1,2,25) Klinički je dokazano da implantatna stabilnost ima veliku ulogu u efikasnosti implantološke terapije, dajući uvid u krajnji ishod implantološko-protetske rehabilitacije pacijenta. ^(1,25,27) Uspeh implantološke terapije zavisi od biomehaničkih faktora kao i od podataka o stabilnosti implantata. Dobra implantatna stabilnost smanjuje rizik od neuspeha terapije. Sa druge strane, niske vrednosti stabilnosti implantata ukazuju na moguće komplikacije, kao što su labavljenje implantata, periimplantitis i loša distribucija sila na periimplantatno tkivo. Pošto je neuspeh implantološke terapije često povezan sa biomehaničkim faktorima, procena implantatne stabilnosti daje dragocene informacije koje će usmeriti dalji rad implantologa. Visoke vrednosti RFA, adekvatna hirurška tehnika postavljanja implantata, kao i izbor implantatnog sistema, garantuju uspešnost implantatno nošene protetske nadonade, odnosno implantatno -protetsku rehabilitaciju. ^(1,2)

Implantati korišćeni u ovoj studiji pokazuju dobre biomehaničke osobine, kao i zadovoljavajuće vrednosti ISQ i odgovaraju zahtevima retencije maksilofacijalnih epiteza.

Merenje implantatne stabilnosti RFA metodom je savremena, neinvazivna i relativno precizna tehnika, koja nam daje informacije o čvrstini implantata u kosti i daje nam smernice za dalju implantatnu terapiju. ^(1,2)

7 Zaključci

Kraniofacijalni implantati predstavljaju najadekvatnije, savremeno rešenje retencije kraniofacijalnih epiteza. Svi implantati korišćeni u ovom istraživanju pokazali su dobru primarnu i sekundarnu stabilnost, na svim lokalizacijama, što je dokazano analizom rezonantne frekvencije. Implantati oblika zavrtnja kao i oblika diska pokazali su značajan porast stabilnosti u različitim vremenima merenja .

- Na osnovu rezultata merenja parametara mikroarhitekture kortikalne kosti utvrđen je dobar kvalitet koštanog tkiva na odabranim lokalizacijama predviđenim za implantaciju

- Disk implantati (jednostruki, dvostruki i trostruki) pokazali su statistički značajan porast stabilnosti u svim merenjima.

- Zavrtnj implantati (kontrolna grupa) pokazali su statistički značajan porast stabilnosti u svim merenjima.

- Stabilnost zavrtnj implantata značajno je veća u odnosu na jednostruke, dvostruke i trostruke disk implantate.

Implantati oblika diska nisu pokazali statistički značajne razlike u stabilnosti međugrupnim poređenjem tokom vremena, osim trostrukih disk implantata koji su pokazali značajno veću stabilnost u odnosu na jednostruke disk implantate u 3. mesecu.

8 LITERATURA

1. Konstantinović V, Ivanjac F, Lazić V, Đorđević I. Assessment of implant stability by resonant frequency analysis. *Vojnosanitetski preglod* 2015; 72 (2):169-174.
2. Ivanjac F, Konstantinović V, Lazić V, Đorđević I, Ihde S. Assessment of Stability of craniofacial implants by resonant frequency analysis. *Journal of craniofacial surgery*, In press.
3. Federspil P. A. Implant - retained craniofacial prostheses for facial defects, *GMS Current Topics in Otorhinolaryngology - Head and Neck Surgery* 2009; 8: ISSN 1865-1011.
4. Ethunandan M., Downie I, Flood T. Implant-retained nasal prosthesis for reconstruction of large rhinectomy defects: the Salisbury experience. *Int. J. Oral Maxillofacial Surgery* 2010; 39: 343–349.
5. Karakoca S, Aydin C, Yilmaz H, Turhan Bal B. Retrospective study of treatment outcomes with implant-retained extraoral prostheses: Survival rates and prosthetic complications. *The Journal of Prosthetic Dentistry*. 2010; 118-126.
6. Klein M, Menneking H, Schmitz H, Locke H G, Bier J: A new generation of facial prostheses with myoelectrically driven moveable upper lid, *THE LANCET* 1999; 353:1493.
7. Pekkan G, Tuna S.H., Oghan F.: Extraoral prostheses using extraoral implants. *Int. J. Oral Maxillofac. Surg.* 2011; 40: 378–383.

8. Roumanas ED, Freymiller EG, Chang TL, Aghaloo T, Beumer J 3rd. Implant-retained prostheses for facial defects: an up to 14-year follow-up report on the survival rates of implants at UCLA. *Int J Prosthodont* 2002; 15:325-32.
9. Federspil P, Bull HG, Federspil PA. Epithetische Wiederherstellung im Gesicht. *Dt Ärztebl.* 1998;95(5):A-206.
10. Ring ME. The history of maxillofacial prosthetics. *Plast Reconstr Surg.* 1991;87:174-184.
11. Tjellström A, Lindström J, Hallen O, Albrektsson T, Brånemark PI. Osseointegrated titanium implants in the temporal bone. A clinical study on bone-anchored hearing aids. *Am J Otol.* 1981;2:304-310.
12. Tjellström A, Lindström J, Nylen O, Albrektsson T, Brånemark PI, Birgersson B, Nero H, Sylven C. The bone-anchored auricular episthesis. *Laryngoscope.* 1981;91:811-815.
13. Toljanic JA et al. Osseointegrated craniofacial implants in the rehabilitation of orbital defects: an update of a retrospective experience in the United States. *J Prosthet Dent.* 2005;94:177-182.
14. Cassetta M, Ricci L, Lezzi G, Dell'Aquila D, Piattelli A, Perrotti V. Analisis de frecuencia de resonancia de implantes insertados con un procedimiento de injerto simultaneo. *Rev Int Odont Restaur Periodon* 2012; 16(5): 548-57.
15. Sánchez SA, Muñoz JI, López MJ. Medición de la estabilidad de los implantes mediante análisis de frecuencia de resonancia. *Rev Int Prótesis Estomatol* 2011; 13(4): 291-302.
16. Sennerby L, Meredith N. Analisi della Frequenza di Risonanza (RFA). Conoscenze attuali e implicazioni cliniche. In: Chiapasco M, Gatti C, editors. *Osteointegrazione e Carico Immediato. Fondamenti Biologici e Applicazioni Cliniche.* Milano: Mason, Spa 2002; 19-32.

17. Albrektsson T, Brånemark PI, Hansson HA, Kasemo B, Larsson K, Lundström I, Mc-Queen D, Skalak R. The interface zone of inorganic implants in vivo: Titanium implants in bone. *Annals of Biomedical Engineering*. 1983;11:1–27.
18. Sennerby L, Ericson LE, Thomsen P, Lekholm U, Astrand P. Structure of the bone-titanium interface in retrieved clinical oral implants. *Clin Oral Implants Res*. 1991;2:103-11.
19. Thomas KF. The Compromise in prosthetic treatment of orofacial defects: A clinical report *The Journal of prosthetic Dentistry*. 2006. 76: 115-118.
20. Konstantinović V, Ihde A, Ihde S. *Uvod u bazalnu implanologiju*. Beograd 2014.
21. Konstantinović V, Lazić V, Ihde S. Nasal epithesis retained by basal (disk) implants. *J Craniofac Surg* 2010; 21(1): 33-6.
22. Konstantinović V. Aspekte der implantologischen Versorgung mit BOI im Bereich des Sinus maxillaris. *ZMK* 2003; 19: 568–75.
23. Ihde S, Konstantinović V, Čutilo B. Der “kleine. Reifenwechsel”: Austausch eines BOI unter der vorhandenen festsitzenden Versorgung. *Dent Implantol* 2002; 6: 358–61.
24. Konstantinović V. Contemporary implantology - challenges, possibilities, limits. *Srp Arh Celok Lek* 2008; 136(Suppl 2): 123–8.
25. Sennerby L, Meredith N. Implant stability measurements using resonance frequency analysis: biological and biomechanical aspects and clinical implications. *Periodontology* 2000 2008; 47(1): 51–66.

26. Sennerby L, Meredith N. Resonance frequency analysis: measuring implant stability and osseointegration. *Compend Contin Educ Dent* 1998; 19(5): 493–8, 500, 502; quiz 504.
27. Friberg B, Sennerby L, Linden B, Grondahl K, Lekholm U. Stability measurements of one-stage Branemark implants during healing in mandibles. A clinical resonance frequency analysis study. *Int J Oral Maxillofac Surg* 1999; 28(4): 266–72.
28. Scortecchi G, Misch C, Benner K. *Implants and restorative dentistry*. London: Dunitz; 2001.
29. Sunden S, Grondahl K, Grondahl HG. Accuracy and precision in the radiographic diagnosis of clinical instability in Branemark dental implants. *Clin Oral Implants Res* 1995; 6(4): 220–6.
30. Quesada-Garcia MP, Prados-Sanchez E, Olmedo-Gaya MV, Munoz-Soto E, Gonzalez-Rodriguez MP, Vallecillo-Capilla M. Measurement of dental implant stability by resonance frequency analysis: A review of the literature. *Med Oral Patol Oral Cir Bucal* 2009; 14(10): 538–46.
31. Friberg B, Sennerby L, Meredith N, Lekholm U. A comparison between cutting torque and resonance frequency measurements of maxillary implants. A 20-month clinical study. *Int J Oral Maxillofac Surg* 1999; 28(4): 297–303.
32. Turkyilmaz I, Tözüm TF, Tumer C, Ozbek EN. Assessment of correlation between computerized tomography values of the bone, and maximum torque and resonance frequency values at dental implant placement. *J Oral Rehabil* 2006; 33(12): 881–8.

33. Ikumi N, Tsutsumi S. Assessment of correlation between computerized tomography values of the bone and cutting torque values at implant placement: a clinical study. *Int J Oral Maxillofac Implants* 2005; 20(2): 253–60.
34. Friberg B, Jisander S, Widmark G, Lundgren A, Ivanoff C, Sennerby L, et al. One-year prospective three-center study comparing the outcome of a “soft bone implant” (prototype Mk IV) and the standard Brånemark implant. *Clin Implant Dent Relat Res* 2003; 5(2): 71–7.
35. Lekholm U, Zarb GA. Patient selection and preparation. In: Brånemark PI, Zarb GA, Albrektsson T, editors. *Tissue Integrated Prostheses: Osseointegration in Clinical Dentistry*. Chicago, USA: Quintessence; 1985. p. 199–209.
36. Sundén S, Gröndahl K, Gröndahl HG. Accuracy and precision in the radiographic diagnosis of clinical instability in Brånemark dental implants. *Clin Oral Implants Res* 1995;6:220-6.
37. Frost HM. The mechanostat: A proposed pathogenic mechanism of osteoporoses and the bone mass effects of mechanical and nonmechanical agents. *Bone Miner.* 1987;2:73–85.
38. Frost HM. Bone's mechanostat: a 2003 update. *Anat Rec A Discov Mol Cell Evol Biol.* 2003;275:1081–1101.
39. Donoff RB, Guralnick WC. *J Oral Maxillofac Surg, CLINICAL CONTROVERSIES IN ORAL AND MAXILLOFACIAL SURGERY: PART TWO Treatment of the Irradiated Patient With Dental Implants: The Case Against Hyperbaric Oxygen Treatment.* 2006; 64:819-822.
40. Ihde S, Kopp S, Gundlach K, Konstantinović VS, Effects of radiation therapy on craniofacial and dental implants: a review of the literature. *Oral Surgery, Oral Medicine, Oral Pathology, Oral Radiology and Endodontics*, 2009; 107: 56-65.

41. Jurišić, M., et al. "Oralna implantologija." *Beograd: Stomatološki fakultet* (2008).
42. Ostman P, Hellman M, Sennerby L. Direct Implant Loading in the Edentulous Maxilla Using a Bone Density–Adapted Surgical Protocol and Primary Implant Stability Criteria for Inclusion. *Clin Implant Dent Relat Res* 2005; 7(Suppl 1): 60–9.
43. Schroeder A, van der Zypen E, Stich H, Sutter F. The reactions of bone, connective tissue, and epithelium to endosteal implants with titanium-sprayed surfaces. *J Maxillofac Surg* 1981; 9(1): 15–25.
44. Schwartz Z, Boyan BD. Underlying mechanisms at the bonebiomaterial interface. *J Cell Biochem* 1994; 56(3): 340–7.
45. Janović A, et al. Microstructural adaptation of bone tissue of the facial skeleton to the distribution of occlusal load in dentulous subjects and its role in the development of the facial fractures, doctoral dissertation, Belgrade, 2014.
46. Janović A, et al, Microstructural properties of the mid-facial bones in relation to the distribution of occlusal loading. *Bone*, 2014; 68: 108–114.
47. Janovic, A, et al., Occlusal load distribution through the cortical and trabecular bone of the human mid-facial skeleton in natural dentition: A three-dimensional finite element study. *Ann. Anatomy* 2015; 16-23.
48. Sennerby L. The implant stability quotient whitebook: the relationship between reliable diagnostics and safe, successful dental implant procedures [livro on line]. Available from: http://www.osstell.com/filearchive/4/4009/2504501%20EN%20ISQ%20Whitebook_lr.pdf.

49. Bilhan H, Geckili O, Mumcu E, Bozdog E, Sünbuloğlu E, Kutay O. Influence of surgical technique, implant shape and diameter on the primary stability in cancellous bone. *J Oral Rehabil* 2010; 37(12): 900–7.
50. Raghavendra S, Wood MC, Taylor TD. Early wound healing around endosseous implants: a review of the literature. *Int J Oral Maxillofac Implants* 2005; 20(3): 425–31.
51. Kavita P, Bansi B, Rizvan S. Clinical evaluation of primary stability and osseointegration of endosseous root form implants of different dimensions using periostest. *Indian J Appl Res* 2013; 3(3): 281–3.
52. Albrektsson T, Wennerberg A. Oral implant surfaces: Part 1 - review focusing on topographic and chemical properties of different surfaces and in vivo responses to them. *Int J Prosthodont*. 2004;17:536–543.
53. Wennerberg A, Ektessabi A, Albrektsson T, Johansson C, Andersson B. A 1-year followup of implants of differing surface roughness placed in rabbit bone. *Int J Oral Maxillofac Implants*. 1997;12:486–494.
54. Astrand P, Almfeldt I, Brunell G, Hamp SE, Hellem S, Karlsson U. Nonsubmerged implants in the treatment of the edentulous lower jaw. A 2-year longitudinal study. *Clin Oral Implants Res*. 1996;7:337–344
55. Becker W, Becker BE, Ricci A, Bahat O, Rosenberg E, Rose LF, Handelsman M, Israelson H. A prospective multicenter clinical trial comparing one and two-stage titanium screw-shaped fixtures with one-stage plasma-sprayed solid-screw fixtures. *Clin Implant Dent Relat Res*. 2000;2:159–165
56. Granström G. Craniofacial osseointegration. *Oral Dis*. 2007;13:261–269.

57. Ihde S, Konstantinovic V. Immediate Loading of Dental Implants: Where is the dip. *Craniomaxillofac Implant Dir* 2007; 2(4): 145–54.
58. Esposito M, Hirsch JM, Lekholm U, Thomsen P. Biological factors contributing to failures of osseointegrated oral implants. Success criteria and epidemiology. *Eur J Oral Sci* 1998;106:721-764
59. Meredith N. A Review of Nondestructive Test Methods and Their Application to Measure the Stability and Osseointegration of Bone Anchored Endosseous Implants. *Crit Rev Biomed Eng* 1998; 26(4): 275–91.
60. Parel SM, Tjellström A. The United States and Swedish experience with osseointegration and facial prostheses. *Int J Oral Maxillofac Implants* 1991;6(1): 75–9.
61. Lazić Z, Bubalo M, Matić S, Stamatović N. Local application of concentrated trombocytes and the level of osseointegration of dental titanium implants: a histomorphometrical analysis. *Vojnosanit Pregl* 2006; 63(8): 731–6.
62. Meredith N, Alleyne D, Cawley P. Quantitative determination of the stability of the implant-tissue interface using resonance frequency analysis. *Clin Oral Implants Res* 1996;7:261-7.
63. Atsumi M, Park SH, Wang HL. Methods used to assess implant stability:current status. *Int J Oral Maxillofac Implants*. 2007;22:743-54.
64. Friberg B. On bone quality and implant stability measurements. PhD thesis. University of Gothenburg, Sweden, 1999
65. Sullivan DY, Sherwood RL, Collins TA, Krogh PH. The reversetorque test: a clinical report. *Int J Oral Maxillofac Implants*. 1996; 11:179-85.

66. Karakoca-Nemil S, Aydın C, Yımlaz H, Sarısoy S. Stability measurements of craniofacial implants by means of resonance frequency analysis 1- year clinical pilot study. *International Journal of Oral & Maxillofacial Implants* 2012; 27(1):187-193.
67. Heo SJ, Sennerby L, Odresjö M, Granström G, Tjellström A, Meredith N. Stability measurements of craniofacial implants by means of resonance frequency analysis. *The Journal of Laryngology and Otology* 1998;112: 537-542.
68. Balleri P, Cozzolino A, Ghelli L, Momicchioli G, Varriale A. Stability Measurements of Osseointegrated Implants Using Osstell in Partially Edentulous Jaws after 1 Year of Loading: A Pilot Study. *Clinical Implant Dentistry and Related Research* 2002; 4(3): 128-132.
69. Boronat-López A, Peñarrocha-Diago M, Martínez-Cortissoz O, Mínguez-Martínez I. Resonance frequency analysis after the placement of 133 dental implants. *Med Oral Patol Oral Cir Bucal* 2006; 11(3): 272–6.
70. Karakoca-Nemil S, Basak-Gül E, Bankoğlu-Güngör M. Bilateral implant-retained auricular prosthesis in a patient with Treacher Collins syndrome: a case report. *Acta Odontologica Turcica* 2014; 31(1):31-5.
71. Rasmusson L, Stegersjö G, Kahnberg K E, Sennerby L. Implant stability measurement using resonance frequency analysis in the grafted maxilla: a cross-sectional pilot study. *Clinical Implant Dentistry and Related Research* 1999; 1(2):70-74.
72. Warren Bidez M, Mish CE. *Clinical biomechanics in implant dentistry*. Modified from Mish CE: *Contemporary implant dentistry*, ed 2, St. Louis, 1999, Mosby.

73. Bidez MW, Misch CE. Force transfer in implant dentistry: basic concepts and principles. *The Journal of Oral Implantology* 1992; 18(3):264-274.
74. Sahin S, Cehreli MC. The influence of functional forces on the biomechanics of implant-supported prostheses-a review. *Journal of Dentistry* 2002; 30 (7-8): 271-282.
75. Brunski JB. Biomechanical factors affecting the bone-dental implant interface. *Clinical Materials* 1992; 10(3): 153-201.
76. Aydin C, Karakoca S, Yimlaz H, Yimlaz C. Implant – Retained Prostheses: An Assessment of implant Success and Prosthetic complications. *The International Journal of Prosthodontics* 2008; 21(3) 241-244.
77. Chung RWC, Siu ASC, Chu FCS, Chow TW. Magnet retained auricular prosthesis with an implant supported composite bar: A clinical report. *J Prosthet Dent* 2003; 89:446-449.
78. Schwipper V, Tilkorn H, Sander U. Mißerfolgsraten und Fehlindikationen in der Implantat-gestützten kraniofazialen Epithetik - Klinische Daten von 124 Patienten und Literaturübersicht. In: Schwipper V, Tilkorn H, Sander U, editors. *Fortschritte in der kraniofazialen chirurgischen Epithetik und Prothetik*. Reinbek: Einhorn-Press-Verlag; 1997; 110-152.
79. Granström G. Osseointegration in irradiated cancer patients: an analysis with respect to implant failures. *J Oral Maxillofac Surg.* 2005;63:579-585.
80. Kirk I, Gray WH, Watson ER. Cumulative radiation effect. *Clin Radiol.* 1971;22:145.

81. Holgers KM, Tjellstrom A, Bjursten LM, Erlandsson BE. Soft tissue reaction around percutaneous implants: A clinical study on skin penetrating titanium implants used for bone-anchored auricular prostheses. *Int J Oral Maxillofac Implants* 1987; 2:35-39.

Lista slika:

1.A Prečka postavljena na zavrtanj implantate.....	15
1.B Epiteza sa ugrađenim komplementarnim teflonskim folijama.....	15
2.A Metalna konstrukcija sa magnetom na disk implantatima.....	16
2. BEpiteza sa magnetnom vezom.....	16
2.C Postavljena epiteza.....	16
3.Šematski prikaz tipova kosti.....	19
4.DIP- prelazni period implantata.....	25
5.Grafički prikaz smeru mikropomeranja implantata.....	31
6.Procena dalje implantatne terapije u zavisnosti od implantatne stabilnosti i tipa koštanog tkiva.....	33
7.Rizično ponašanje u zavisnosti od implantatne stabilnosti u funkciji vremena.....	33
8.Šematski prikaz dvostrukog disk implantata ukucanog u kost i postavljenog zavrtanj implantata.....	38
9.presek dobijen na osnovu X zraka.....	42
10.3D rekonstrukcija više 2 D slika A-kortikalna kost, B-kortikalna kost, C-spongiozna kost.....	43
11.A. Mesta sa kojih su kortikalni uzorci kostiju uzeti, B Trodimenzionalne rekonstrukcije slika uzoraka kosti 1 -krov orbite 2 - glabela, 3 - mastoidni nastavak temporalne kosti, 4 – baza maksilarnog nastavka zigomatične kosti, 5 - obod aperture piriformis.....	43
12.jednostruki, dvostruki i trostruki disk implantat.....	47

13.Zavrtnj implantat.....	47
14 .Lateral cutter Ihde dental®	48
15.Napravljeno ležište za disk implantat.....	48
16.Postavljen disk implantat u pripravljeno ležište.....	48
17.Disk implantati ukucani u ležište.....	48
18.Pravljenje ležišta za zavrtnj implantat rotacionim instrumento uz obilno hlađenje fiziološkim rastvorom.....	49
19.Postavljeni zavrtnj implantati u ležišta napravljena u mastoidnom delu temporalne (slepoočne) kosti.....	50
20.zona za ugradnju aurikularnih implantata.....	51
21.ugrađeni zavrtnj implantati.....	51
22.Radiografija ugrađenih implantata zavrtnj implantata	52
23A, B Radiografije ugrađenih disk implantata.....	52
24.Merenje stabilnosti implantata iz lateralnog ugla.....	53
25.Merenje stabilnosti implantata iz medijalnog ugla.....	53
26.Postavljeni transferi na implantatima.....	55
27.Nanošenje silikona ređe konzistencije.....	55
28.Silikon nanesen na transfere.....	55
29.Silikon gušće konzistencije nanesen na individualnu kašiku.....	55
30.Individualna kašika prislonjena na implant transfere.....	55
31.Oslobađanje transfera.....	55
32.Individualna kašika sa transferima.....	56

33.Metalna konstrukcija sa magnetom pričvršćena na implantatima.....	57
34.Orbitalna epiteza.....	57
35.Pacijent pre implantološke terapije i protetske rehabilitacije.....	57
36. Pacijent nakon implantološko- protetske rehabilitacije.....	57
37.Disk implantati ugrađeni u perinazalnu regiju.....	58
38.Postavljena nazalna epiteza.....	58
39.Individualna kašika.....	59
40.Individualna kašika sa implant transferima.....	59

Lista tabela:

1.Tabela 1. PACIJENTI PREMA LOKALIZACIJI DEFEKTA, POLU I GODINAMA STAROSTI	44
2.Tabela 2. BROJ UGRAĐENIH IMPLANTATA U ODNOSU NA POL I LOKALIZACIJU.....	61
3.Tabela 3. PODELA IMPLANTATA PO OBLIKU, DIMENZIJAMA I EKSPANTIRANI IMPLANTATI.....	62
4. Tabela 4. PARAMETRI MIKROARHITEKTURE KORTIKALNE KOSTI.....	62
5. Tabela 5. STABILNOST (ISQ) JEDNOSTRUKIH DISK IMPLANTATA U FUNKCIJI VREMENA.....	63
6. Tabela 6. STABILNOST (ISQ) DVOSTRUKIH DISK IMPLANTATA U FUNKCIJI VREMENA.....	64

7. Tabela 7. STABILNOST (ISQ) TROSTRUKIH DISK IMPLANTATA U FUNKCIJI VREMENA.....	64
8. Tabela 8. STABILNOST (ISQ) ZAVRTANJ IMPLANTATA U FUNKCIJI VREMENA.....	65
9. Tabela 9 . STATISTIČKA ZNAČAJNOST PROMENA STABILNOSTI IMPLANTATA PO FRIEDMANOVOM TESTU.....	68
10. Tabela 10. MEĐUGRUPNO POREĐENJE STABILNOSTI IMPLANTATA (ISQ) U FUNKCIJI VREMENA.....	68
11. Tabela 11. MEĐUGRUPNO POREĐENJE STABILNOSTI RAZLIČITIH TIPOVA IMPLANTATA NEPOSREDNO PO UGRADNJI.....	71
12. Tabela 12. MEĐUGRUPNO POREĐENJE STABILNOSTI RAZLIČITIH TIPOVA IMPLANTATA NAKON 3 MESECA.....	71
13. Tabela 13. MEĐUGRUPNO POREĐENJE STABILNOSTI RAZLIČITIH TIPOVA IMPLANTATA NAKON 6 MESECI.....	72
14. Tabela 14. POVEZANOST STABILNOSTI IMPLANTATA SA GODINAMA STAROSTI PACIJENATA.....	72

Lista grafikona:

1. Grafikon 1. ISQ- jednostruki disk. Promena vrednosti ISQ za jednostruke disk implantate u funkciji vremena.....	66
2. Grafikon 2. ISQ- dvostruki disk. Promena vrednosti ISQ za dvostruke disk implantate u funkciji vremena.....	66
3. Grafikon 3. ISQ- trostruki disk. Promena vrednosti ISQ za trostruke disk implantate u funkciji vremena.....	67

4. Grafikon 4. ISQ- zavrtnj. Promena vrednosti ISQ za zavrtnj implantate u funkciji vremena.....	67
5. Grafikon 5. Međugrupno poređenje primarne stabilnosti različitih tipova implantata.....	69
6. Grafikon 6. Međugrupno poređenje stabilnosti različitih tipova implantata nakon 3 meseca	69
7. Grafikon 7. Međugrupno poređenje stabilnosti različitih tipova implantata nakon najmanje 6 meseci.....	70

9 BIOGRAFIJA

Dr Filip Ivanjac

rođen 11.08.1983, u Ljubljani

Obrazovanje:

1998 završio O. Š. Kralj Petar I u Beogradu

2002 završio V Beogradsku gimnaziju

2010 diplomirao na Stomatološkom fakultetu Univerziteta u Beogradu sa prosečnom ocenom 9,36

2010 upisao postdiplomske studije-akademska specijalizaciju, modul implantologija, na klinici za maksilofacijalnu hirurgiju, na Stomatološkom fakultetu u Beogradu .

2011 završio obavezni lekarski staž na Stomatološkom fakultetu u Beogradu s'položenim državnim ispitom

2011 odbranio akademsku specijalističku tezu sa temom „Merenje stabilnosti implantata analizom rezonantne frekvencije” sa prosekom 9.46 i komisijskom ocenom 10

U toku studija bio je autor i koautor više studentskih radova iz oblasti anesteziologije, oralne i maksilofacijalne hirurgije, sa učešćem na kongresima u zemlji i inostranstvu.

2011-2013 angazovan u izvođenju praktične nastave na klinici za maksilofacijalnu hirurgiju

2014 Autor publikacije „Merenje stabilnosti implantata analizom rezonantne frekvencije” VSP

2016 Autor publikacije „Measurement of craniofacial implant stability by resonant frequency analysis”

2016 Aktivni učesnik na ISMR kongresu maksilofacijalne rehabilitacije

Učesnik mnogih kurseva i radionica u okviru kontinuirane edukacije, odakle poseduje više sertifikata.

Od 2011 zaposlen kao naučni saradnik na projektu Stomatološkog fakulteta Univerziteta u Beogradu, na klinici za Parodontologiju nosioca projekta Prof. Dr Vojslav Leković.

Dugogodišnji volonter Crvenog krsta Stari grad.

Tečno govori engleski i španski jezik.

Прилог 1.

Изјава о ауторству

Потписани/а _____ Филип Ивањац _____

Број уписа _____

Изјављујем

да је докторска дисертација под насловом

„MERENJE STABILNOSTI KRANIOFACIJALNIH IMPLANTATA ANALIZOM REZONANTNE FREKVENCIJE”

резултат сопственог истраживачког рада,
да предложена дисертација у целини, ни у деловима, није била предложена за
добијање било које дипломе према студијским програмима других
високошколских установа,
да су резултати коректно наведени и
да нисам кршио/ла ауторска права и користио/ла интелектуалну својину
других лица.

У Београду

Потпис

Прилог 2.

Изјава о истоветности штампане и електронске верзије докторског рада

Име и презиме аутора _____ Филип Ивањац _____

Број уписа _____

Студијски
програм _____

Наслов рада **„MERENJE STABILNOSTI KRANIOFACIJALNIH
IMPLANTATA ANALIZOM REZONANTNE FREKVENCIJE”**

Ментор _____ проф. Витомир Константиновић _____

Потписани/а

Изјављујем да је штампана верзија мог докторског рада истоветна електронској верзији коју сам предао/ла за објављивање на порталу **Дигиталног репозиторијума Универзитета у Београду**.

Дозвољавам да се објаве моји лични подаци везани за добијање научног назива доктор наука, као што су име и презиме, година и место рођења и датум одбране рада.

Ови лични подаци могу се објавити на мрежним страницама Дигиталне библиотеке, у електронском каталогу и у публикацијама Универзитета у Београду.

У Београду

Потпис

Прилог 3.

Изјава о коришћењу

Овлашћујем универзитетску библиотеку "Светозар Марковић" да у Дигитални репозиторијум Универзитета у Београду унесе моју докторску дисертацију под насловом:

„MERENJE STABILNOSTI KRANIOFACIJALNIH IMPLANTATA ANALIZOM REZONANTNE FREKVENCije”

која је моје ауторско дело

Дисертацију са свим прилозима предао/ла сам у електронском формату погодном за трајно архивирање.

Моју докторску дисертацију похрањену у Дигитални репозиторијум Универзитета у Београду могу да користе сви који поштују одредбе садржане у одабраном типу лиценце Креативне заједнице (Creative Commons) за коју сам се одлучио/ла.

1. Ауторство
2. Ауторство – некомерцијално
3. Ауторство – некомерцијално – без прераде
4. Ауторство – некомерцијално – делити под истим условима
5. Ауторство – без прераде
6. Ауторство – делити под истим условима

(Молимо да заокружите само једну од шест понуђених лиценци, кратак опис лиценци дат је на полеђини листа.)

У Београду

Потпис

