

Klinička primena kalcijum-sulfata u regenerativnoj terapiji koštanih defekata: prikaz slučaja

YU ISSN 0039-1743
UDK 616.31

Clinical Use of Calcium Sulphate in Bone Regeneration Therapy: Case Report

KRATKI SADRŽAJ

Poznato je da su za popunjavanje koštanih defekata posle oralno-hirurških intervencija korišćeni različiti materijali. U ovom radu prikazana su 2 pacijenta sa većim koštanim defektima nastalim posle oralnohirurških intervencija u koje je postavljen kalcijum-sulfat. Primena ovog aloplastičnog materijala značajno utiče na uspešnu regenerativnu terapiju koštanih defekata.

Cljučne reči: kalcijum-sulfat, koštani defekti, regenerativna terapija

Milan Radulović, Božidar Brković

Klinika za oralnu hirurgiju
Stomatološki fakultet Beograd

PRIKAZ IZ PRAKSE (PP)
Stom Glas S, 2003; 50:24-28

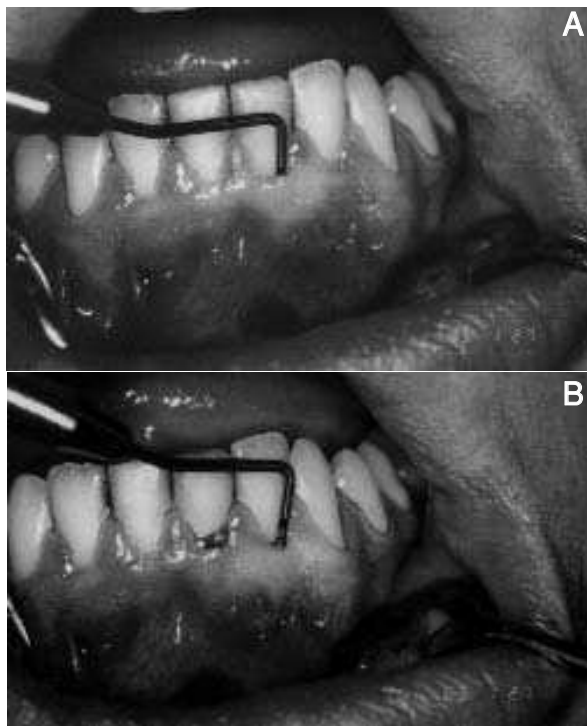
Primenu resorptivnog kalcijum-sulfata u popunjavanju koštanih defekata prvi je opisao Dreesman 1892 godine prilikom lečenja tuberkuloznog osteomielitisa dugih kostiju.¹ Kalcijum-sulfat je sintetički materijal koji se karakteriše većom čvrstoćom na pritisak i manjim otporom na istežanje u odnosu na spongioznu kost.² Imajući u vidu činjenicu da njegova primena ima značajno mesto u ortopedskoj hirurgiji^{3,4}, gde se kalcijum-sulfat koristi radi popunjavanja velikih koštanih defekata⁵, posebno interesantnim se čini mogućnost primene ovog resorptivnog materijala u regenerativnoj terapiji koštanih defekata u oralnoj hirurgiji⁶⁻⁹. U ovom radu prikazana su dva slučaja primene kalcijum-sulfata sa ciljem uspešnijeg i bržeg koštanog zarastanja defekata u gornjoj i donjoj vilici nastalih posle pojedinih operacija.

koštanog zida alveole sa vestibularne strane, što je i dijagnostikovano sondiranjem parodontalnog džepa dubine 8 do 10 milimetara, kako u predelu centralnog, tako i u predelu lateralnog sekutića sa leve strane (slika 1 a,b). Pacijent je dao pismenu saglasnost za planiranu hiruršku intervenciju, nakon što mu je objašnjena svrha celokupnog terapijskog postupka.

Prikaz slučajeva

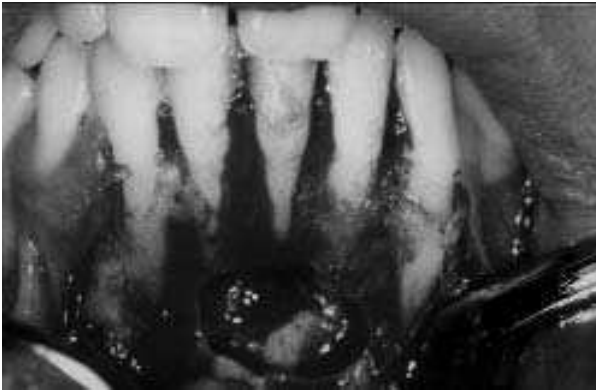Prvi slučaj

Pacijent star 20 godina primljen je na Kliniku za oralnu hirurgiju radi hirurškog lečenja hroničnog periapikalnog i lateralnog parodontitisa oba centralna sekutića i lateralnog sekutića u donjoj vilici sa leve strane (zubi 41, 31, 32). Anamnestički, pacijent je ukazivao na povremene tupe bolove i otroke u predelu pripojne gingive sa vestibularne strane levog centralnog sekutića u donjoj vilici, pri čemu je negirao postojanje značajnih oboljenja i alergije na hranu i lekove. Na krunama zuba nisu bili prisutni stomatološki radovi, dok je test vitaliteta pokazivao da se radi o avitalnim zubima. Analiza retroalveolarnog radiograma je pokazala jasno ograničeno rasvetljenje u predelu vrhova korenova zuba 41, 31, 32. Kako je pacijent negirao postojanje traume tog predela, kliničkim pregledom utvrđeno je da je hronična infekcija nastala kao posledica postojanja dehiscencije



Slika 1.A-Parodontalni džep (zub 31); B-Parodontalni džep (zub 32)
Figure 1. A-Periodontal pocket (tooth 31); B-Periodontal pocket (tooth 32)

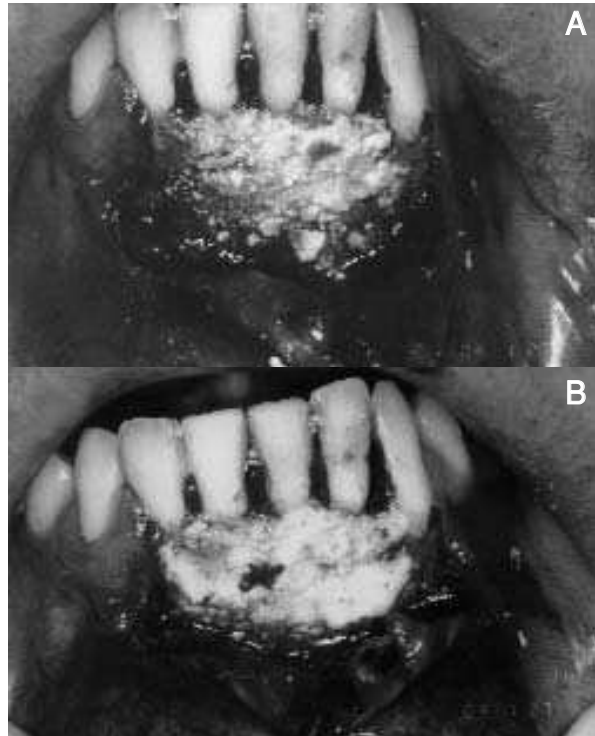
Po odizanju trapezastog mukoperiostalnog režnja i delimičnog uklanjanja kosti u predelu vrhova korenova zuba 41, 31 i 32, pristupilo se kiretaži hronično promenjenog tkiva, endodontskoj sanaciji pomenutih zuba i njihovoj resekciji. Eksplozacijom operativne regije uočeni su koštani defekti, kako u periapikalnom predelu zuba 41, 31 i 32, tako i dehiscencija vestibularnih koštanih lamela zuba 42, 41, 31, 32 i 33, sa međusobnom komunikacijom ova dva koštana defekta duž korena zuba 31 (slika 2).



Slika 2. Koštani defekti posle apikotomije
Figure 2. Bone defects after apicectomy

Direktno u koštane defekte aplikovana je smeša praha kalcijum-sulfata i sterilnog 0,9% rastvora NaCl, koja je, po stvrdnjavanju materijala, prekrivana drugim slojem smeše praha kalcijum sulfata i 4% rastvora kalijum-sulfata - *Surgi Plaster P 30*[®] (slika 3a,b). Po stvrdnjavanju i drugog nane-

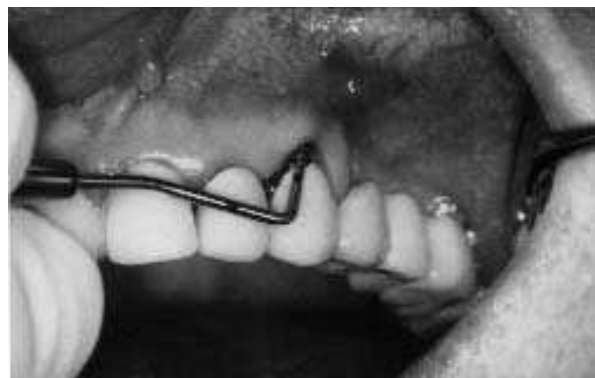šenog sloja, na kalcijum-sulfat je adaptiran mukoperiostalni režanj, a primarno zarastanje operativne regije je osigurano pojedinačnim šavovima.



Slika 3. A-Koštani defekti popunjeni prvim slojem kalcijum-sulfata
B-Koštani defekti popunjeni drugim slojem kalcijum-sulfata
Figure 3. A-Bone defects filled with first layer of calcium sulphate
B-Bone defects filled with second layer of calcium sulphate

Drugi slučaj

Pacijentkinja stara 45 godina primljena je na Kliniku za oralnu hirurgiju radi hirurškog lečenja hroničnog lateralnog parodontitisa gornjeg očnjaka sa leve strane (zub 23). Glavna tegoba na koju je ukazivala pacijentkinja bio je spontan tup bol, slabog intenziteta, u predelu korena zuba 23, jednog od nosača fiksnog protetskog rada, čiji je koren endodontski tretiran i ojačan livenom nadogradnjom. Kliničkim pregledom je uočena palpatorno bolna osetljivost u predelu pripojne gingive sa vestibularne strane, dok je sondiranjem parodontalnog džepa uočen nedostatak koštane lamele, takođe duž vestibularne površine korena zuba 23 (slika 4). Budući da dubina parodontalnih džepova ostalih zuba nosača fiksnog rada nije bila do te mere izražena kao kod gornjeg očnjaka sa leve strane, moglo se pretpostaviti da je na progresiju oboljenja potpornog aparata zuba 23 uticala i moguća fraktura korena. Stoga je odlučeno da se izvrši hirurška eksploracija te regije.



Slika 4. Parodontalni džep (zub 23)
Figure 4. Periodontal pocket (tooth 23)

Obzirom da je pacijentkinja dala saglasnost za hiruršku intervenciju, uz prethodnu anamnestičku obradu i klinički pregled, pristupilo se odizanju mukoperiostalnog režnja. Po

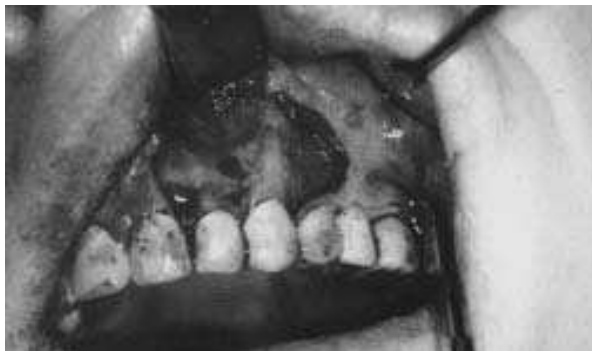njegovom odizanju, dijagnostikovana je uzdužna fraktura korena očnjaka, kao i nedostatak vestibularne koštane lamele (slika 5). Isto tako, dijagnostikovana je paradontalni koštani defekt u predelu korena zuba 22 (slika 5). Sledstveno tome, urađeno je hirurško vađenje korena zuba 23 uz prethodnu separacija korena od kruničnog, protetskog dela. Koštani defekti na mestu hirurški izvađenog korena, ali i korena zuba 22 (slika 6), popunjeni su smešom praha kalcijum-sulfata i 0,9% rastvora NaCl, da bi se, posle vezivanja aplikovanog materijala, nanosio još jedan sloj kalcijum-sulfata zamešanog sa 4% rastvorom kalijum-sulfata - *Surgi Plaster P 30*[®] (slika 7 a,b). Posle adaptacije mukoperiostalnog reznja i njegovog fiksiranja pojedinačnim šavovima, predeo otvora alveole ispod protetskog rada ostavljen je da zarasta sekundarno.

Diskusija

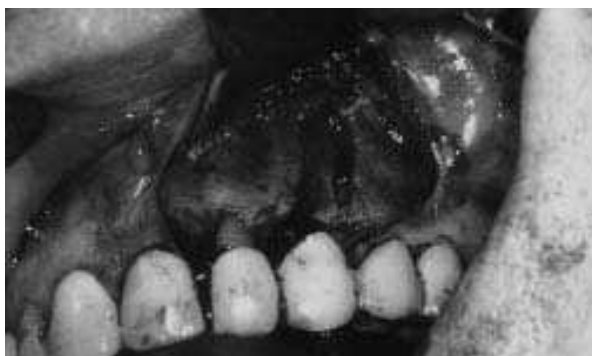Kalcijum-sulfat je biokompatibilan i oseokonduktivan resorptivni materijal, na šta ukazuju brojna eksperimentalna¹⁰ i klinička ispitivanja^{11,12}. Naime, ovaj sintetski materijal predstavlja pogodan oseokonduktivni matriks za urastanje krvnih sudova, osteoblasta i fibroblasta pri direktnom kontaktu sa periostom i koštanim tkivom¹³. Ispitivanja Al Ruhaimi-a¹⁴ su pokazala da se posle primene kalcijum-sulfata početna apozicija kosti uočava već 11. dana od hirurške intervencije, dok je njegova potpuna resorpcija sa mesta aplikovanja uočena posle 5 do 7 nedelja¹⁵. U tom periodu, ovaj preparat je donor kalcijumovih jona u procesu mineralizacije i remodelacije koštanog tkiva^{16,17}. Štaviše, pokazano je da je gustina novonastalog koštanog tkiva prilikom augmentacije alveolarnog grebena gotovo 1,5 puta veća posle primene kalcijum-sulfata¹⁸. U prilog ovome ide i činjenica da su resorptivni procesi na nivou koštanog tkiva gornje vilice, posle istovremene nadogradnje alveolarnog grebena, *sinus-lift* operacije i endosealne implantacije, usporeni i smanjeni posle primene ovog aloplastičnog materijala¹⁹.

Poznato je da je ovaj materijal korišćen za popunjavanje infrakoštanih defekata zuba^{20,21}, kao i za popunjavanje periimplantnih koštanih lezija²². Iako ne poseduje direktno oseokonduktivno dejstvo, kalcijum sulfat dovodi do regeneracije koštanog tkiva i cementa korena zuba, smanjujući proliferaciju pripojnog epitela apikalno²³. Kada su u pitanju nešto veći paradontalni defekti, tri koštana zida, ili paradontalni koštani defekti na nivou furkacije višekorenih zuba klase II i III, primena kalcijum-sulfata dovodi do regeneracije koštanog tkiva za oko 50%^{24,25}.

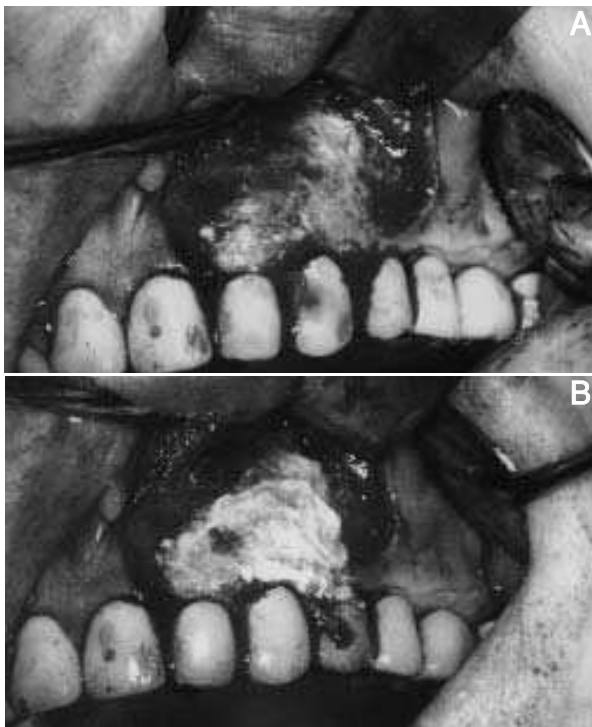
S druge strane, Murashima i sar.²⁶ su pokazali da je primena kalcijum-sulfata uspešna i u regeneraciji koštanih defekata nastalih posle apikotomije većeg broja zuba u donjoj vilici kod pasa, posebno kod defekata kod kojih nije očuvano kompaktno koštano tkivo ni sa vestibularne, niti sa oralne strane tela donje vilice. Takođe, ovi autori ukazuju na nešto slabiji efekat kada se kalcijum-sulfat koristi, kao u našem radu, radi regeneracije koštanih defekata u predelu vrhova korenova zuba koji komuniciraju sa gingivalnim sulkusom. Razlog slabijeg regenerativnog efekta u predelu koštane dehiscencije korena zuba je, najverovatnije, taj, što kalcijum-sulfat nije dovoljno izražena barijera proliferaciji vezivnog tkiva gingive.



Slika 5. Uzdužna fraktura korena i koštani defekt sa vestibularne strane korena
Figure 5. Vertical fracture of the root and bone defect on the vestibular aspect of the root



Slika 6. Koštani defekt posle hirurškog vađenja korena
Figure 6. Bone defect after surgical remove of the root



Slika 7. A-Koštani defekti popunjeni prvim slojem kalcijum-sulfata
B-Koštani defekti popunjeni drugim slojem kalcijum-sulfata
Figure 7. A-Bone defects filled with first layer of calcium sulphate
B-Bone defects filled with second layer of calcium sulphate

Nasuprot tome, eksperimentalna ispitivanja su pokazala da se kalcijum-sulfat može uspešno primeniti kao barijera koja će onemogućiti urastanje vezivnog tkiva u koštane defekte prilikom njihove regeneracije²⁷. Yoshikawa i sar.²⁸ su primenili kalcijum-sulfat ne samo pri popunjavanju koštanih defekata nastalih posle apikotomije korenova zuba već i kao resorptivnu barijeru postavljenu po površini defekta, što je dovelo do stvaranja nove kompaktne kosti, bez prisutnih koštanih depresija nastalih usled resorpcije kosti. Kada se prah kalcijum-sulfata meša sa 4% rastvorom kalijum-sulfata (*Surgi Plaster P 30[®]*), kao što je to rađeno kod prikazanih pacijenata u ovom radu, debljina sloja kalcijum-sulfata treba da iznosi 1 do 2 mm i da prelazi preko ivica koštanog defekta za oko 2 do 3 mm, da bi se postigao efekat barijere^{29,30}.

Imajući u vidu potrebu očuvanja dovoljne visine i širine bezubog alveolarnog grebena, kako iz estetskih razloga, tako i zbog jednostavne ugradnje endosealnih implantata³¹, prime-

na aloplastičnih materijala u te svrhe može biti od posebne važnosti. Stoga se posle hirurškog vađenja zuba kada nastaju veći koštani defekti, primenom kalcijum-sulfata, može smanjiti resorpcija i sledstveni kolaps koštanog tkiva alveolarnog grebena³².

Kalcijum-sulfat se jednostavno priprema i dobro adaptira na koštane površine, koje moraju biti posušene². U slučaju prisutne vlažnosti, ovaj preparat postaje mek i lomljiv² što ne samo da otežava njegovo aplikovanje, već povećava poroznost i nehomogenost materijala i smanjuje regenerativni potencijal. Relativno se brzo vezuje, pa je, stoga, isključena mogućnost rasipanja i migracije granula.

Prikazani slučajevi ukazuju na efikasno koštano zarastanje defekata posle oralnih hirurških intervencija, bez postoperativnih komplikacija i naknadnih hirurških korekcija, ukoliko se koštani defekti ispune sa oba sloja kalcijum sulfata.

Literatura

- Dreesmann H. Ueber knochenplombierung. *Bieter Klin Chir*, 1892; 9: 804-810.
- Moore WR, Graves SE, Bain GI. Synthetic bone graft substitutes. Review article. *ANZ J Surg*, 2001; 71: 354-361.
- van Rens TJ. The history of treatment using plaster of Paris. *Acta Orthop Belg*, 1987; 53(1): 34-9.
- Gibson D, Lindsey RW. Plaster of Paris - its history, functional properties and potential complications. *Conn Med*, 1985; 49(8): 525-8.
- Peltier LF. The use of plaster of Paris to fill large defects in bone: a preliminary report. *Clin Orthop*, 2001; 382:3-5.
- Kim S, Rethnam S. Hemostasis in endodontic microsurgery. *Dent Clin North Am*, 1997; 41(3): 499-511.
- Pecora G, Baek SH, Rethnam S, Kim S. Barrier membrane techniques in endodontic microsurgery. *Dent Clin North Am*, 1997; 41(3): 585-602.
- Anson D. Saving periodontally "hopeless teeth" using calcium sulfate and demineralized freeze-dried bone allograft. *Compend Contin Educ Dent*, 1998; 19(3): 284,286,288 passim.
- Pecora GE, De Leonardis D, Della Rocca C, Cornelini R, Cortesini C. Short-term healing following the use of calcium sulfate as a grafting material for sinus augmentation: a clinical report. *Int J Oral Maxillofac Implants*, 1998; 13(6): 866-73.
- Kim SG, Chung CH, Kim YK, Park JC, Lim SC. Use of particulate dentin-plaster of paris combination with/without platelet-rich plasma in the treatment of bone defects around implants. *Int J Oral Maxillofac Implants*, 2002; 17(1): 86-94.
- Setya AB, Bissada NF. Clinical evaluation of the use of calcium sulfate in regenerative periodontal surgery for the treatment of Class III furcation involvement. *Periodontol Clin Investig*, 1999; 21(2): 5-14.
- Orsini M, Orsini G, Benlloch D, Aranda JJ, Lazaro P, Sanz M et al. Comparison of calcium sulfate and autogenous bone graft to bioabsorbable membranes plus autogenous bone graft in the treatment of intrabony periodontal defects: a split-mouth study. *J Periodontol*, 2001; 72(3): 296-302.
- Coetzee AS. Regeneration of bone in the presence of calcium sulphate. *Arch Otolaryngol*, 1980; 106: 405-9.
- Al Ruhaimi KA. Effect of calcium sulphate on the rate of osteogenesis in distracted bone. *Int J Oral maxillofac Surg*, 2001; 30: 228-233.
- Bell WH. Resorption rates of bone and bone substitutes. *Oral Surg*, 1964; 17: 650-7.
- Frame JW. Porous calcium sulfate dehydrate as a biodegradable implant in bone. *J Dent*, 1975; 3: 177-187.
- Peltier LF, Orn D. The effect of the addition of plaster of Paris to autogenous and homogenous bone graft in dogs. *Surg Forum*, 1958; 8: 571-578.
- De Leonardis D, Pecora GE. Prospective study on the augmentation of the maxillary sinus with calcium sulfate: histological results. *J Periodontol* 2000; 71(6): 940-7.
- De Leonardis D, Pecora GE. Augmentation of the maxillary sinus with calcium sulfate: one-year clinical report from a prospective longitudinal study. *Int J Oral Maxillofac Implants*, 1999; 14(6): 869-78.
- Andreana S. A combined approach for treatment of developmental groove associated periodontal defect. A case report. *J Periodontol*, 1998; 69(5): 601-7.
- Bier SJ, Sinensky MC. The versatility of calcium sulfate: resolving periodontal challenges. *Compend Contin Educ Dent*, 1999; 20(7): 655-61.
- Douglas A. A possible "rescue" procedure for dental implants with a textured surface geometry: a case report. *J Periodontol*, 2001; 72(10): 1420-1423.
- Kim CK, Chai JK, Cho KS, Choi SH. Effect of calcium sulphate on the healing of periodontal intrabony defects. *Int Dent J*, 1998; 48(suppl 1): 330-337.
- Kim CK, Kim HY, Chai JK, Cho KS, Moon IS, Choi SH et al. Effect of calcium sulfate implant with calcium sulfate barrier on periodontal healing in 3-wall intrabony defects in dogs. *J Periodontol*, 1998; 69(9): 982-988.
- Pepelassi EM, Bissada NF, Greenwell H, Farah CF. Doxycycline-tricalcium phosphate composite graft facilitates osseous healing in advanced periodontal furcation defects. *J Periodontol*, 1991; 62(2): 106-15.
- Murashima Y, Yoshikawa G, Wadachi R, Sawada N, Suda H. Calcium sulphate as a bone substitute for various osseous defects in conjunction with apicectomy. *Int Endod J*, 2002; 35(9): 768-74.

27. Pecora G, Andreana S, Margarone JE 3rd, Covani U, Sottosanti JS. Bone regeneration with a calcium sulfate barrier. *Oral Surg Oral Med Oral Pathol Oral Radiol Endod*, 1997; 84(4): 424-9.
28. Yoshikawa G, Murashima Y, Wadachi R, Sawada N, Suda H. Guided bone regeneration (GBR) using membranes and calcium sulphate after apicectomy: a comparative histomorphometrical study. *Int Endod J*, 2002; 35(3): 255-63.
29. Sottosanti J. Calcium sulfate: A biodegradable and biocompatible barrier for guided tissue regeneration. *Compend Contin Educ Dent*, 1992; 13: 226-234.
30. Sottosanti JS. Aesthetic extractions with calcium sulfate and the principles of guided tissue regeneration. *Pract Periodontics Aesthetic Dent*, 1993; 5: 61-69.
31. Buser D, Dula K, Hirt HP, Berthold H. Localized ridge augmentation using guided bone regeneration. In: Buser D, Dahlin C, Schenk RK. Guided bone regeneration in implant dentistry. Quintessence Publishing Co, Inc, Chicago, Berlin, London, Tokyo, Moscow, Prague, Sofia and Warsaw, 1994, pp 189-233.
32. Anson D. Maxillary anterior esthetic extractions with delayed single-stage implant placement. *Compend Contin Educ Dent*, 2002; 23(9): 829-30, 833-6, 838 passim; quiz 848.

CLINICAL USE OF CALCIUM SULPHATE IN BONE REGENERATION THERAPY: REPORT OF 2 CASES

SUMMARY

It is well known that a variety of materials has been used to fill bone defects after oral surgery procedures. In this study, we showed 2 patients with large osseous defects after oral surgery procedures which were filled with calcium sulphate. The use of this alloplastic material should indicate on effective bone regeneration therapy.

Key words: calcium sulphate, bone defects, regeneration therapy

M. Radulović, B. Brković

Address for Correspondence

Milan Radulović
Clinic of Oral Surgery
Dr Subotića 4
Belgrade

IZBOR IZ LITERATURE

UTICAJ RASTVORA ZA IRIGACIJU KANALA I PASTE KALCIJUM HIDROKSIDA, KAO SREDSTVA ZA MEDIKACIJU KANALA KORENA ZUBA, NA REPARACIJU OŠTEĆENIH PERIAPEKSNIH TKIVA

Filho MT, Leonardo MR, Bezerra LA: Effect of irrigating solution and calcium hydroxide root canal dressing on the repair of apical and periapical tissues of teeth with periapical lesion. *Journal of endodontics*. 2002;28:295-299

Eliminacija bakterija iz kanala korena zuba uzročnika periapeksnih lezija tokom endodontske terapije je jedan od osnovnih uslova za uspešnu i efikasnu reparaciju oštećenih tkiva. Septičan sadržaj korenskog kanala mora biti uklonjen mehanički endodontskim instrumentima i uz primenu odgovarajućih rastvora za irigaciju, jer bakterije ne samo da uzrokuju formiranje periapeksnih lezija, već i održavaju njeno trajanje.

Cilj ovog rada bio je da se u eksperimentalnim uslovima na zubima pasa, proveriti efekat reparacije oštećenih periapeksnih tkiva nakon endodontskog tretmana zuba sa periapeksnim lezijama.

Na zubima pasa napravljen je endodontski pristup, uklonjena je pulpa i kanali obradjeni do K 25. Određena je radna dužina preparacije a zatim su zubi ostavljeni 7 dana otvoreni i eksponirani oralnoj sredini kako bi se ostvarila bakterijska kontaminacija. Posle ovog perioda zubi su zatvarani cementom na bazi cinkoksid eugenola i rengengrafski

kontrolisani svakih 15 dana do pojave periapeksnih lezija. Utvrđeno je da su se periapeksne lezije javljale uglavnom posle 45 dana.

Zubi su zatim podeljeni u četiri grupe, svaki kvadrant eksperimentalne životinje da bi se obezbedili isti uslovi.

Zubi I i II grupe su irigirani 5,25 rastvorom NaOCl a zubi III i IV grupe 2 rastvorom hlorheksidin diglukonata, dok je biomehanička obrada urađena do instrumenta K 60.

Kanali korena iz prve grupe su odmah opturirani pastom Sealapex i gutaperkom, a kod III i IV grupe u kanal je pre definitivne opturacije unošena pasta na bazi kalcijum hidroksida.

Rezultati histološke analize su pokazali najbolje rezultate u grupi 3 i 4, odnosno reparacijski procesi su bili brži i efikasniji u zuba gde je korišćen kalcijum hidroksid za medikaciju kanala. Smatra se da je ovde potvrđen baktericidni efekat kalcijum hidroksida kao i sposobnost neutralizacije bakterijskih endotoksina u kanalu.

U grupi 1 i 2, gde je nakon biomehaničke obrade odmah urađena opturacija kanala, bolji rezultati su dobijeni kod zuba gde je irigacija kanala vršena hlorheksidin diglukonatom u odnosu na natrijum hipohlorit. Ovo se objašnjava time što zubna tkiva dentin bolje absorbuju hlorheksidindiglukonat pa je na neki način njegov efekat prolongiran, što je i neophodno u zuba sa inficiranim kanalom i periapeksnim lezijama.

Slavoljub Živković