

Stanje alveolarne kosti u predelu zadržanih zuba u pacijenta sa donjom totalnom supradentalnom protezom - prikaz slučaja

YU ISSN 0039-1743
UDK 616.31

Alveolar Bone Condition in Retained Teeth Region of Patient With Complete Lower Overdenture - case report

KRATAK SADRŽAJ

Danas se u svakodnevnoj stomatološkoj praksi u slučajevima maksimalne krezubosti veoma često koriste preostali zubi za poboljšanje retencije mobilnih nadoknada. Međutim, suština ovde primenjenog koncepta je da su preostali zubi zadržani sa ciljem da čuvaju alveolarnu kost, obezbeđujući time trajniju i stabilniju potporu totalnoj protezi.

Pacijent M J, u gornjoj vilici je bila bezuba, a u donjoj je imala svega 3 preostala zuba (sekutića). Ovi zubi su nakon adekvatne pripreme (endodontski tretman, redukcija kliničke krune, parodontalni tretman) zaštićeni livenim kavicama, a nakon toga su izrađene mobilne nadoknade: u gornjoj vilici klasična totalna, a u donjoj totalna supradentalna proteza. Na predaji proteza je izrađen specijalni držač Rtg filma i načinjen retroalveolarni snimak ovih zuba. Kao držač poslužila je specijalna kašika izrađena od autoplimerizujućeg akrilata na radnom modelu. S obzirom na normiranu poziciju snimka postupak rtg snimanja bilo je moguće ponoviti na identičan način posle 1, 7 i 12 godina.

Može se zaključiti da je postignut maksimalni terapijski efekat u ovom dugom vremenskom periodu. Motivacija i sposobnost pacijenta da održava oralnu higijenu i higijenu nadoknade su glavni faktori za uspeh.

Cljučne reči: supradentalna proteza, alveolarna kost, zadržani zubi

**Snežana Brković-Popović,
Darinka Stanišić-Sinobad, Srdjan Poštić**

Stomatološki fakultet
Klinika za stomatološku protetiku, Beograd

PRIKAZ IZ PRAKSE
Stom Glas S, 2003; 50:82-87

Danas se u svakodnevnoj stomatološkoj praksi u slučajevima maksimalne krezubosti veoma često koriste preostali zubi za poboljšanje retencije mobilnih nadoknada.^{1, 2, 3, 4, 5, 6} Međutim, suština ovde primenjenog koncepta je da su preostali zubi zadržani sa ciljem da čuvaju alveolarnu kost, obezbeđujući time trajniju i stabilniju potporu totalnoj protezi.^{7, 8, 9, 10, 11} Ovo je od posebnog značaja za donju vilicu gde je problem stabilizovanja totalne proteze veoma čest. S druge strane, neadekvatno i preterano opterećenje preostalih zuba klasičnim sistemima retencije znatno smanjuje njihov vek i rezultira prevremenim ekstrakcijama.

Zadržavanje poslednjih preostalih zuba i izrada proteze preko njih preporučuju se kod pacijenata kod kojih preostali zubi ne mogu poslužiti kao nosači fiksnih ili drugih mobilnih nadoknada (mali broj preostalih zuba, loš raspored, nepovoljan odnos krune-koren, odnosno, redukovana alveolarna potpora, početni stepen klačenja zuba, zubi jako skraćeni abrazijom, pojedinačni devitalizovani zubi ili preostali usamljeni izleženi korenovi zuba). U ovim slučajevima supradentalna proteza, izrađena preko izlečenih i konzerviranih korenova

zuba je uvek bolja alternativa u odnosu na klasičnu parcijalnu protezu.^{12, 13, 14}

Čuvanje svakog preostalog zuba (korena) posebno je indicirano u slučajevima gde klasični tretman totalnim protezama ne obećava uspeh u pogledu retencije i stabilnosti proteza (ekstenzivna redukcija rezidualnih grebenova, nerezilijentna pokretna sluzokoža, nepovoljni oblici rezidualnih grebenova, podminirani, oštri, pokretni grebenovi, izrazita nepodudarnost alveolarnih grebenova, veliki interokluzioni prostor). Pažljiva selekcija zuba koji će poslužiti kao potpora supradentalnoj protezi kao i kompletna priprema usta i samog pacijenta za prihvatanje nadoknade predstavlja ju ključne momente u sprovođenju tog oblika lečenja i očuvanju njegovih pozitivnih efekata.^{15, 16}

Imajući sve ovo u vidu osnovni cilj u ovom radu je bio da se prikaže pacijent sa supradentalnom protezom posle 12 godina.

Praćen je nivo alveolarne kosti oko njenih preostalih zuba, odnosno, uticaj supradentalne proteze na nivo alveolarne kosti oko preostalih zuba.

Prikaz slučaja

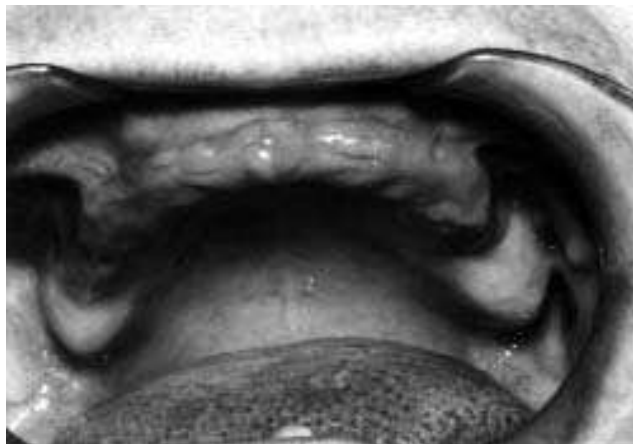Pacijent M J, stara 73 godine, u gornjoj vilici je bila bezuba, a u donjoj je imala svega 3 preostala zuba (sekutića). (Sl. 1, 2). U savremenoj stručnoj literaturi jasno su definisani kriterijumi za izbor i selekciju zuba koji će se retinirati. Međutim, navodi se, takođe da kad u zubnom luku, a posebno donjem, ne postoji ni jedan od "važnih, strategijski" značajnih zuba; svaki od prisutnih može se iskoristiti i pripremiti kao "overdenture abutment". I u ovom slučaju je tako postupljeno. Znači, zadržan je iz prethodno navedenih razloga, mali broj preostalih zuba, sa lošim rasporedom. Ovi zubi su nakon adekvatne pripreme (endodontski tretman, redukcija kliničke krune, parodontalni tretman) zaštićeni livenim kapicama (Sl. 3), a nakon toga su izrađene mobilne nadoknade: u gornjoj vilici klasična totalna, a u donjoj totalna supradentalna proteza (Sl. 4). Prilikom predaje proteza izrađen je specijalni držač Rtg filma i načinjen retroalveolarni snimak ovih zuba. Kao držač poslužila je specijalna kašika izrađena od autoplimerizujućeg akrilata na radnom modelu. (Sl. 5, 6, 7). Kašika je snabdevena žičanom drškom koja omogućuje jednostavnije držanje i manipulaciju. (Sl. 8). Posle snimanja držač se vraća na radni model i tako čuva za naredna rentgen snimanja u posebnim kutijama za svakog pacijenta pojedinačno, a 24 h pre svakog snimanja držač se potapa u rastvor 25% dezinficijensa. Pored navedenog, postupak rtg snimanja bilo je moguće ponoviti na identičan način zahvaljujući i tome što je:

- pacijent prilikom prvog Rtg snimanja zabeležen nagibni i sagitalni ugao upadnog rentgen zraka i svako sledeće je vršeno na identičan način,
- položaj glave pacijenta je uvek bio isti (baza njene donje vilice je uvek bila paralelna sa podom),
- svako snimanje vršeno je istim dental rentgen-aparatom firme "Heliodont" SIEMENS,
- rastojanje između žiže i filma je regulisano samim aparatom, kada se tubus približi licu pacijenta, to rastojanje je uvek bilo konstantno i iznosilo je 30 cm,
- ekspozicija je uvek iznosila 0,4 s,
- vreme i uslovi razvijanja filma bili su uvek isti, jer su se filmovi uvek razvijali u DÜRR dental aparatu,
- jačina struje i napon su uvek bili fiksni i to: $I=7\text{mA}$, a $U=70\text{kV}$.

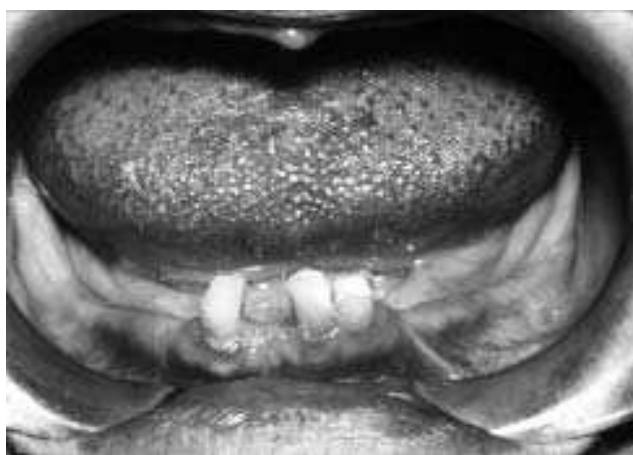S obzirom na normiranu poziciju filma i ostale komponente rentgenski snimak je bilo moguće ponoviti na identičan način.

Merenja su vršena na svakom rentgenogramu sa mezijalne i distalne strane svakog od prisutnih zuba i to od apeksa korena do koronarne granice alveolarne kosti a uz pomoć mrežice sa milimetarskom mrežicom koja je uvek identično pozicionirana.^{17, 18}

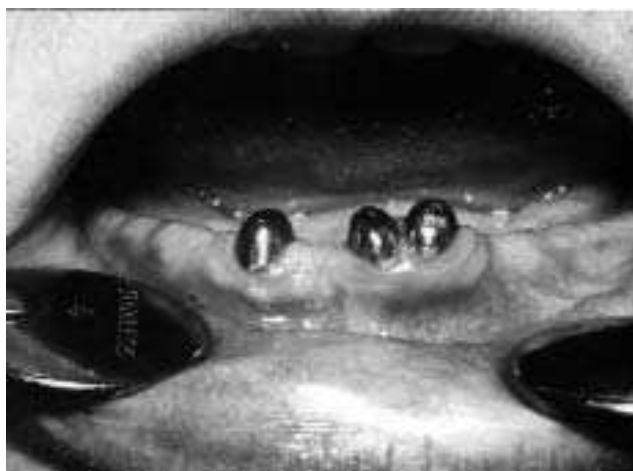Rentgenska snimanja su vršena svaki put kada je obavljen kontrolni pregled. Tada su vršena i merenja. To se dešavalo nakon 1, 7 i 12 godina od trenutka kada je pacijent M.J. prvi put dobila supradentalne proteze.



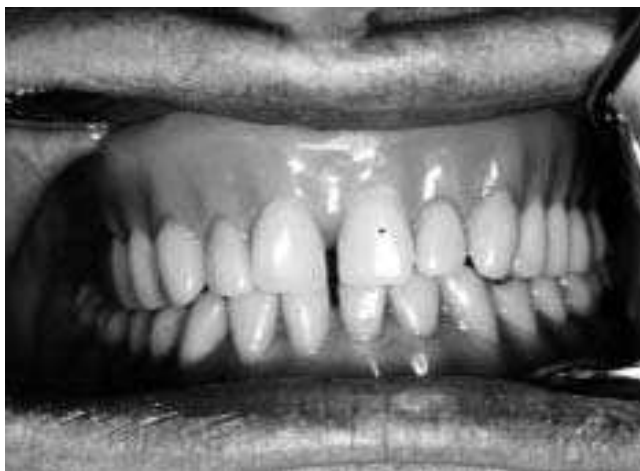Slika 1. Bezuba gornja vilica
Figure 1. Edentulousness in the upper jaw



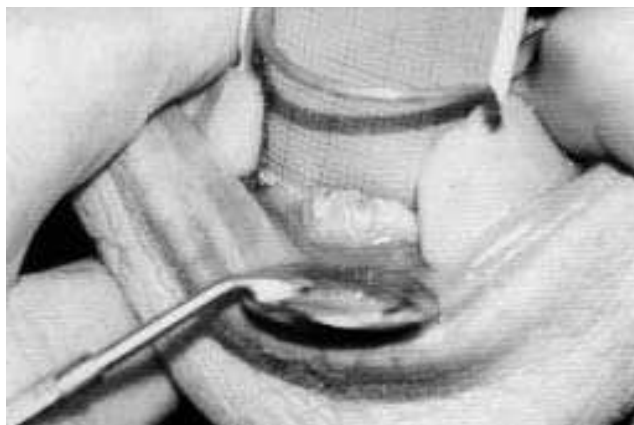
Slika 2. 3 sekutića zadržana u donjoj vilici
Figure 2. 3 incisors remained in the lower jaw



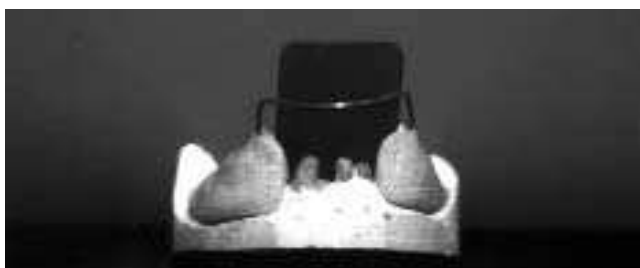Slika 3. Posle redukcije klin.kruna ovih zuba oni su zaštićeni livenim kapicama
Figure 3. After reduced clinical crowns these teeth protected by casted copings



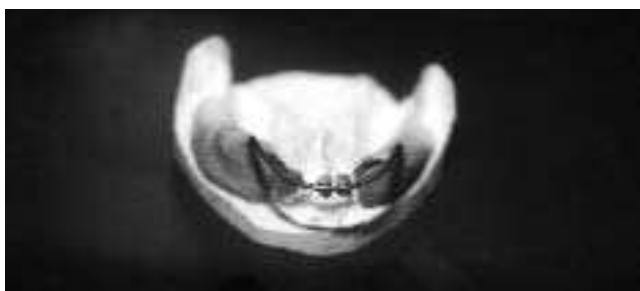Slika 4. Totalna proteza u gornjoj a supradentalna u donjoj vilici
Figure 4. Classic complete denture for the upper jaw and overdenture for the lower jaw



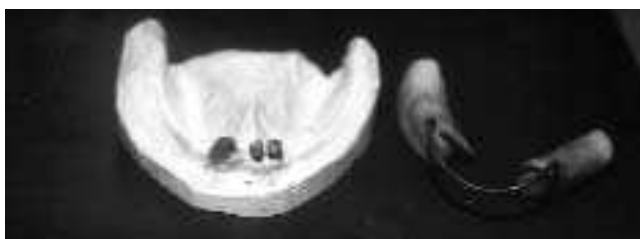Slika 8. Držač filma u ustima pacijenta
Figure 8. Film holder in the mouth of patient



Slika 5.
Figure 5.



Slika 6.
Figure 6.



Slika 7.
Figure 7

Slike 5, 6, 7. Držač filma na modelu, mrežica za merenja
Figures 5,6,7. Film holder on the model, grid scale for the measurements

Rezultati

Rezultati nivoa alveolarne kosti dobijene tom prilikom prikazani su u tabelama 1 i 2. i na slikama 9, 10, 11, 12.

Tabela 1. Stanje alveolarne kosti u regionu zadržanih zuba na kontrolnim pregledima

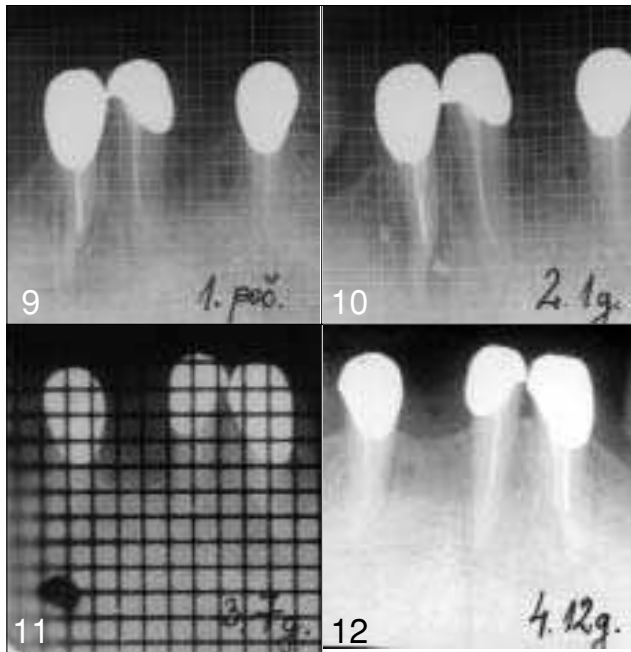
Table 1. Alveolar bone condition in retained teeth region on follow-up recall

Broj i površina zuba	Na predaji proteze (u mm)	1 g.posle (u mm)	7 g.posle (u mm)	12 g.posle (u mm)
2 M	8	8	7	6
2 D	8	8	7	6
1 M	11	11	10	9
1 D	12	12	12	10
2 M	12	12	12	10
2 D	10	10	10	9

Tabela 2. Srednje vrednosti mezijalnih i distalnih površina ispitivanih zuba

Table 2. Middle value of mesial and distal sides examined teeth

	sred. vred. mes. pov.	sred. vred. dist.pov.
Na početku	10,3	10
Posle 1god.	10,3	10
Posle 7god.	9,6	9,6
Posle 12god	8,3	8,3



Slike 9, 10, 11, 12. Dent. Radiograf. Na početku i posle svakog kontr. pregleda
 Figures 9,10,11,12. Dental radiographs on start and after each control clinic examination

Kako su preostali zubi donje vilice bili sekutići, to su i tabelarno prikazane vrednosti dobijene merenjem nivoa alveolarne kosti u oko njih. U Tab.1 su prikazane izmerene vrednosti u predelu centralnog donjeg sekutića sa mezijalne i distalne strane, a takođe, prikazane su i izmerene vrednosti mezijalno i distalno kod oba lateralna sekutića. Sve ovo identično je prikazano prilikom predaje proteze i na kontrolnim pregledima koji su učinjeni nakon 1, 7 i 12 godina od predaje.

U Tab.2 su prikazane, prema kontrolnim godinama, prosečne vrednosti svih mezijalnih i prosečne vrednosti svih distalnih površina svih ispitivanih zuba. Očigledno je da se vrednosti sa proteklom vremenom smanjuju, posebno, nakon 12 godina, odnosno, da su nakon 12 godina zubi praktično "isplivali" za približno 2 mm.

Diskusija

Pacijent je do trenutka dok nije dobila supradentalnu protezu stalno imala problema sa svojom parcijalnom protezom, koja je bila veoma nestabilna jer joj je u donjoj vilici preostao mali broj zuba sa nepovoljnim rasporedom. Ako se zapitamo da li smo možda kod nje mogli da planiramo neku drugu vrstu mobilne nadoknade, naprimer, teleskop protezu, odgovor je ne. Imajući u vidu kvalitet proslalih sekutića i anamnestički

podatak kako je pacijent izgubila preostale zube, rešeno je da te zube ni u kom slučaju ne treba dodatno opterećivati. Iz istog razloga retencija atečmenima takođe, ne bi došla u obzir.^{1, 3} Klasični sistem retencije žičanim kukicama ovde takođe ne nalazi pristalice i između ostalog, estetski je neprihvatljiv. A činjenica da se frontalni delovi alveolarnih grebenova više i brže resorbiraju od bočnih segmenata ukazivala nam je na to da ove zube treba svakako sačuvati i maksimalno ih rasteretiti.^{8, 9} Ovakav preventivni efekat na alveolarni greben bilo je moguće ostvariti jedino totalnom supradentalnom protezom, bez dodatnih elemenata za poboljšanje retencije.^{13, 15, 16, 19} To je bila metoda izbora u ovom slučaju i pokazala se veoma uspešna.^{20, 21} Prateći pacijenta kroz ovaj duži niz godina potvrđena je naša prethodna ideja i stav po pitanju zadržavanja ovih zuba.

Iz rezultata se vidi da se posle godinu dana nisu desile nikakve promene, jer je to kratak period posmatranja, što potvrđuju i drugi autori.^{22, 23} Nadalje, promene su se svakako desile, što je neminovno, jer ovim postupkom nije zaustavljena ili sprečena resorpcija rezidualnog alveolarnog grebena, nego je samo usporeno, odnosno, odloženo bezubo stanje.

Uz sve navedeno, važno je napomenuti da je pacijent bila motivisana i izuzetno raspoložena za saradnju tako da se uvek odazivala na kontrolne preglede. Tom prilikom je proveravano stanje prisutnih zuba, parodontološki i radiološki, stanje oralne higijene i higijene nadoknade i pacijent je uvek remotivisana i reedukovana u tom pogledu. Što se tiče higijene ona se nije menjala, odnosno, bilo je očigledno da je pacijentkinja na pravi način motivisana i edukovana i oralnu higijenu i higijenu nadoknade sprovodi na pravi način, u pravo vreme i pravim sredstvima. Imajući sve ovo u vidu dobar rezultat može se pripisati i ovim faktorima. Upravo preduslov za uspeh supradentalnih proteza je upražnjavanje dobre oralne higijene i higijene nadoknade.^{24, 25, 26, 27}

S druge strane problem redukcije rezidualnog alveolarnog grebena je veoma veliki, a posebno je veliki broj faktora koji na to utiču, pa je prilično teško stvoriti homogene grupe, a uz osipanje pacijenata koje je prisutno u dužim opservacionim periodima teško je pratiti taj problem. Mnogi istraživači su se suočili sa tim.^{7, 8, 9} Sem toga, drastične promene u visini alveolarne kosti očekuju se uvek i neposredno posle ekstrakcije zuba. Kako prisutni zubi kod pacijenta čuvaju alveolarnu kost, ne mogu se ni očekivati veće promene u visini alveolarne kosti pod uslovom da je opterećenje dozirano i okluzija zuba sa ovim nadoknadama uravnotežena. Ovo što je bio osnovni cilj i što je posebno istaknuto u ovom prikazu je tehnika praćenja promena u nivou alveolarne kosti na rentgenografijama uz pomoć mrežice sa milimetarskom podelom^{17, 18}, i specijalno načinjenog držača za identično pozicioniranje Rtg filma.

Zaključak

Rezultati praćenja nivoa alveolarne kosti u predelu zadržanih zuba u odnosu na dug vremenski period ne ukazuju na značajne promene u nivou alveolarne kosti, odnosno,

nošenje supradentalne proteze nije bitno uticalo na promene u nivou alveolarne kosti u opservacionom periodu od 12 godina. Dobra oralna higijena i higijena nadoknade je svakako doprinela ovakvom stavu. Na osnovu svega ovoga, može se zaključiti da supradentalna proteza predstavlja valjanu protetsku alternativu u ovakvim slučajevima.

Literatura

1. *Jumber J.F.*, An atlas of overdentures and attachments, chapter 4: Abutment and coping considerations, Quintessence publishing Co.Inc. Chicago, Berlin, Rio de Janeiro, Tokyo, 1981. pp. 45-50,
2. *Mascola R.F.* The rooth retained coplete denture , *JADA*, III 1976, vol.92, 586-7,
3. *Mensor M.S.* Attachment fixation for overdentures. Part II. *J.Prosth.Dent.* I 1978, vol.39, N 1, 16-20,
4. *Gendusa N.J.* Magnetically retained overlay dentures, *Quintessence Int.* 1988, vol.19, N 4, 265-71,
5. *Preiskel H.W.*: Overdentures made easy, chapter 4: Stud attachments and magnets Quintessence publishing Co Ltd, London, UK, 1996, pp. 81-105,
6. *Pardo G.I., Renner R.P.* The telescoped overdentures: advantages and limitations, *JADA*, XII 1980, vol.101, 932-4,
7. *Atwood A.D., Coy A.W.* Clinical, cefalometric and desitometric study of residual ridges, *J Prosthet. Dent.* IX, 1971, vol.26, N 3, 280-95,
8. *Crum R.J., Ronny G.E.* Alveolar bone loss in overdentures: a 5 year study, *J Prosthet.Dent* 1978; 40:610-613,
9. *Tallgren A.* The continuing reduction of residual alveolar ridges in complete denture werears, a mixed longitudinal study covering 25 years, *J Prosthet Dent* 1972; 27: 120-133,
10. *Delvin H., Ferguson M.W.J* Alveolar ridge resorption mandibular atrophy. A review of the role of local and systemic factors. *Brit.Dent.J.* 1990, 170: 101-104,
11. *Glišić B., Stanišić-Sinobad D.*: Reconstruction of Initial Dimensions of the Lower Residual Ridge and Classification of reduction in Vertical Direction, *Stom Glas S* 1989; 36:262-265 (abstract in English),
12. *Brewer A.A., Morrow R.M.* *Overdentures.* The C.V. Mosby co, Saint Louis 1975, pp. 12, 44-51,
13. *Brković-Popović S.*: Ispitivanje potpornog aparata zuba ispod mobilnih supradentalnih proteza, Master Thesis, 1994, Beograd,
14. *Preiskel H.W.*: Overdentures made easy, Quintessence publishing Co Ltd, London, UK, 1996, pp. 81-139,
15. *Dodge C.A.* Prevention of complete denture problems by use of overdentures, *J.Prosth. Dent.* X 1973, vol.30, N 4, 403-11,
16. *Stewart J.R.* Treatment planing for the overdenture, *Gen. Dent.*, IX-X, 1988, vol.37, N 5, 397-401,
17. *Everett F.G., Fixott H.C.*: Use of an incorporated grid in the diagnosis of oral roentgenograms, *Oral Surg, Oral Med, Oral Pathol*, 1963; 16:1061-1064,
18. *Fixott H.C., Everett F.G., Watkins R.F.*: Refinements in diagnostic X-ray technics with use of wire grids, *J Am Dent Assoc*, 1969; 78: 122-125,
19. *Walters R.A.*: Vertical alveolar bone changes related to overdenture abutment teeth, *J.Prosth.Dent.* 1987., 57: 309-314,
20. *Stanišić Sinobad D., Gišić B., Brković Popović S.*: Supradental prosthesis as an Alteration in Prosthetic Management of Maximum Edentate. *Stomatologija danas*, 1993., 1: 27-35 (in serbian),
21. *Walters R.A* Design, preparation and maintenance of overdenture abutments, *Dent Clin North Am* 1990; 34: 631-644,
22. *Renner R.P.* The overdenture concept, *Dent Clin North Am* 1990; 34: 593- 600,
23. *Best H.A* Mandibular overdenture treatment. Case report, *Australian Dent J* 1990; 35:125-7,
24. *Budtz-Jorgensen E.* Prognosis of overdenture abutments in elderly patients with controlled oral hygiene. A 5 year study, *J. Oral Rehabilitation* 1995; 22: 3-8,
25. *Budtz-Jorgensen E.* Prognosis of overdenture abutments in the aged : effects of denture wearing habits. *Community Dent Oral Epidem* 1992; 20: 302-6,
26. *Budtz-Jorgensen E.*: Effect of controlled oral higiene in overdenture werears: a 3 year study. *Int J Prosthodont* 1991; 4: 226-231,
27. *Mericske E.A., Mericske-Stern R.*: Overdenture abutments and reduced periodontium in elderly patients- a retrospective study. *Schweiz Monatsschr Zahnmed* 1993 103:1245-1251 .

ALVEOLAR BONE CONDITION IN RETAINED TEETH REGION OF PATIENT WITH COMPLETE LOWER OVERDENTURE

SUMMARY

In everyday dental practice, prosthetic treatment of patients having a small number of remaining natural teeth is more or less common and the remaining teeth are kept for improvement of retentive abilities of removable prosthodontics. The essence of the concept discussed herein is that the remaining teeth are to be left in place for purpose of preserving of the alveolar bone and providing permanent and stable support for complete dentures.

Patient M.J., female had an edentulous upper jaw and 3 remaining lower incisors. After adequate preparation-endodontic treatment, as well as parodontal treatment, clinical crowns were reduced, and then cast cap crowns positioned on parts of dental tissues. Finally, the upper complete denture and lower overdenture were positioned. After the positioning of dentures, a special retroalveolar film holder was placed, dental retroalveolar radiographs were positioned and radiographs were made. The holder was designed to provide intraoral radiograph in selected repeatable positions of radiographs and in the same conditions- standardized procedure, so that it was possible to compare radiograms. Measurements were made on each film for each tooth from its mesial, as well as distal sides, between apexes and coronal borders of alveolar bones. Patient M.J. received dentures and the first radiograph was made at the baseline when cast cap crowns and dentures were positioned in her mouth. Follow-ups were in an identical mode of radiograph and assessing radiographs after 1, 7 and 12 years.

We concluded that we achieved a maximum therapeutic effect in such a long period of time. The influence of patients' motivation and better ability to persist in keeping and maintaining oral hygiene were main factors for success.

Key words: overdenture, alveolar bone, retained teeth

Snežana Brković-Popović,
Darinka Stanišić-Sinobađ, Srdjan Poštić

Address for correspondence

Snežana Brković-Popović
Faculty of Stomatology
Clinic for Prosthetic Dentistry
Rankeova 4
11000 Belgrade
Serbia

IZBOR IZ LITERATURE

MIKROFLORA NA DNU KAVITETA MLEČNIH MOLARA POSLE UKLANJANJA KARIJESA CARISOLVOM

Kneist S. Heinrich-Weltzen R, Stoser L: Zur mikroflora am kavitätenboden von milchmolaren nach chemomechanischer karesexkavation mit carisolv Quintessenz, 2002, 53:461-469

Razvoj adhezivnih materijala značajno je uticao na uvođenje minimalnih restauracija u restaurativnoj stomatologiji jer se time znatno štedi uklanjanje zdrave supstance zuba. Korak napred predstavlja i uvođenje atraumatskog restaurativnog tretmana (ART), jer se za uklanjanje karijesa ne koriste rotirajući instrumenti. Težnja ka alternativnim tehnologijama uticala je i na uklanjanje karijesa hemijskim sredstvima (Caridex i Carisolv). Dakle, slično kao i kod ART ovaj hemijski način uklanjanja karijesa bazira na biološkim principima odnosno uklanja se inficirani i razmekšani dentin karijesom promenjenog dentina, a manje razmekšani deo se zadržava.

Primena ovih hemijskih sredstava za uklanjanje karijesa započinje sedamdesetih godina, a povod je bila primena NaOCl za uklanjanje razmekšanog dentina u kanalu korena.

Caridex-sistem su razvili Goldman i Kronman 1984 godine pri čemu je osnovu ovog preparata činio NaOCl u kombinaciji sa monoamino-mlečnom kiselinom, čime mu je značajno smanjen agresivni efekat na zdravo tkivo.

Carisolv je takodje uveden osamdesetih godina i bio je znatno bolji za uklanjanje karijesnog dentina. Carisolv sadrži tri amino kiseline (Leucin, Lecysin, Glutamin) koje dovode do pojačanog rastvaranja razmekšanog dentina. Ove aminokiseline neutrališu efekat 5% rastvora NaOCl na zdravo zubno tkivo, a veća viskoznost preparata zavisi od uticaja karboksilmetilceluloze.

Primena Carisolva je dosta bezbedna jer je pulpa dobro zaštićena, a može se primenjivati kod dece i plašljivih pacijenata bez problema. Posle korišćenja ovog preparata, nema bolova prilikom uklanjanja karijesnog dentina i nema neprijatnog zvuka. Carisolv deluje 30 sec. na karijesni dentin i po potrebi se može ponoviti više puta dok se ne ukloni potpuno sav razmekšani dentin.

Potvrđeno je da je Carisolv dobra alternativa mehaničkom uklanjanju karijesa i da ima izražen antibakterijski efekat na bakterije kao što su: *Streptococcus mutans*, *Lactobacilli*, *Actinomices*.

Slavoljub Živković