

Namenski kompozitni ispuni – „inleji“

Slobodan Šaulić*, Ljiljana Tihaček-Šojić†

Vojnomedicinska akademija, *Klinika za stomatologiju, Beograd, Stomatološki fakultet, †Klinika za stomatološku protetiku, Beograd

Cilj istraživanja bio je da se kliničkim metodama ispita kvalitet i postojanost namenskih kompozitnih inleja. Metode. U radu je dat prikaz kliničkog značaja i tehnike izrade namenskih kompozitnih inleja, kako pre, tako i posle izrade parcijalne skeletirane proteze. Prema utvrđenim indikacijama i uslovima suvog radnog polja, postavljeno je ukupno 30 inleja. Kontrolni pregledi su obavljani posle 6, 12, 18 i 24 meseca uz primenu kriterijuma po Rygeu. Rezultati. Nakon 24 mesečne opservacije 3,3% inleja su pokazali ivične diskoloracije i promene boje inleja. Sekundarni karijes ili bilo kakve druge objektivne i subjektivne smetnje na lečenim zubima nisu konstatovane. Raspravljano je i o uslovima koje kompozitni materijali moraju da ispune da bi mogli da se koriste za ovu namenu. Zaključak. Sa kliničkog aspekta, namenski inleji od Herculite XRV Lab C&B u kombinaciji sa Opti Bond sistemom i kompozitnim cementom Porcelite Dual Cure u opservacionom periodu od dve godine ispoljili su visoke funkcionalne i estetske vrednosti.

K l j u č n e r e č i : inleji; smole, kompozitne; zubna proteza, parcijalna, mobilna.

Uvod

Velika poboljšanja mehaničkih osobina (čvrstine, tvrdoće i otpornosti na abraziju) savremenih kompozitnih materijala omogućila su njihovu primenu u pripremi retencionih zuba za prihvatanje elemenata parcijalnih skeletiranih proteza (PSP) (1–4).

Izrada inleja-onleja pre izrade PSP, kao i uz njenu pomoć, pored namene formiranja aktivnih protetskih segmenata, može da ima za cilj i rekonstrukciju okluzalnih odnosa. Za njihovu izradu se koriste najmanje agresivne metode, usled čega predstavljaju jedan od važnih elemenata minimalno invazivne stomatologije (*Minimal Invasive Dentistry*) (5).

Prilikom izrade PSP mora se posebna pažnja posvetiti planiranju rekonstrukcije proksimalnih kontakata i prostora između retencionih i veštačkih zuba.

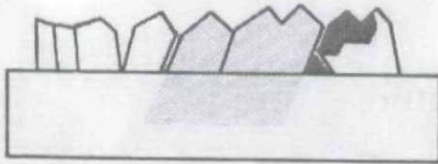
Ukoliko se formiraju proksimalni kontakti i ostave veći ili manji prazni prostori (dijasteme), dolazi do retiniranja hrane i zubnog plaka, što dovodi do stalnih iritacija i oštećenja interdentalne papile. U slučajevima smanjenja interdentalnog prostora javlja se permanentna kompresija, što takođe oštećuje interdentalne papile.

Priprema proksimalnih površina retencionih zuba i planiranje puta unošenja proteze na direktan način utiču na rekonstrukciju proksimalnih kontakata i prostora između retencionih i veštačkih zuba, a istovremeno i na stanje interdentalne papile.

Kod velikog broja retencionih zuba već prilikom prvog pregleda može se uočiti smanjenje interdentalne papile, koje nastaje postekstrakciono ili usled kompresije vlaknaste hrane. Neophodno je u ovakvim slučajevima oblikovati površinski kontakt između retencionog i veštačkog zuba.

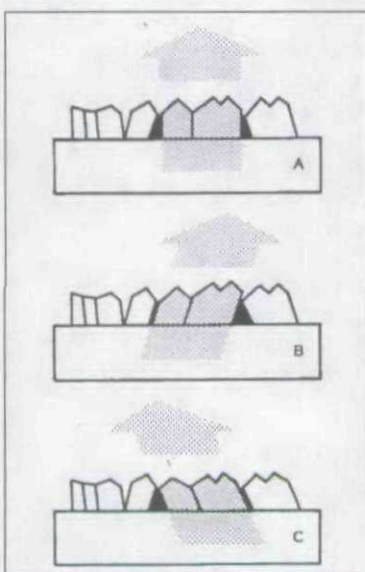
Površinski kontakti se mogu ostvariti formiranjem vodeće ravni na proksimalnim površinama retencionih zuba, dok je za put unošenja proteze veoma važno da bude planiran prema pravcu vodećih ravni. Površinski proksimalni kontakti između postojećih i formiranih vodećih ravni i veštačkih zuba skeleta proteze omogućuju postojanje optimalnih interdentalnih prostora (slika 1).

Ukoliko se nakon planiranja PSP ne izvrši priprema retencionih zuba sa formiranjem vodeće ravni, kontakti između retencionih i veštačkih zuba mogu biti samo u obliku kontaktne tačke ili proksimalne kontaktne zone, i to isključivo linearnog oblika. To se dešava prilikom višestrukog puta unošenja proteze, koji je zastupljen uvek kada prirodni



Sl. 1 – Proksimalni kontakti u obliku površine

zubi nisu pripremljeni (slika 2). Tačkasti i linearni proksimalni kontakti, koji se tom prilikom ostvaruju između retencionih i veštačkih zuba, u najvećem broju slučajeva ostaju

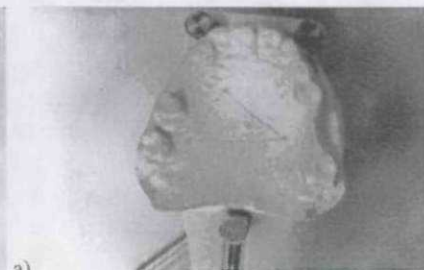
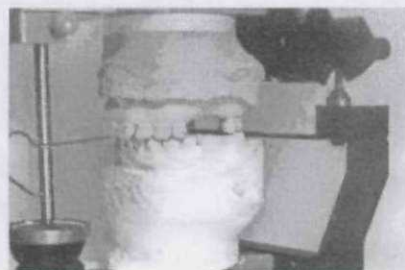
Sl. 2 – Kod nepripremljenih retencionih zuba najčešće se javlja višesmeran put unošenja skeleta proteze sa tačkastim kontaktima (A) i kombinacija površinskih i tačkastih kontakata, koji mogu da dovedu do stvaranja periodontalnih oboljenja (B i C).

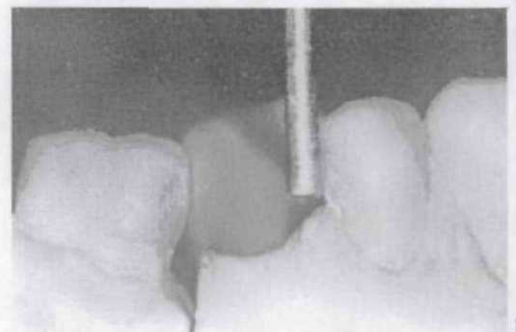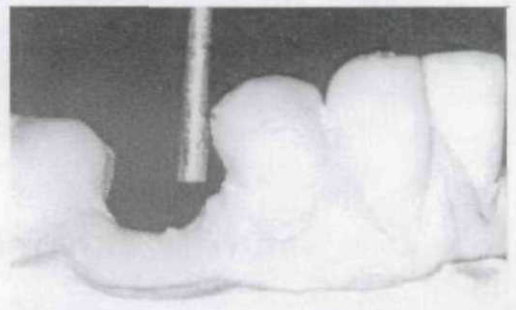
nepopunjeni delom marginalnog periodoncijuma, zbog toga što je interdentalna papila pored retencionog zuba, kao što je već navedeno, najčešće redukovana. U ovakvim slučajevima interdentalni prostor ostaje nepopunjen, što u prvo vreme samo omogućuje zadržavanje hrane i zubnog plaka, a kasnije može da dovede i do stvaranja dubokih infrakoštanih džepova. Mora se napomenuti da se često u tom prostoru može javiti hipertrofija i hiperplazija marginalnog periodoncijuma.

Potreba za pripremom retencionih zuba postoji kod velikog broja osoba

(6–8). Postavljanjem namenskih inleja (onleja) i poštujući rezultate analize modela za studije, obavljene u artikulatoru i paralelometru (slike 3 i 4), postižu se izvanredno do-



Sl. 3 – Statička i dinamička analiza postojećih okluzalnih površina u artikulatoru (a), određivanje puta unošenja proteza u paralelometru (b).



Sl. 4 – Vodeće površine: a) studijski model, b) radni model sa već formiranom vodećom površinom prema kojoj se formira odgovarajuća u inleju.

bri estetski rezultati uz odličnu mogućnost retencionih zuba da adekvatno prihvate elemente PSP (9–13).

Cilj ovog rada bio je da se kliničkim metodama ispita kvalitet i postojanost namenskih kompozitnih inleja (NKI).

Metode

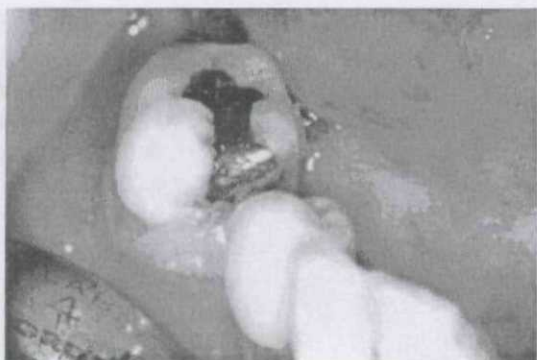Kod 30 osoba sa različitim tipom krezubosti izvršena je priprema retencionih zuba za prihvatanje elemenata PSP prema planu određenom na modelima za studije. Priprema je obuhvatala izradu namenskih kompozitnih inleja. Faktor koji je determinisao upotrebu inleja bio je veličina i oblik starog ispuna, odnosno patološke lezije nađenene na budućim retencionim zubima: karijes II klase - 15, karijes V klase - 5, klinasta erozija - 3, miloliza - 4, hipoplazija - 1 i fraktura - 2.

Za izradu inleja korišćen je Herculite XRV LAB C&B. Kao vezivno sredstvo korišćen je Opti Bond i kompozitni cement sa dvovremenom, odnosno dvostruko inicijalizovanom polimerizacijom, Porcelite Dual Cure (Kerr).

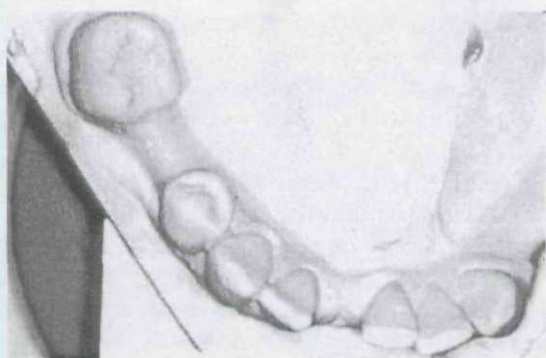
Preparaciji kaviteta za namenski inlej pristupljeno je nakon završene analize modela za studije u paralelometru i artikulatoru. Posle formiranja eventualnih vodećih ravni na preostalim zubima i ostalih potrebnih zahvata predviđenih analizom otisak za inlej uzet je na neki od uobičajenih načina.

Laboratorijska izrada inleja obavljena je na pokretnim radnim

patrljcima u skladu sa svim preporukama proizvođača kompozitnog materijala (slike 5 i 6). Da bi se pojednostavio po-



Sl. 5 – Stari amalgamski ispun na retencionom zubu.



Sl. 6 – Model zuba na kojem je izvršena preparacija za izradu namenskog kompozitnog inleja.

stupak izrade namenskog inleja, i dijagnostički i radni model treba da su pažljivo izliveni i obrađeni, tako da se pravac unošenja proteze može brže i jednostavnije preneti sa jednog na drugi model. Vodeće ravni su formirane u paralelometru prema već postojećim površinama na ostalim retencionim zubima.

Rubovi inleja su odvojeni od spoljašnjih ivica skeleta proteze. Prilikom izrade nemenskih inleja V klase treba obezbediti da rubovi inleja budu bez ili samo u pasivnom kontaktu sa retencionim elementima skeleta proteze u toku iznošenja ili postavljanja proteze.

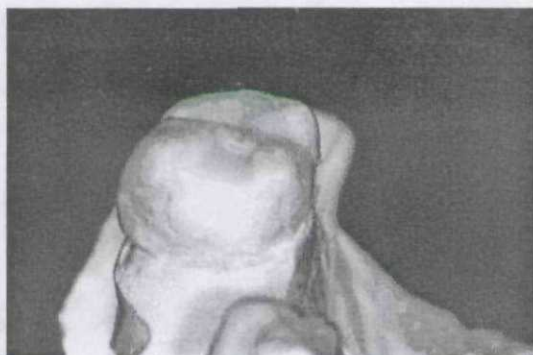Ovo se postiže ispravnim planiranjem rubova preparacije na studijskom modelu, gde se inlej tako planira da ručica kukica prestaje da bude aktivna pre nego što dođe do rubova kaviteta. Na ovaj način se štite mehanički najosetljiviji delovi inleja.

Laboratorijska izrada inleja je uobičajena do postavljanja završnog sloja kompozitnog materijala. Tada je postupljeno na sledeći način: na model je nanesen odgovarajući kompozitni materijal; preko nepolimerizovanog materijala je postavljena odgovarajuća providna folija; radni patrljak je postavljen na svoje mesto; na model je postavljena PSP i utisnuta u kompozitni materijal; uklonjen je višak materijala; izvršena je preliminarna polimerizacija; skinuta je PSP sa modela; uklonjena je providna folija; definitivno je poli-

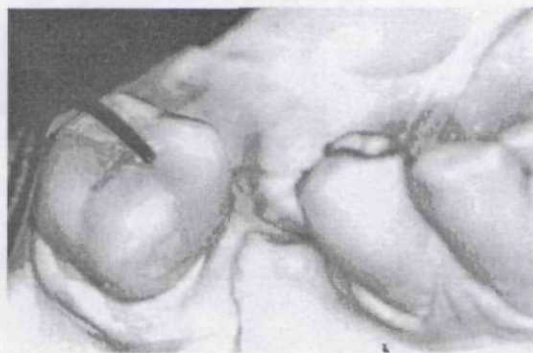
merizovan kompozitni materijal; mehanički je obrađen inlej; poboljšane su mehaničke osobine inleja prema uputstvu proizvođača; inlej je definitivno ispoliran; inlej je isproban u ustima; inlej je pripremljen za cementiranje, a zatim cementiran.

Plastična providna folija, koja je korišćena kod preliminarne polimerizacije, služila je da ne dođe do vezivanja kompozita za akrilat proteze.

Namenski inleji II klase indikovani su za one retencionne zube na kojima konzervativnim zahvatima nismo mogli da formiramo vodeće ravni ili obezbedimo ležišta za okluzalni naslon preparacijom u glednom tkivu (slike 7 i 8). Namenski inleji III klase obezbeđuju podupiranje proteze.



Sl. 7 – Namenski kompozitni inlej sa formiranom vodećom površinom.



Sl. 8 – Namenski kompozitni inlej sa ležištem za okluzalni naslon.

Namenski inleji V klase modifikuju gingivalne kvadrante i obezbeđuju optimalnu podminiranost za elastične delove živih kukica.

Namenski ispuni postavljeni na retencione zube na jedan od dva pomenuta metoda podvrgnuti su longitudinalnom kliničkom ispitivanju. Kontrolni pregledi postavljenih inleja obavljani su posle 6, 12, 18 i 24 meseca, a za njihovu ocenu korišćeni su kriterijumi po Rygeu (14):

1. Ivična adaptacija ispuna:

- Inspekcijom i sondiranjem ne može se utvrditi postojanje ivičnog defekta.
- Inspekcijom i sondiranjem utvrđuje se defekt u koji ne zapada vrh sonde.
- Inspekcijom i sondiranjem utvrđuje se pukotina u koju zapada vrh sonde.

2. Ivična diskoloracija:
 - a. Ne postoji diskoloracija duž ivičnog pripoja ispuna.
 - b. Diskoloracija postoji, ali ne penetrira u pulpalnom pravcu duž pripoja ispuna i zuba.
 - c. Diskoloracija postoji i prodire u pulpalnom pravcu duž pripoja ispuna i zuba.
3. Stanje površine ispuna:
 - a. Površina ispuna je glatka.
 - b. Postoji manja hrapavost površine, koja se poliranjem može ukloniti.
 - c. Na površini ispuna prisutni su dublji žlebovi i jamiće koje se poliranjem ne mogu ukloniti.
4. Anatomski forma ispuna:
 - a. Anatomski kontura ispuna u skladu je sa konturom zuba.
 - b. Postoji neznatna promena konture ispuna usled gutbitka materijala.
 - c. Kontura ispuna je potpuno izmenjena.
5. Boja ispuna:
 - a. Ispun po boji, nijansi i translucenciji odgovara okolnom tkivu zuba.
 - b. Boja ispuna je neznatno promenjena u odnosu na okolna tkiva.
 - c. Boja ispuna je izrazito promenjena i veoma se razlikuje od okolnog tkiva zuba.
6. Sekundarni karijes:
 - a. Ne postoji.

Rezultati

Rezultati kliničke procene namenskih kompozitnih inleja prikazani su za sve navedene opservacione periode u tabeli I.

Preciznom analizom dobijenih rezultata uočava se: da kod ivične adaptacije inleja u svim ispitivanim opservacionim periodima nije utvrđeno postojanje ivičnog defekta; promena ivične diskoloracije namenskog inleja uočena je kod jedne osobe, preciznije samo kod jednog inleja, što iznosi 3,3%; stanje površine i anatomski forma inleja nisu pokazali promene; promena boje inleja utvrđena je kod jedne osobe, odnosno jednog inleja. Oba loša rezultata dobijena su kod iste osobe i na istom inleju; sekundarni karijes i subjektivne smetnje na saniranim zubima nisu konstatovane.

Rezultati u okviru svih ispitivanih kriterijuma i u odnosu na sve posmatrane opservacione periode su dobri.

Diskusija

Neosporno je istaći činjenicu da kompozitni materijali poseduju lošije mehaničke osobine u odnosu na legure koje se koriste za izradu inleja. Neki savremeni kompozitni materijali su u mogućnosti da ispune potrebne mehaničke zahteve, čime se uz visoke estetske vrednosti stomatološka nadoknada dovodi do savršenstva (15–17).

Mogućnost izrade namenskih inleja (ispuna) smanjuje potrebu za izradom namenskih krunica (18, 19).

Izradom namenskih kompozitnih inleja radi pripreme zuba za prihvatanje elemenata PSP nastaje: mala redukcija zubnih tkiva; smanjenje potrebe za izradom ostalih oblika namenskih fiksnih nadoknada koje zahtevaju obimnije preparacije zubnih tkiva i ostvaruje se; neposredan odnos vodeće površine i ležišta za okluzalni naslon sa odgovarajućim krutim delovima proteze.

Od mehaničkih karakteristika koje bi mogle da utiču na mogućnost primene kompozitnog materijala za namen-

Tabela 1

Rezultati kliničke procene namenskih kompozitnih inleja

Kriterijum	Ocena	Period posmatranja			
		6 meseci n (%)	12 meseci n (%)	18 meseci n (%)	24 meseca n (%)
Ivična adaptacija inleja	A	30 (100)	30 (100)	30 (100)	30 (100)
	B	–	–	–	–
	C	–	–	–	–
Ivična diskoloracija	A	30 (100)	30 (100)	30 (100)	29 (96,7)
	B	–	–	–	1 (3,3)
	C	–	–	–	–
Stanje površine inleja	A	30 (100)	30 (100)	30 (100)	30 (100)
	B	–	–	–	–
	C	–	–	–	–
Anatomski forma inleja	A	30 (100)	30 (100)	30 (100)	30 (100)
	B	–	–	–	–
	C	–	–	–	–
Boja inleja	A	30 (100)	30 (100)	30 (100)	29 (96,7)
	B	–	–	–	1 (3,3)
	C	–	–	–	–
Sekundarni karijes	A	30 (100)	30 (100)	30 (100)	30 (100)
	B	–	–	–	–
Subjektivne smetnje	A	30 (100)	30 (100)	30 (100)	30 (100)
	B	–	–	–	–

ske inleje bitne su tvrdoća i otpornost na abraziju. Rezultati Leinfeledera i saradnika (20) iz 1990. godine ukazuju na niške vrednosti abrazije Kerr Herculite XRV kompozita. Prema nalazima njihove studije, abrazija ovog kompozitnog materijala iznosi prosečno 13,2 mikrometara po godini nakon petogodišnjeg ispitivanja. Prema ADA-standardu dozvoljena je abrazija materijala od 50 mikrometara godišnje. Tvrdoća primenjenog Kerr-ovog kompozita, prema fabričkim podacima, merena za gleđ boje A 3 iznosi 4 700 kg/cm². Utvrđeno je da je maksimalno potrebna u toku žvakanja hrane kod osoba sa parcijalnim protezama najčešće od 60 do 80 N (21). Maksimalne izmerene sile su do 120 N (22). Poređenjem podataka čvrstoće na pritisak i znatno manjih mogućih okluzalnih sila može da se zaključi da Kerr Herculite XRV kompozit, osim visokih estetskih vrednosti, poseduje i takve mehaničke karakteristike da može da se koristi za izradu namenskih kompozitnih inleja/ispuna (23–25).

Izrada namenskog inleja neposredno posle izrade PSP nema velikog opravdanja, jer se u pripremnoj fazi izrade PSP može prethodno izraditi laboratorijski inlejš sa svim kvalitetima kao i da se izrađuje prema već gotovoj protezi.

Postupku izrade inleja posle završene izrade PSP se pristupa ako se ukaže potreba da se zameni neki postojeći ispun na retencionim zubima ili da se sanira neka novona-

stala karijesna lezija. U ovakvim slučajevima se otisak za inlejš uzima tako da se prvo špricom za elastomere unese otisni materijal u kavitet, postavi PSP u svoje ležište, nakon čega se unosi kašika sa elastomerom i uzima otisak. Posle izlivanja otiska odgovarajućim gipsom obezbeđuje se mogućnost izrade pokretnog radnog patrljka.

Zaključak

Namenski kompozitni inlejši su ispuni koji, pored konvencionalnih zahteva svakog ispuna, poseduju i aktivne protetske segmente za prihvatanje elemenata PSP.

Pri pojavi karijesa ili nekog drugog oštećenja zubnog tkiva retencionog zuba na jednostavan i brz način izrađuju se inlejši, a da se ne menjaju vrednosti već postojeće PSP.

Sa kliničkog aspekta, namenski inlejši od Herculite XRV Lab C&B u kombinaciji sa Opti Bond sistemom i kompozitnim cementom Porcelite Dual Cure u opservacionom periodu od dve godine ispoljili su visoke funkcionalne i estetske vrednosti.

Sudeći prema kliničkim nalazima, Opti Bond sistem i kompozitni cement obezbeđuju zadovoljavajuću mikromehaničku i hemijsku vezu sa zubnim tkivima.

L I T E R A T U R A

1. *Frazier PD*. Adult human enamel: an electron microscopic study of crystallite size and morphology. *J Ultrastruct Res* 1968; 22(1): 1–11.
2. *Gerbo L, Leinfelder F, Mueninghoff L, Russell C*. Use of optical standards for determining wear of posterior composite resins. *J Esthet Dent* 1990; 2(5): 148–52.
3. *Johnson NW, Poole DF, Tyler JE*. Factors affecting the differential dissolution of human enamel in acid and EDTA. A scanning electron microscope study. *Arch Oral Biol* 1971; 16(4): 385–96.
4. *Shen C, Herrin K*. Assessment of microleakage of restorative materials by a diffusion model. *J Oral Rehabil* 1986; 13(4): 355–63.
5. *Tihaček-Šojić Lj*. Three-year clinical evaluation of posterior composite resin for removable partial denture. *Acta Stomatol Naissi* 1995; 24: 2–12.
6. *Burgoyne AR, Nicholls JJ, Brudvik JS*. In vitro two-body wear of inlay-onlay composite resin restoratives. *J Prosthet Dent* 1991; 65(2): 206–14.
7. *Conny DJ, Brown MH*. Simplified technique for the removal of a fixed partial denture. *J Prosthet Dent* 1981; 46(5): 505–8.
8. *Croll TP, Killian CM*. Glass-ionomer-resin restoration of primary molars with adjacent Class II carious lesions. *Quintessence Int* 1993; 24(10): 723–7.
9. *Bishop BM*. A heat and pressure cured composite inlay system: a clinical evaluation. *Aust Prosthodont J* 1989; 3: 35–41.
10. *Croll TP, Killian CM*. Class I and Class II light-hardened glass-ionomer/resin restorations. *Compendium* 1993; 14(7): 908–18.
11. *Croll TP, Cavanaugh RR*. Vitremer cement for Class I restoration of permanent teeth. *Pract Periodontics Aesthet Dent* 1994; 6(8): 25–32.
12. *Cvar JF, Ryge G*. Criteria for the clinical evaluation of dental restorative materials. San Francisco: US Dept. of Health, Education and Welfare; 1971. p. 190–244.
13. *Dogon I, Nathanson DA*. A comparison of a new method for finishing composite restorations with conventional techniques. In vitro studies. *J Dent Res* 1978; 57: 338.
14. *Tonn EM, Ryge G*. Two-year clinical evaluation of light-cured composite resin restorations in primary molars. *J Am Dent Assoc* 1985; 111(1): 44–8.
15. *Johnson GH, Gordon GE, Bales DJ*. Postoperative sensitivity associated with posterior composite and amalgam restorations. *Oper Dent* 1988; 13(2): 66–73.
16. *Ben-Amar A, Liberman R, Serebro L, Moses P*. The effect of dentinal pretreatment on microleakage in Class V composite resin restorations with two dental adhesive systems. *Quintessence Int* 1989; 20(12): 903–5.
17. *van Dijken JW*. A 3-year evaluation of Gluma and Gluma/Scotchbond for restoration of cervical erosions. *Scand J Dent Res* 1990; 98(4): 341–4.

18. *Tihaček-Šojić LJ, Todorović A.* Preparing of particular composite fillings and inlays. *Stomatol Glas Srb* 1996; 43: 97–101. (in Serbian)
19. *Tihaček-Šojić Lj.* Examination of enamel thickness and dynamics of diffusion processes. *Stomatol Glas Srb* 1993; 40: 183–7. (in Serbian)
20. *Leinfelder KF, Wisniewski JF, Isenberg BP.* Clinical evaluation of Herculite (injectable/condensable) a light-cured posterior composite resin. A five year report. Michigan: Kerr Manufacturing Company; 1990.
21. *Stern MA, Brudvik JS, Frank RP.* Clinical evaluation of removable partial denture rest seat adaption. *J Prosthet Dent* 1985; 53(5): 658–62.
22. *Wong MT, Calverley MJ, Nagy WW.* Removable partial denture framework try-in. *J Prosthet Dent* 1993; 69(4): 363–8.
23. *James DF, Yarovesky U.* An esthetic inlay technique for posterior teeth. *Quintessence Int* 1983; 14(7): 725–31.
24. *Todorović S, Starčević M.* Composite inlay. *Stomatol Glas Srb* 1990; 37(2): 125–37. (in Serbian)
25. *Erickson RL.* Mechanism and clinical implications of bond formation for two dentin bonding agents. *Am J Dent* 1989; 2 spec No: 117–23.

Rad je primljen 28. I 2003. god.

A b s t r a c t

Šaulić S, Tihaček-Šojić LJ. *Vojnosanit Pregl* 2003; 60(5): 569–574.

DEDICATED COMPOSITE FILLINGS – INLAYS

Background. The aim of the study was to evaluate the quality and persistence of esthetics of dedicated inlay by clinical methods. **Methods.** The paper reviews the *clinical significance and technique of preparing particular composite inlays before and after the construction of the metallic framework partial denture.* On the basis of indications the total of 30 inlays were placed into cavities under relatively dry working conditions. Six, twelve, eighteen and twenty-four months after the placement of filling, control check-up was carried out by Ryge criteria. **Results.** After two years marginal discoloration as well as the change of the colour occurred in 3.3% of inlays. There was neither detectable secondary caries, nor the symptoms of pulpal damage. The requirements to be fulfilled concerning the composite materials, in order that they can be implemented for this purpose, were also discussed. **Conclusion.** From the clinical point of view, purpose inlays from Herculite XRV lab C8B in combination with Opti Bond System and composite cement Porcelite Dual Cure showed high functional and esthetic values in the observational period of two years.

Key words: inlays; composite resins; denture, partial, removable.