



Preimplantološka priprema ekstrakcione alveole deproteinizovanom goveđom kosti i kalcijum-sulfatom

Preimplant preparation of the extraction alveolus with the deproteinized bovine bone and calcium-sulphate

Božidar Brković*, Milan Radulović*, Vesna Danilović†

Stomatološki fakultet, *Klinika za oralnu hirurgiju, †Institut za histologiju i embriologiju, Beograd

Apstrakt

Uvod. Primenom različitih materijala sprečava se resorpcija koštanog tkiva na mestu izvađenog zuba. Cilj rada je bio da se prikažu rezultati radiografske i histološke analize posle kombinovane primene deproteinizovane goveđe kosti (BioOss) i kalcijum-sulfata postavljenih u alveolu neposredno posle vađenja zuba, a radi planirane ugradnje endosealnog implantata. **Prikaz bolesnika.** Posle vađenja donjeg drugog molara, kod bolesnice stare 22 godine, u alveolu je postavljen BioOss prekriven kalcijum-sulfatom u funkciji resorptivne membrane. Operativna regija je primarno ušivena. Kontrolni radiografski snimci urađeni su posle četvrtog i dvanaestog meseca. Godinu dana kasnije, neposredno pre ugradnje implantata, uzet je isečak novoformiranog koštanog tkiva za histološku analizu. Uočeno je stvaranje zrele lamelarne kosti, pri čemu je resorpcija BioOss bila usporena. Takođe, uočeno je i prisustvo vezivnog tkiva. **Zaključak.** Oba materijala su pokazala biokompatibilnost i oseokonduktivni efekat, stvaranje lamelarne kosti i delimičnu resorpciju BioOss-a godinu dana posle njihove primene. Prisutno vezivno tkivo je pokazalo da kalcijum-sulfat nije ispunio u potpunosti zahteve resorptivne membrane.

Ključne reči:

zub, ekstrakcija; alveolni nastavak; implanti, stomatološki; biokompatibilni materijali; kalcijum sulfat; kost, regeneracija.

Abstract

Background. Different materials are used to prevent the resorption of alveolar bone. The aim of this report was to show the radiographical and histological results prior to implant insertion, when a deproteinized bovine bone mineral (BioOss) and calcium-sulphate were placed into the extraction socket immediately after the tooth removal. **Case report.** A 22-year-old woman was scheduled for the removal of the second lower molar when the extraction socket was filled with BioOss covered with calcium-sulphate as a resorbable membrane. Primary closure of the surgical site was performed. Radiography was done 4 and 12 months later. One year after the surgery, when the implant was inserted, a biopsy of the new regenerated bone was obtained for the histological evaluation. The lamellar bone was evident using both materials. The resorption of BioOss was slow and the connective tissue was observed. **Conclusion.** Both materials had biocompatible and oseokonductive properties. One year after the grafting procedure, we observed the lamellar bone and partial resorption of BioOss, while calcium-sulphate showed no significant effect as a resorbable membrane.

Key words:

tooth extraction; alveolar process; dental implants; biocompatible materials; calcium sulfate; bone regeneration.

Uvod

Očuvanje koštanog tkiva alveolnog grebena posle vađenja zuba jedan je od bitnih principa implantološke pripreme bolesnika¹. U te svrhe mogu da se koriste, kako ksenološki, tako i aloplastični materijali. Najčešće primenjivani ksenološki materijal je deproteinizovana spongiozna kost goveđeg porekla. Mnogobrojne eksperimentne i kliničke studije pokazale su uspešnost primene ovog materijala prilikom nadogradnji resorbovanog alveolnog grebena, kao i popunjavanja

nja alveola neposredno posle vađenja zuba^{2,3}. Međutim, pokazano je, isto tako, da resorpcija ovog biokompatibilnog materijala može biti znatno usporena, kao i to da neresorbirane granule mogu biti u kontaktu sa vezivnim tkivom inkorporisanim u sam koštani defekt čija se regeneracija očekuje^{4,5}. Stoga, postoji potreba da se podstakne zamena ovog materijala koštanim tkivom.

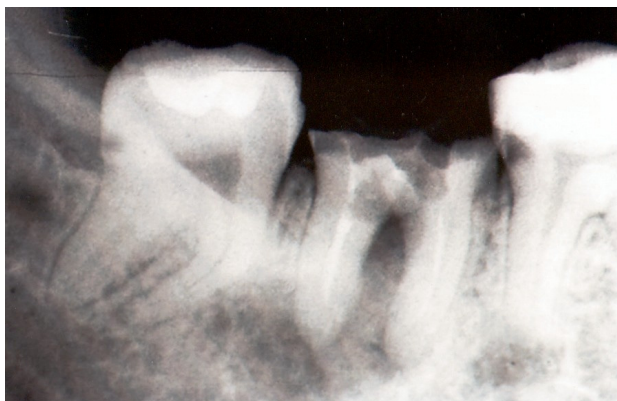
Kalcijum-sulfat je sintetski materijal koji pripada grupi aloplastičnih materijala⁶. Iako primenjivan u cilju regeneracije koštanog tkiva posle oralnih hirurških⁷ ili parodontoloških

kih intervencija⁸, značajna prednost ovog materijala u odnosu na druge aloplastične materijale uočena je kada je kalcijum-sulfat primenjen kao resorptivna membrana⁹.

Cilj ovog rada bio je da se prikaže istovremena primena deproteinizovane govede kosti i kalcijum-sulfata postavljene u alveolu neposredno posle vađenja zuba, kao i rezultati radiografske i histološke analize u jednogodišnjem opservacionom periodu do ugradnje endosealnog implantata.

Prikaz bolesnika

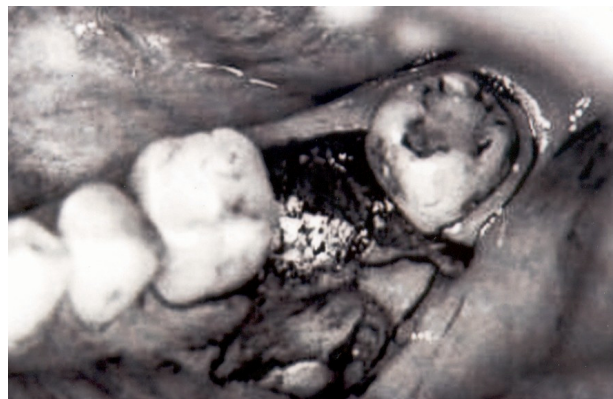
Bolesnica stara 22 godine primljena je radi vađenja donjeg drugog molara sa leve strane i ugradnje endosealnog implantata na mestu donjeg drugog molara posle njegovog vađenja. Budući da nije postojala indikacija za trenutnu ili ranu ugradnju endosealnog implantata na mestu izvađenog zuba, a pošto je objašnjena svrha i značaj celokupnog terapijskog postupka, bolesnica je dala saglasnost da se planirana implantološka intervencija uradi posle regeneracije koštanog tkiva primenom deproteinizovane govede kosti i kalcijum-sulfata. Posle vađenja zuba i kiretaže hronično inflamiranog periradikularnog tkiva (slika 1), dalja obrada operativne re-



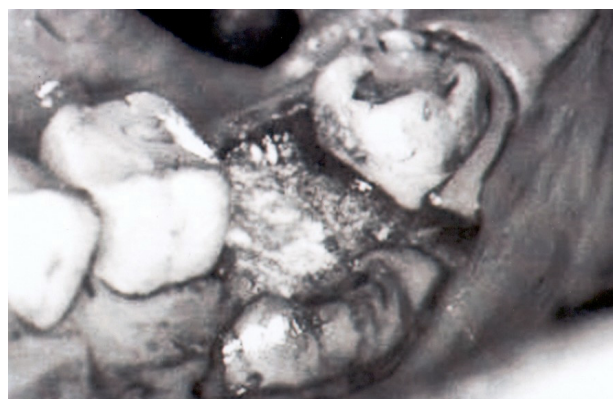
Sl. 1 – Drugi molar indikovao za vađenje usled destruktivne kruničnog i interradikularnog dela zuba, nekorektnog i neuspelog endodontskog tretmana i postojanja hronično inflamiranog periradikularnog tkiva

gije podrazumevala je primenu klizajućeg mukoperiostnog režnja namenjenog prekrivanju alveole popunjene materijalom za koštanu regeneraciju. Direktno u koštani defekt, i to u apikalnu i srednju trećinu alveole, postavljene su granule deproteinizovane spongiozne govede kosti (BioOss[®], Geistlich Pharmaceutical, Wollhausen, Switzerland), prethodno pomešane sa krvlju iz postekstrakcione alveole bolesnika (slika 2a). Preko ovog materijala aplikovana je smeša praha kalcijum-sulfata i sterilnog 0,9% rastvora natrijum-hlorida guste konzistencije, koja je, po stvrdnjavanju materijala, prekrivana drugim slojem smeše kalcijum-sulfata i 4% rastvora kalijum-sulfata (Surgi Plaster P30[®], ClassImplant, Rome, Italy) u funkciji resorptivne membrane, pripremljenim po uputstvu proizvođača (slika 2b). Drugi sloj materijala imao je nešto tečniju konzistenciju i postavljen je do nivoa koštanih ivica zidova alveole. Po stvrdnjavanju i drugog nanesenog sloja,

preko kalcijum-sulfata adaptiran je mukoperiostni režanj, ušiven sa tri pojedinačna šava svilenim koncem 4-0.



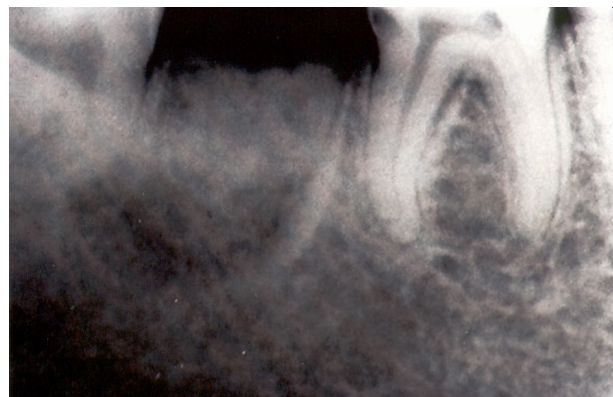
Sl. 2a – Alveola popunjena ksenolognim materijalom



Sl. 2b – Kalcijum-sulfat postavljen preko ksenolognog materijala

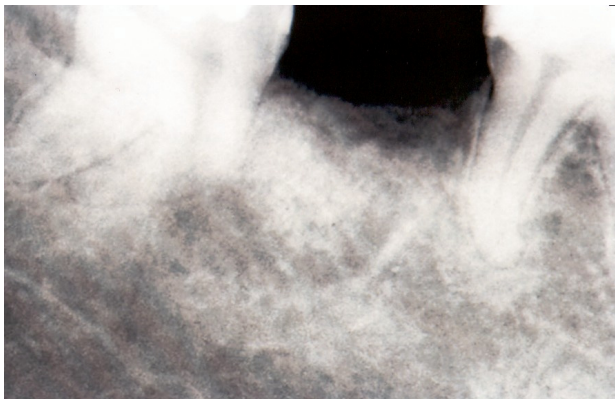
U postoperativnom periodu od sedam dana, bolesnici je ordiniran amoksicilin u dnevnoj dozi od 1,5 g, zatim 0,12% rastvor hlorheksidin-diglukonat za ispiranje usta i data su uputstva o redovnim kontrolama. Konci su uklonjeni sedmog postoperativnog dana.

Kontrolni radiografski snimak (slika 3), urađen četvrtog meseca posle regenerativne terapije, pokazao je prisustvo koštanih gredica i nešto širih koštanih šupljina na periferiji, dok je u centralnim delovima uočena zona jasno ograničene tamnine neresorbovanog materijala.



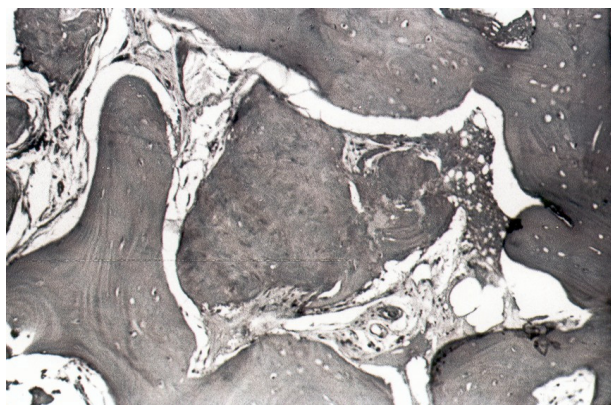
Sl. 3 – Radiografski snimak četiri meseca posle primene materijala

U periodu od 12 meseci bolesnica nije imala subjektivnih tegoba, a lokalni oralni nalaz je bio u fiziološkim granicama. Godinu dana posle vađenja zuba, na mestu regenerativne terapije defekta koštanog tkiva alveole, urađena je standardna radiografska i klinička preimplantološka analiza. Na radiografskom snimku prikazanog slučaja godinu dana posle primenjene regenerativne terapije (slika 4), go-

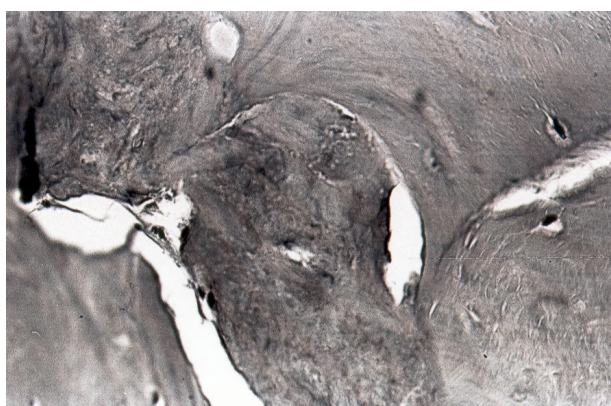


Sl. 4 – Radiografski snimak 12 meseci posle primene materijala

tovo se ne uočava razlika u novostvorenom koštanom tkivu u odnosu na okolnu kost vilice u apikalnoj i vratnoj trećini alveole. Centralno uočena tamnina radiografski ukazuje na postojanje neresorbovanih granula BioOssa. Pre preparacije ležišta za implantat, trepan borerom prečnika 3 mm, uzet je isečak novoformiranog koštanog tkiva za histološku analizu. U isečku se nalazio površinski i centralni deo koštanog tkiva alveolnog grebena. Na poziciji donjeg drugog molara ugrađen je implantat tipa ITI Strauman 4,1 × 10 mm. Urađena je histološka analiza uzorka kosti. Materijal za histološku analizu fiksiran je u 10% pufersanom formaldehidu, dekalcifikovan u 10% mravljoj kiselini i ukalupljen u parafin. Isečci debljine 8 μm bojeni su hematoksilin-eozinom i analizirani optičkim mikroskopom. Uspešnost regenerativne terapije procenjavana je na osnovu sledećih parametara: integracija implantiranog materijala sa okolnom kosti bez interponiranja vezivnog tkiva, pojava novih osifikacionih centara u defektu, procena stepena resorpcije implantiranog materijala i prisustvo ćelija zapaljenjskog infiltrata oko implantiranog materijala. Rezultat histološke analize pokazao je da je, dvanaest meseci posle primene regenerativne terapije, nastali defekt najvećim delom bio ispunjen novoformiranim koštanim tkivom. U centralnom delu defekta bile su prisutne partikule koštanog supstituenta, koje su od okolne kosti bile odvojene visokocelularnim i dobro prokrvljenim mladim vezivnim tkivom bez prisutnih ćelija inflamatornog infiltrata (slika 5). Sa histološkog aspekta, novoformirana kost posedovala je karakteristike zrele lamelarne kosti sa brojnim osteocitima u lakunama kao jedan od bitnih pokazatelja vitaliteta novoformirane kosti i jedan od parametara biokompatibilnosti materijala *in vivo*. Mestimično, uočena je integracija implantiranog materijala sa okolnom kosti bez interponiranja vezivnog tkiva (slika 6).



Sl. 5 – Koštani defekt 12 meseci posle primene materijala. Centralno prisutna neresorbovana partikula ksenolognog materijala, bez prisutnih inflamatornih ćelija, odvojena od okolne kosti vezivnim tkivom (HE, 40×)



Sl. 6 – Koštani defekt 12 meseci posle primene materijala. Zrela lamelarna kost sa osteocitima u lakunama. Mestimično integracija implantiranog materijala sa okolnom kosti (HE, 400×)

Diskusija

Biokompatibilnost i oseokonduktivni efekat deproteinizovane govede kosti (BioOss) i kalcijum-sulfata predstavljaju jedan od bitnih uslova za proliferaciju ćelija i krvnih sudova iz okolnog koštanog tkiva čime, zapravo, i počinje proces regeneracije i remodelacije koštanog tkiva². Međutim, ispitivanja su pokazala da je za dalji proces regeneracije najznačajniji faktor upravo resorpcija materijala postavljenih u koštane defekte i njihova potpuna zamena koštanim tkivom^{10, 11}. Kod prikazanog slučaja, posle četiri meseca, kontrolni radiografski snimak (slika 3) pokazuje očekivani nalaz koštanog tkiva na periferiji, ali i centralno prisutnu zonu jasno ograničene tamnine neresorbovanog materijala. Ovaj nalaz je u saglasnosti sa histološkim i radiografskim analizama kliničkih ispitivanja^{3, 5} koja su pokazala da se BioOss dezintegriše i resorbuje od periferije ka centru alveole, pri čemu je u periodu od 4–9 meseci stvoreno oko 26 do 64% koštanog tkiva. Takođe je poznato da, u pomenutom opservacionom periodu, nije u potpunosti resorbovan, već da 20% uzorka kosti čine granule materijala^{3, 12}. Imajući to u vidu, nešto šire zone koštanih šupljina na periferiji upravo bi mogle da uka-

zuj na prisustvo nemineralizovanog tkiva, bogatog osteoblastima, bez znakova inflamacije, kako su to pokazala ispitivanja drugih autora^{3,12}. Sa druge strane, ispitivanja Al Ruhaimia¹³ pokazala su da se posle primene kalcijum-sulfata početna apozicija kosti uočava već jedanaestog dana nakon hirurške intervencije, dok je njegova potpuna resorpcija sa mesta aplikovanja uočena posle 5–7 nedelja. U tom periodu, ovaj preparat je donor kalcijumovih jona u procesu mineralizacije i remodelacije kosti. Štaviše, pokazano je da je gustina novonastalog koštanog tkiva prilikom nadogradnje alveolnog grebena gotovo 1,5 puta veća posle primene kalcijum-sulfata¹⁴. Posebno interesantnim se čine i rezultati ispitivanja Yoshikawe i sar.⁹ koji su primenili kalcijum-sulfat ne samo pri popunjavanju defekata u kosti nastalih posle apikotomije korenova zuba, već i kao resorptivnu membranu postavljenu po površini defekta, što je prikazano i u našem radu. Imajući sve to u vidu, jasno je da na radiografskom snimku (slika 4), urađenom godinu dana posle primene ovih materijala za regenerativnu terapiju, nema značajne razlike u novostvorenom koštanom tkivu u odnosu na okolnu kost vilice. Pažnju svakako treba obratiti na centralno postavljenu tamninu koja radiografski pre ukazuje na postojanje neresorbovanih granula BioOssa, nego na povećanje gustine kosti favorizovanu primenom kalcijum-sulfata. To potvrđuje i histološki nalaz koštanog tkiva bolesnika godinu dana posle primene BioOssa. Svakako, može se pretpostaviti da je do formiranja nove kosti došlo procesom oseokonducije u kome centralnu ulogu imaju osteoprogenitorne ćelije poreklom iz okolnog periošta i endosta ostvarujući sa implantiranim materijalom visoki stepen intimnog kontakta zahvaljujući poroznoj strukturi BioOssa. Hammerle i sar.¹⁵, ispitujući efekat BioOssa u eksperimentnim uslovima, navode visok procenat kontakta ovog materijala sa koštanim tkivom (85%), bez prisutnog vezivnog tkiva, ali uz primenjenu kolagenu membranu. Isto tako, ispitivanja Schenka² pokazala su da se ovaj materijal, usled povoljnih fizičkih osobina sličnih koštanom tkivu, dezintegriše, resorbuje i zamenjuje novoformiranim koštanim

tkivom u periodu od godinu dana pod uslovom da se materijal prekriva kolagenom membranom. Međutim, kada je u pitanju prikaz naše bolesnice, očigledno je da površinski postavljen kalcijum-sulfat nije u potpunosti ispoljio efekat membrane. Nekoliko je razloga koji objašnjavaju dobijeni rezultat. Naime, kalcijum-sulfat se značajno ranije resorbuje i, sledstveno tome, gubi funkciju membrane¹². Sottosanti¹⁶ navodi da se efekat membrane najbolje ispoljava onda kada materijal prelazi preko ivica defekta za oko 2–3 mm, što nije bio slučaj u ovom radu. Takođe, poznato je da usled visoke vrednosti modula elastičnosti koje poseduje ovaj materijal, nastaju mikropukotine na mestu kontakta materijala i humane kosti što dovodi do urastanja vezivnog tkiva⁶. Ovo može predstavljati problem ako se ima u vidu i usporena resorpcija i dezintegracija materijala u koštanom defektu, što svakako pokazuje BioOss. Carmagnola i sar.³ pokazali su visok procenat vezivnog tkiva (18%) i neresorbovanih granula BioOssa (21%) sedam meseci posle postavljanja u alveole bolesnika. Slične rezultate navode i Artzi i sar.⁴ koji su ukazali da devet meseci posle postavljanja BioOssa u alveole bolesnika čak 30% histološki verifikovanog dela uzorka pripada neresorbovanim granulama, 23% vezivnom tkivu, dok je u 64% uzorka stvoreno koštano tkivo. Štaviše, Hallman i sar.¹⁷, kao i Ewers i sar.¹⁸, navode da se u materijalu za histološku analizu mogu verifikovati granule BioOssa 3–6 godina posle njegove primene.

Zaključak

Kombinovanom primenom deproteizovane govede kosti (BioOss) i kalcijum-sulfata moguće je postići optimalnu visinu i širinu alveolnog grebena. Oba primenjena materijala pokazuju biokompatibilnost i oseokonduktivni efekat, kao i stvaranje zrele lamelarne kosti godinu dana posle njihove primene. U vidu treba imati činjenicu da je resorpcija BioOssa usporena i otežana, dok je kalcijum-sulfat materijal koji ne ispunjava u potpunosti zahteve biološke membrane.

L I T E R A T U R A

1. Sandor GK, Kainulainen VT, Queiroz JO, Carmichael RP, Oikarinen KS. Preservation of ridge dimensions following grafting with coral granules of 48 post-traumatic and post-extraction dento-alveolar defects. *Dent Traumatol* 2003; 19(4): 221–7.
2. Schenk RK. Bone regeneration: biologic basis. In: Buser D, Dablin C, Schenk RK, editors. *Guided bone regeneration in implant dentistry*. Chicago: Quintessence Publishing Co; 1994. p. 49–100.
3. Carmagnola D, Adriaens P, Berglund T. Healing of human extraction sockets filled with Bio-Oss. *Clin Oral Implants Res* 2003; 14(2): 137–43.
4. Artzi Z, Tal H, Dayan D. Porous bovine bone mineral in healing of human extraction sockets. Part 1: histomorphometric evaluations at 9 months. *J Periodontol* 2000; 71(6): 1015–23.
5. Becker W, Clokie C, Sennerby L, Urist MR, Becker BE. Histologic findings after implantation and evaluation of different grafting materials and titanium micro screws into extraction sockets: case reports. *J Periodontol* 1998; 69(4): 414–21.
6. Moore WR, Graves SE, Bain GI. Synthetic bone graft substitutes. *ANZ J Surg* 2001; 71(6): 354–61.
7. Radulović M, Brković B. Clinical use of calcium sulphate in bone regeneration therapy: report of 2 cases. *Serbian Dental J* 2003; 50(1): 24–8. (Serbian)
8. Bier SJ, Sinensky MC. The versatility of calcium sulfate: resolving periodontal challenges. *Compend Contin Educ Dent* 1999; 20(7): 655–61; quiz 662.
9. Yoshikawa G, Murashima Y, Wadachi R, Sawada N, Suda H. Guided bone regeneration (GBR) using membranes and calcium sulphate after apicectomy: a comparative histomorphometrical study. *Int Endod J* 2002; 35(3): 255–63.
10. Schlegel AK, Donath K. BIO-OSS – a resorbable bone substitute? *J Long Term Eff Med Implants* 1998; 8(3-4): 201–9.
11. Hallman M, Cederlund A, Lindskog S, Lundgren S, Sennerby L. A clinical histologic study of bovine hydroxyapatite in combination with autogenous bone and fibrin glue for maxillary sinus floor augmentation. Results after 6 to 8 months of healing. *Clin Oral Implants Res* 2001; 12(2): 135–43.

12. *Vance GS, Greenwell H, Miller RL, Hill M, Johnston H, Scheetz JP.* Comparison of an allograft in an experimental putty carrier and a bovine-derived xenograft used in ridge preservation: a clinical and histologic study in humans. *Int J Oral Maxillofac Implants* 2004; 19(4): 491–7.
13. *al Rubaimi KA.* Effect of calcium sulphate on the rate of osteogenesis in distracted bone. *Int J Oral Maxillofac Surg* 2001; 30(3): 228–33.
14. *De Leonardi D, Pecora GE.* Prospective study on the augmentation of the maxillary sinus with calcium sulfate: histological results. *J Periodontol* 2000; 71(6): 940–7.
15. *Hammerle CH, Chiantella GC, Karring T, Lang NP.* The effect of a deproteinized bovine bone mineral on bone regeneration around titanium dental implants. *Clin Oral Implants Res* 1998; 9(3): 151–62.
16. *Sottosanti J.* Calcium sulfate: a biodegradable and biocompatible barrier for guided tissue regeneration. *Compendium* 1992; 13(3): 226–8, 230, 232–4.
17. *Hallman M, Lundgren S, Sennerby L.* Histologic analysis of clinical biopsies taken 6 months and 3 years after maxillary sinus floor augmentation with 80% bovine hydroxyapatite and 20% autogenous bone mixed with fibrin glue. *Clin Implant Dent Relat Res* 2001; 3(2): 87–96.
18. *Ewers R, Gorivoda W, Schopper C, Moser D, Spassova E.* Histologic findings at augmented bone areas supplied with two different bone substitute materials combined with sinus floor lifting. Report of one case. *Clin Oral Implants Res* 2004; 15(1): 96–100.

Rad je primljen 2. VIII 2005.