

# Anatomske karakteristike palatinalnog kanala prvog maksilarnog molara i njihov značaj za endodontsku preparaciju

DOI: 10.2298/SGS0801043B

## Anatomical features of the palatal root canal in Maxillary first molars and their influence on Endodontic procedure

Katarina Beljić-Ivanović<sup>1</sup>, Vladimir Ivanović<sup>1</sup>Kinika za bolesti zuba, Stomatološki fakultet, Univerzitet u Beogradu  
Dept of Restorative Dentistry and Endodontics, School of dentistry BelgradeORIGINALNI RAD (OR)  
ORIGINAL ARTICLE

### KRATAK SADRŽAJ

**Uvod:** Detaljnijim upoznavanjem sa specijalističkom endodontskom literaturom i bavljenjem komplikovanim endodontskim zahvatima, uočava se da anatomija palatinalnog kanala prvih maksilarnih molara ima značajna odstupanja od opšteprihvaćene jednostavnosti.

**Cilj rada** je bio da se ispituju broj, smer i oblik povijenosti palatinalnog kanala prvih maksilarnih molara, što je sve od velikog značaja za tok i krajnji uspeh endodontske terapije.

**Materijal i metod:** Materijal se sastojao od sto levih i sto desnih humanih ekstrahovanih prvih maksilarnih molara. Preparisan je ekstenzivan pristupni kavitet, a ulazi u kanale su pronađeni pomoću endodontske sonde. U palatinalni kanal je uvođena K-flex turpija n<sup>o</sup> 15 ili 20 do pojave na vrhu korena. Fiksiran zub je radiografisan iz kliničke i aproksimalne projekcije pod jednakim uslovima snimanja i razvijanja. Na 3,5 puta povećanim snimcima određivan je karakter kanala, smer i oblik povijenosti i potvrđivanje broja korenskih kanala.

**Rezultati:** U svakom od 200 ispitivanih prvih maksilarnih molara bio je registrovan samo po jedan kanal. Iz kliničke projekcije bilo je povijeno 60%, a iz aproksimalne projekcije 93,5% ( $p < 0.05$ ). U kliničkoj projekciji od 120 zakrivljenih kanala 66,7% ih je bilo usmereno distalno, a 33,3% mezijalno. Iz aproksimalne projekcije od 187 povijenih kanala 68,4% je bilo usmereno bukalno, a 31,6% palatinalno. Iz kliničke projekcije 49,2% uzoraka je bilo sa krivinom C-oblika,

### SUMMARY

**Introduction:** More detailed acquaintance with specialist endodontic literature and treating complicated endodontic cases have revealed that the palatal root canal in maxillary first molars has different features from generally accepted simplicity.

**Aim:** The aim of this study was to investigate the number, orientation and shape of the curvature of the palatal root canal in maxillary first molars, characteristics that may have great influence on the procedure and outcome of endodontic therapy.

**Materials and methods:** Material consisted of 100 left and 100 right extracted human first maxillary molars. Extended access cavity was prepared, and canal orifices were detected using an endodontic probe. K-flex file n<sup>o</sup> 15 or 20 was then introduced into the palatal root canal until the tip appeared at the apical foramen. The tooth was radiographed from buccal-oral (clinical) and mesial-distal (proximal) aspect under standardized conditions. On magnified images, the number and character of canal, orientation and shape of the curvature were determined.

**Results:** One palatal root canal was found in each of 200 teeth. From the clinical projection, 60% of the palatal canals appeared curved and from the proximal 93.5% ( $p < 0.05$ ). Out of 120 curved canals from the clinical aspect, 66.7% were oriented distally and 33.3% mesially. From the proximal projection, of 187 curved canals 68.4% were oriented buccally, and 31.6% palatally. From the clinical projection, 49.2% were C-shaped,

a 32,5 % sa krivinom J-oblika. Sa krivinom S-oblika bilo je 18,3% kanala, što je statistički značajno najmanje.

**Zaključak:** Prikazani rezultati pokazuju da se u praktičnom radu sa značajnom pouzdanošću mogu predvideti karakter, smer i oblik povijenosti palatinalnih kanala prvih maksilarnih molara u vestibulo-oralnoj dimenziji, nevidljivoj na kliničkoj radiografiji i time obezbedi uspešnija endodonska terapija.

**Gljučne reči:** maksilarni molar, palatinalni kanal, morfologija kanala, preparacija kanala

and 32.5 % with the J-shaped curvature. Only 18.3% of the palatal canals were with the S-shaped curvature ( $p < 0.05$ ).

**Conclusions:** Upon presented results, practitioners may predict with high significance the character, orientation and curvature shape of the palatal root canal in maxillary first molars in the buccal-oral dimension which is not visible on clinical radiographs and, therefore, perform more successful endodontic treatment.

**Keywords:** maxillary molar, morphology, palatal root canal, root canal therapy

## Uvod

Prvi maksilarni molar je najveći zub u gornjoj vilici i sa najkompleksnijom kanalnom anatomijom. U udžbenicima se generalno opisuje kao trokoren zub, sa jednim palatinalnim i dva bukalna korena, najčešće potpuno razdvojena. Palatinalni koren je najduži i najbolje razvijen, okrugao na poprečnom preseku, sa jednim prostranim i pravim kanalom.

Detaljnijim upoznavanjem sa specijalističkim publikacijama i bavljenjem komplikovanijim zahvatima u kliničkom radu jasno se primećuje da kanalna morfologija prvih maksilarnih molara pokazuje značajna odstupanja od udžbeničke jednostavnosti.

O varijacijama palatinalnog korena i kanala ovog zuba postoje najčešće prikazi retkih slučajeva. Christie i sar. 1991. (1) daju retrospektivnu kliničku studiju u periodu od 16 godina o palatinalnim korenovima oba maksilarna molara i njihovom kanalnom sistemu. Ovi autori nalaze dva palatinalna korena u samo dva prva maksilarna molara. Iste godine Wong (2) prikazuje izuzetan klinički slučaj prvog maksilarnog molara sa tri odvojena palatinalna korena, a Jacobsen i Nii, 1994. (3) saopštavaju o pacijentu sa dva odvojena palatinalna korena – mezijalnom i distalnom, kao i o pacijentu sa dva odvojena kanala i dva apeksna foramena u jednom palatinalnom korenu. Al Shalabi i sar. u svojoj studiji iz 2000. godine (4) prikazuju od 82 prva maksilarna molara samo jedan slučaj sa palatinalnim korenom čiji se jedan kanal neposredno pre apeksa deli u dva i završava sa dva odvojena foramena. Međutim, Wasti i sar. 2001. (5) u populaciji južnoazijskih Pakistanaca nalaze čak trećinu palatinalnih kanala prvih gornjih molara sa apeksnim račvanjem i dvostrukim apeksnim foramenom. Maggiore i Kim, 2002. (6) u kliničkom radu tretiraju trokanalni palatinalni koren. Baratto-Filho i sar. (7) iste godine saopštavaju o jednom kliničkom slučaju sa dva palatinalna korena i jednom sa dva kanala u jednom palatinalnom korenu.

Učestalost pojave ovakvih aberacija jasno je definisao Christie opaskom da se nalaz multipnih palatinalnih kanala ili korenova može desiti jednom u tri ili više godina i to u specijalističkoj endodontskoj ordinaciji.

## Introduction

First maxillary molar is the largest tooth in the upper jaw with very complex root canal anatomy. In most textbooks it is described as a tooth with three separated roots, one palatal and two buccal. The palatal root is the largest one, circular in its cross section, with one spacious and straight canal.

More detailed acquaintance with specialist endodontic literature and treatment of complicated clinical cases have revealed that the anatomy of the palatal root canal in maxillary first molar shows different features from generally accepted simplicity.

Seldom are there literature data about anatomical variations of the palatal root and its canal in maxillary first molar teeth, usually as case reports. In a 16-year retrospective clinical study on the palatal root and root canal anatomy in maxillary molars, Christie et al. 1991 (1) reported only two cases with two palatal roots. That same year, Wong (2) published an extreme clinical case of the first maxillary molar with three separated palatal roots. In 1994, Jacobsen and Nii (3) reported on the patient with two separated palatal roots – mesial and distal, as well as on the case with two root canals with separated apical foramina in the same palatal root. Al Shalabi et al. in 2000 (4) presented only one case out of 82 first maxillary molar teeth with palatal root canal that separated in the apical third and terminated with two apical foramina. On the other side, Wasti et al. in 2001 (5) in south Asian Pakistanis found apical doubling of the palatal root canal with two separated foramina in one third of maxillary first molars. Maggiore and Kim reported in 2002 (6) their clinical case about a triple root canal that divided from the middle third of the palatal root. In the same year, Baratto-Filho et al. (7) showed one clinical case with two palatal roots and one case with two canals in the same palatal root of the first maxillary molar.

The frequency of those aberrations was defined by Christie's statement that multiple palatal roots and/or root canals in maxillary first molars could be found only once in three or more years of clinical work in a busy endodontic practice.

Pored objavljenih radova o multipnim palatinalnim kanalima postoji prikaz jednog slučaja Dankner-a i sar. 1990. (8) i dva slučaja DeMoor-a u 2002. godini (9) sa fuzionisanim distobukalnim i palatinalnim kanalom u takozvani C-oblikovani korenski kanal. Ova pojava je inače nalažena i opisivana u distalnom korenu donjih molara.

U anatomiji palatinalnog korena prvog maksilarnog molara postoji određena povijenost, čiji stepen, tip, oblik i pravac pružanja ne mogu uvek da se predvide, a ni da se radiografski ili klinički konstatuju. Wheeler 1974. (10) opisuje palatinalni kanal kao zakrivljen. Pineda i Kuttler, 1972. (11) pokazuju da postoji 81%, dok Bone i Moule, 1986. (12) nalaze čak 85% zakrivljenih palatinalnih kanala iz klinički nevidljive – aproksimalne projekcije snimanja. Mueller, 1936. (13), Sommer i sar. 1966. (14), Weine i sar. 1970. (15) i Tilk i sar. 1979. (16) definišu njegovu povijenost kao pretežno bukalnu.

**Cilj rada** je bio da se na reprezentativnom uzorku prvih maksilarnih molara ispituju broj, smer i oblik povijenosti palatinalnog kanala, karakteristike koje su od izuzetno velikog značaja za tok i krajnji ishod endodontske terapije.

## Materijal i metod

Materijal za ova istraživanja sastojao se od 200 humanih ekstrahovanih prvih maksilarnih molara – sto levih i sto desnih. Osnovni kriterijumi za uzorak su bili da je zub: 1) ekstrahovan od osobe starosti između 20 i 40 godina, 2) imao bar polovinu očuvane krunice i 3) bez znakova patološke resorpcije i fizičkog oštećenja korena.

Posle ekstrakcije zubi su ispirani pod mlazom tekuće vode i zatim očišćeni parodontalnim kiretama i ultrazvučnim aparatom (PiezonMaster 400, EMS, Switzerland) od ostataka mekog tkiva i konkremenata. Svi uzorci su do laboratorijskih istraživanja čuvani u plastičnim kontejnerima sa fiziološkim rastvorom u frizu, na temperaturi ispod  $-7^{\circ}\text{C}$ .

Priprema uzorka počinjala je uklanjanjem karijesa, postojećih ispuna i preparacijom ekstendivnog pristupnog kaviteta. Korišćena su dijamantska i volfram-karbidna okrugla i kruškolika svrdla odgovarajućih dimenzija (Komet, Germany), u visoko-turažnoj mašini sa hlađenjem vodenim sprejom. Ostaci koronarne pulpe su odstranjeni ekskavatorom i ultrazvučnim aparatom. Svaki uzorak je ostavljan 24 sata u rastvoru 4% natrijum-hipohlorita u cilju razlaganja i lakšeg uklanjanja organskog detritusa iz korenskih kanala. Pronalaženje ulaza u korenske kanale obavljeno je endodontskom sondom pod uvećanjem od 3,5 puta. Prohodnost svakog korenskog kanala proverena je kanalskim instrumentom tipa Path-finder (Kerr, Sybron Dental, USA).

Beside reports on multiple palatal root canals, Dankner at al. (8) reported on one and DeMoor (9) on two cases with fused palatal and disto-buccal roots and canals in one so called C-shaped root canal. This phenomenon has been found and described in distal roots of mandibular molars.

In the anatomy of the palatal root canal of maxillary first molars, there is certain curvature whose degree, shape, and orientation could be neither seen on a radiograph, nor detected clinically, and therefore hard to be predicted by a practitioner. Endodontic literature gives some information on this issue. Wheeler in 1974 (10) described the palatal root canal as curved. Pineda and Kuttler (11) showed 81% of the palatal root canals were curved from the proximal aspect, invisible on a radiograph, and therefore impossible to be identified in clinical practice. Bone and Moule (12) found that 85% palatal root canals appeared curved on radiographs taken from the proximal aspect. Mueller (13), Sommer at al. (14), Weine at al. (15) and Tilk at al. (16) have defined the curvature of the palatal root canal in maxillary first molars as predominantly buccally oriented.

**The aim** of this study was to investigate the number, orientation and shape of the curvature of the palatal root canal in maxillary first molars, characteristics that are of significant influence on endodontic procedure and final outcome of the root canal therapy.

## Materials and methods

Material for this investigation consisted of 200 extracted human first maxillary molars – 100 left and 100 right. Basic inclusion criteria were that the tooth: 1) was extracted from an individual 20 to 40 years old, 2) had at least half of its crown preserved, and 3) was without any signs of pathological resorption and physical destruction of the roots.

Following extraction, the teeth were rinsed under a tap water and cleaned using periodontal curettes and an ultrasonic device (PiezonMaster 400, EMS, Switzerland). All specimens were stored in saline solution at temperature below  $-7^{\circ}\text{C}$ .

All carious tissue and restorations were removed. Extensive access cavity was prepared using high speed diamond and carbide round and peer-shape burs (Komet, Germany) with water spray cooling. Remnants of the pulp tissue were removed with excavators and ultrasonic tips. All specimens were stored in 4% sodium hypochlorite solution for 24 h to dissolve pulp tissue and, thus, enhance its evacuation from the root canal. The canal orifice was located using an endodontic probe under 3.5x magnification loupe. Negotiation and exploration of the root canal was performed with a hand instrument, Path-finder (Kerr, Sybron Dental, USA).

Dalji laboratorijski postupak obuhvatio je pripremu uzorka za serijsko radiografisanje korenova. Za svaki pojedinačni zub napravljena su dva ležišta u otisnoj masi Zetaplus (Zhermack, Italy): 1. za kliničku (vestibulo-oralnu) i 2. aproksimalnu (mezio-distalnu) projekciju snimanja. Za fiskiranje u prvom ležištu zub je rotiran oko svoje aksijalne ose i pod kontrolom oka dovodjen u poziciju da mu je mezio-distalna ravan paralelna horizontalnoj ravni, u kojoj je bio i film. U drugo ležište zub je fiksiran istim postupkom rotacije pod kontrolom oka, ali tako da mu je vestibulo-oralna ravan bila paralelna horizontalnoj ravni, odnosno filmu. U palatinalni kanal je zatim uvođena K-flex turpija ISO n<sup>o</sup> 15 ili 20 (Dentsply/Maillefer, Switzerland) do pojave na vrhu korena i zub je radiografisan iz dve projekcije: a) vestibulo-oralne (VO), koja je odgovarala kliničkoj (K) radiografiji, i b) mezio-distalne (MD), tj. aproksimalne (A). Uslovi radiografisanja su bili standardizovani za sve uzorke zuba:

- rendgen dental aparat Dens-O-mat - 65 kVp; 7,5 mA (Gendex, Dental Systems, Italy)
- udaljenost vrha tubusa od uzorka 7 cm, ekspozicija jedna sekunda, centralni zrak upravan na horizontalnu ravan filma
- rendgen film tipa Kodak-ultraspeed, Super Poly-Soft (Kodak, USA)
- razvijanje u automatizovanom aparatu tipa Durr-Dental, XR 24-II (Austria).

Svaki radiografski snimak je detaljno pregledan i analiziran pod uvećanjem video-projektora od 3,5 puta. Prvo je registrovan broj kanala uz pažljivo pretraživanje postojanja eventualno dodatnog kanala. Karakter kanala je definisan na osnovu činjenice da li je on bio prav ili povijen. Smer povijenosti je definisan na osnovu usmerenja zakrivljenosti kanala iz dve projekcije snimanja. U kliničkoj projekciji usmerenost je mogla da bude mezijalno ili distalno, a iz aproksimalne projekcije smer je definisan kao bukalan ili palatinalan. Oblik krivine je definisan prema sličnosti sa latiničnim slovima. C – oblik označava ravnomeran tok krivine duž celog kanala, J – oblik predstavlja zakrivljenost u apeksnom delu kanala, i S – oblik označava dvosturku krivinu.

Statistička analiza je sprovedena izračunavanjem srednjih vrednosti, varijanse i standardne devijacije, verovatnoće pojave pojedinih parametara, kao i mere uzajamne zavisnosti putem određivanja stepena korelacije. Vrednovanje razlika njihovih verovatnoća dobijena je primenom t-testa. Za nivo pouzdanosti uzeta je verovatnoća procene od  $p < 0,05$ .

Anatomical features of the palatal root canal were determined radiographically preparing tooth samples for series of x-rays. For each tooth, two molds were made in the impression paste Zetaplus (Zhermack, Italy): the first, for clinical (buccal-oral), and the second for proximal (mesial-distal) projection. The tooth was rotated along its axis and under eye control brought into the position and embedded in the first mold when its mesio-distal plane was parallel to the horizontal plane of the radiograph. In the second mold, the tooth was embedded using the same procedure, but with its buccal-oral plane parallel to the horizontal plane of the radiograph. A K-flex file n<sup>o</sup> 15 or 20 (Dentsply/Maillefer, Switzerland) was, then, introduced into the palatal root canal until the tip of the file appeared at the apical foramen and x-rays of the tooth were made from two projections: a) buccal-oral (BO) which corresponds to the clinical radiography (K), and b) mesial-distal (MD) or proximal (A). All x-rays were done under the same conditions:

- dental x-ray device Dens-O-mat - 65 kVp; 7,5 mA (Gendex, Dental Systems, Italy)
- the distance from the tip of the x-ray tube to the tooth sample was 7 cm, exposition time 1 s, central beam perpendicular to the plane of x-ray film
- x-ray film Kodak-ultraspeed, Super Poly-Soft (Kodak, USA)
- processing in automated system (Durr-Dental, XR 24-II, Austria)

Each radiograph from both projections was thoroughly examined and analyzed under 3.5x magnification using a video-projector. The number of canals was primarily established, searching for possible additional canal(s). The character of the canal was defined considering if the canal was straight or curved with respect to the projection. Curvature orientation was defined with respect to the projection: from the clinical aspect as mesial or distal, and from the proximal aspect as buccal or palatal. Curvature shape was defined according to the similarity with Latin letters: C-shape when an even curvature was seen along the entire length of the canal, J-shape if there was a curvature in the apical portion of the canal, and S-shape for a double curvature along the canal.

Statistical analysis included computing mean values, variance and standard deviations, probability for different parameters, and measures of mutual relations determined by a degree of correlation. Difference of probability for examined parameters was determined using t-test, at 95% significance level.

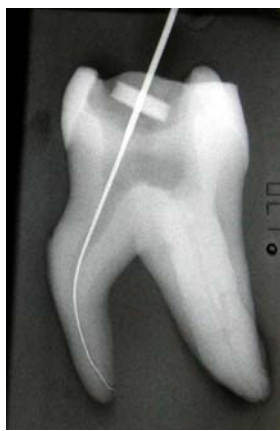## Rezultati

Preliminarnom analizom rezultata dokazano je da razlika između parametara za kanale leve i desne strane nije bila signifikantna na usvojenom nivou poizdanosti. Zbog toga je uradjeno objedinjavanje uzorka leve i desne strane vilice i svi rezultati proizilaze od ukupno 200 palatinalnih korenova gornjih prvih maksilarnih molara.

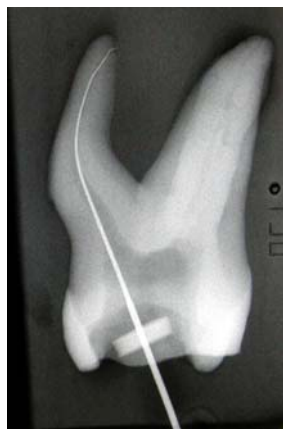Broj kanala U celokupnom uzorku od 200 prvih gronjih molara, u palatinalnom korenu nađen je samo jedan kanal.

Karakter kanala / Character of the canal	K		A	
	Broj (N)	%	Broj (N)	%
Pravi / Straight	80	40,0	13	6,5
Povijeni / Curved	120	60,0	187	93,5

Karakter kanala: Na tabeli 1 prikazana je raspodela karaktera kanala palatinalnog korena kada se posmatra iz vestibulo-oralne, tj. kliničke (K) i mezio-distalne, odn. aproksimalne (A) projekcije. Iz K-projekcije 120 palatinalnih kanala, ili 60% ih je bilo povijeno, a iz A-projekcije bilo je povijeno 187 kanala, ili 93,5%. Statistička analiza je dokazala da postoji značajna razlika između podataka dobijenih kliničkom i aproksimalnom projekcijom.



K



A

## Results

Preliminary analysis of the results proved that there was no statistical difference between parameters for the root canals from the left and the right side. Therefore, teeth from both sides of the jaw were pooled together and results were achieved from the total number of 200 palatal root canals of maxillary first molars.

Number of canals: In all 200 maxillary first molars, one root canal was found in the palatal root of each tooth.

**Tabela 1.** Raspodela karaktera kanala palatinalnog korena za kliničku (K) i aproksimalnu (A) projekciju.

**Table 1.** Distribution of the character of the palatal root canal from clinical (K) and proximal (A) projection.

Character of the canal: Table 1 presents the distribution of characters of the palatal root canals with respect to the aspect of the radiograph. From the clinical (K) projection, of total 200 palatal canals, 120 (60%) were curved, and from the proximal (A) projection, 187 (93.5%) were curved. Statistical analysis proved significant difference between values for clinical and proximal projection.

**Slika 1.** Izgled palatinalnog kanala istog desnog maksilarnog molara: iz kliničke (K) projekcije - prav; iz aproksimalne (A) projekcije - izrazita bukalna povijenost.

**Figure 1.** Appearance of the palatal root canal of the same right maxillary molar: from the clinical (K) projection - straight; from the proximal (A) projection - distinctive buccal curvature.

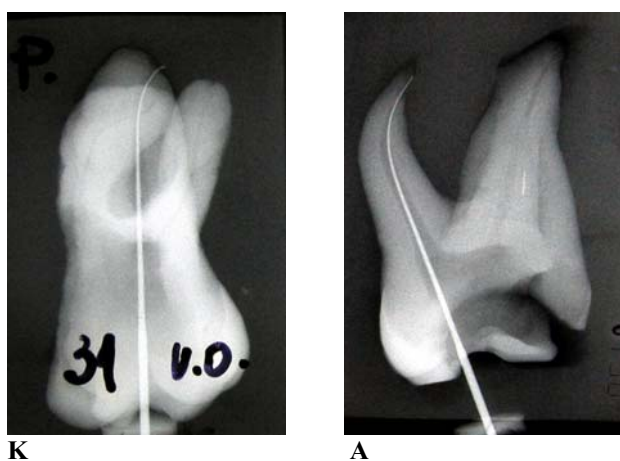
**Tabela 2.** Raspodela smer povijenosti kanala palatinalnog korena u odnosu na kliničku (K) i aproksimalnu(A) projekciju.

**Table 2.** Distribution of the curvature orientation of the palatal root canal from clinical (K) and proximal (A) projection.

Smer povijanja / Curvature orientation	K		Smer povijanja / Curvature orientation	A	
	Broj (N)	%		Broj (N)	%
Mezijalno / Mesial	40	33.3	<b>Palatinalno / Palatal</b>	59	31.6
Distalno / Distal	<b>80</b>	<b>66.7</b>	<b>Bukalno / Buccal</b>	<b>128</b>	<b>68.4</b>
UKUPNO / TOTAL	120	100.0	UKUPNO / TOTAL	187	100.0

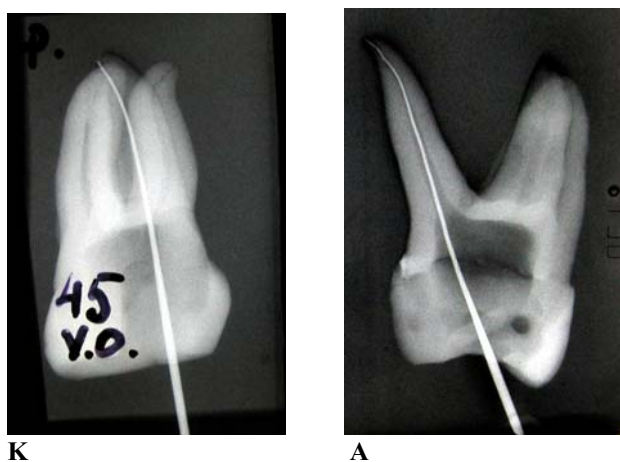
Smer povijenosti: Na tabeli 2 prikazani su rezultati analize smera povijanja kanala u odnosu na projekciju snimanja. U kliničkoj projekciji od 120 zakrivljenih palatinalnih kanala 80, tj. 66,7% ih je bilo usmereno distalno, a 40, odn. 33,3% ka mezijalno. U aproksimalnoj projekciji od 187 povijenih palatinalnih kanala 128, ili 68,4% je bilo usmereno bukalno, a 59, odn. 31,6% palatinalno. t-test je dokazao da je najveća verovatnoća smera povijanja za kliničku projekciju prema distalno, a za aproksimalnu prema bukalno.

Curvature orientation: Table 2 presents the distribution of the curvature orientation in regard to the radiograph projection. Of 120 curved root canals from the clinical projection, 80 (66.7%) were oriented distally and 40 (33.3%) mesially. From the proximal projection, of 187 curved canals in total, 128 (68.4%) were oriented buccally and 59 (31.6%) palatally. T-test proved that distal and buccal orientation of the palatal root canal was predominant and significantly more frequent than mesial and palatal, respectively.



**Slika 2.** Smer povijenosti istog palatinalnog kanala levog gornjeg molara: iz kliničke (K) projekcije - prema distalno; iz aproksimalne (A) projekcije - prema bukalno.

**Figure 2.** Curvature orientation of the same palatal canal in a left upper molar: from the clinical (K) projection - distal; from the proximal (A) projection - buccal orientation.



**Slika 3.** Redi smer povijenosti palatinalnog kanala kod prvog levog gornjeg molara: iz kliničke (K) projekcije - prema mezijalno; iz aproksimalne (A) projekcije - prema palatinalno.

**Figure 3.** Seldom curvature of the palatal root canal in the first left maxillary molar: from the clinical (K) aspect - mesial; from the proximal (A) aspect - palatal.

**Tabela 3.** Raspodela oblika povijenosti kanala palatinalnog korena za kliničku (K) i aproksimalnu (A) projekciju.

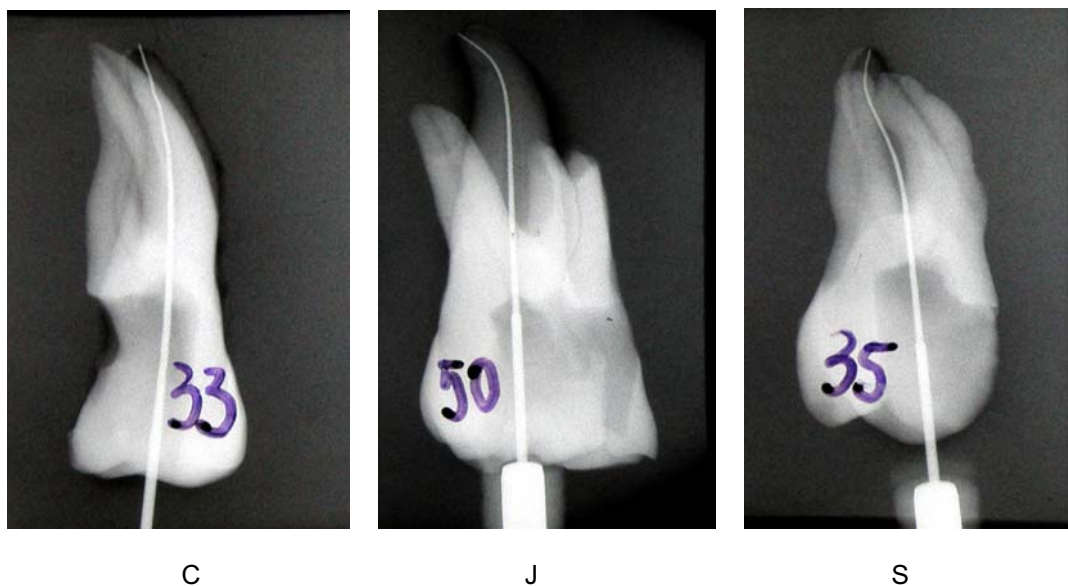
**Table 3.** Distribution of the curvature shape of the palatal root canal from clinical (K) and proximal (A) projection.

Oblik krivine / Curvature shape	K		A	
	Broj (N)	%	Broj (N)	%
C	59	49.2	169	90.4
J	39	32.5	7	3.7
S	22	18.3	11	5.9
UKUPNO / TOTAL	120	100.0	187	100.0

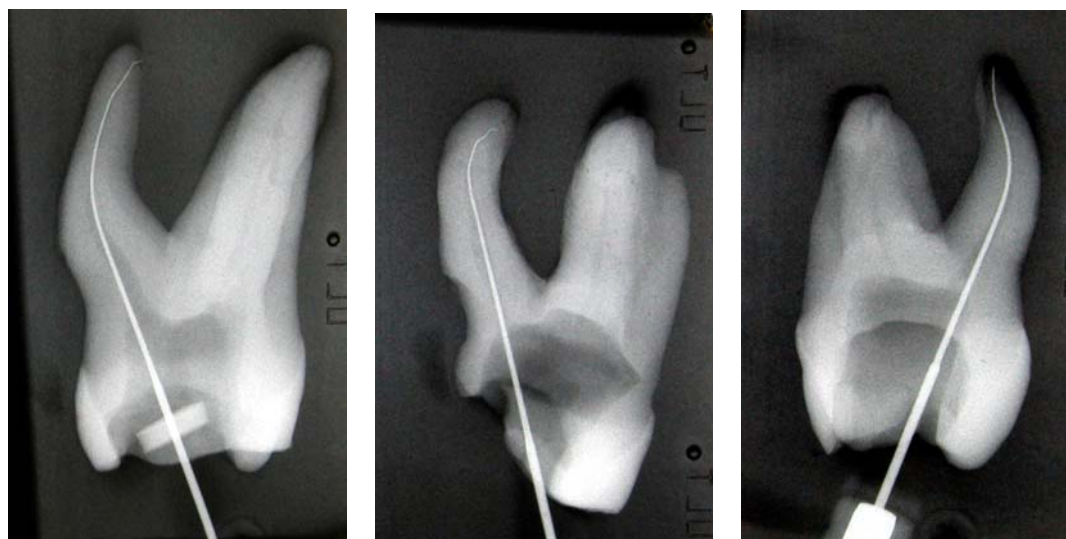
**Oblik krivine:** Raspodela oblika povijenosti kanala palatinalnog korena u odnosu na projekciju radiografskog snimanja prikazana je na tabeli 3. Iz kliničke projekcije 49,2% uzoraka je bilo sa krivinom C-oblika, 32,5 % sa J-oblikom i 18,3% sa krivinom S-oblika. Primenom t-testa dokazano je da nema statistički značajne razlike između verovatnoće za pojavu C i J oblika krivine. Isti test je pokazao značajno manju verovatnoću pojave krivine S oblika u poređenju sa druga dva oblika ( $p < 0,05$ ).

**Curvature shape:** The distribution of the curvature shape of the palatal root canal with respect to the x-ray projection is presented in Table 3. From the clinical aspect, 49.2% of canals were with the C-shaped curvature, 32.5% with the J-shaped, and with the S-shapes curvatures there was 18.3% of canals. There was no statistically significant difference between the prevalence of C and J-shaped canals, whilst significantly least number of curvatures were S-shaped ( $p < 0.05$ ).

K



A



**Slika 4.** Tri tipa krivine palatinalnog kanala prvog maksilarnog molara iz kliničke (K) i aproksimalne (A) projekcije snimanja; C – tip, J – tip i S – tip.

**Figure 4.** Three types of the palatal root canal curvature in a first maxillary molar from the clinical (K) and proximal (A) projection; C – type, J – type, and S – type.

U aproksimalnoj projekciji nađeno je 90,4% uzoraka sa C-oblikom krivine, 3,7% sa J-oblikom i 5,9% sa krivinom S-oblika. t-test je pokazao da je u palatinalnom korenu iz aproksimalne projekcije bila visoko značajna verovatnoća za pojavu kanala sa krivinom oblika slova C ( $p < 0,005$ ). Pojava krivine J i S oblika je bila mala i pripada redu retkih događaja. Između podataka za kliničku i aproksimalnu projekciju nije bilo korelacije.

## Diskusija

Rezultati ovog rada su pokazali da u palatinalnom korenu prvog maksilarnog molara u svakom od 200 ispitivanih zuba postoji samo po jedan kanal. Mnogi drugi autori takođe navode da je jedan kanal u palatinalnom korenu apsolutno najčešći nalaz i skoro pravilo u morfologiji (4, 5, 17, 18), a isto je napisano u svetskim i domaćim endodontskim udžbenicima (10, 14, 19, 20, 21, 22). U obimnoj literaturi o kanalnoj anatomiji prvih maksilarnih molara postoji nekoliko prikaza slučajeva koji iznose raritete višestrukih palatinalnih kanala (2, 3, 5, 6, 9, 23). Svi autori ovih prikaza ističu da se pojava dva ili više palatinalnih kanala u prvom maksilarnom molaru može zabeležiti jednom u tri, ili čak u 15 godina kliničke endodontske prakse.

Rezultati o karakteru palatinalnog kanala pokazali su statistički značajnu razliku između kliničke i aproksimalne projekcije radiografisanja. Konkretno, na Tabeli 1 se vidi da je iz kliničke projekcije konstatovano 60% povijenih kanala, a iz aproksimalne projekcije čak 93,5%. Ovaj nalaz ima direktan odraz na tok i ishod instrumentacije, jer praktičar obično nije dovoljno svestan o klinički nevidljivoj povijenosti kanala, a potvrđuju ga i literaturni podaci drugih autora. Pored opisnih zapažanja Hess-a 1925. (24) i Wheeler-a 1974. (10) da je palatinalni kanal zakrivljen, a ne prav, Pineda i Kuttler, 1972. godine (11) pokazuju da se u aproksimalnoj projekciji konstatuje 81% zakrivljenih palatinalnih kanala. Kao zaključak može da posluži Oswald-ova konstatacija iz 1979. (1) da palatinalni kanal na kliničkoj radiografiji izgleda najčešće savršeno prav, ali da je njihova zakrivljenost iz aproksimalne projekcije toliko uobičajena da je treba smatrati uvek prisutnom dok se ne dokaže suprotno. Navedeni rezultati ovog istraživanja su od izuzetnog praktičnog značaja za uspešnu i predvidivu preparaciju kanala korena sa odrazom na krajnji ishod endodontske terapije.

Tabela 2 jasno pokazuje, a t-test je dokazao da je na usvojenom nivou pouzdanosti značajno najveća verovatnoća smera povijanja palatinalnog kanala distalno, za kliničku, a bukalno za aproksimalnu projekciju.

From the proximal aspect, 90.4% of canals had the C-shaped curvature, 3.7% J-shaped, and 5.9% S-shaped one. T-test proved that, from the proximal aspect, palatal root canals were most frequently with the C-shaped curvature, which was highly statistically significant ( $p < 0.005$ ). The incidence of the J and S-shaped curvature was very low and belonged to the group of rare events. There was no correlation between the values for clinical and proximal projections.

## Diskussion

The results of this study showed there was only one palatal root canal in each of 200 examined maxillary first molars. Numerous authors have also suggested that one canal in the palatal root was absolutely the most frequent finding and regular anatomy of the first maxillary molar tooth (4, 5, 17, 18). The same statement is in endodontic text-books world wide (10, 14, 19, 20, 21, 22). In wide literature review on the root canal anatomy of the first maxillary molars, there are a few articles that report very rare cases of multiple palatal canals (2, 3, 5, 6, 9, 23). All authors emphasize that the incidence of two or more palatal root canals in maxillary first molar teeth could be recorded once in three, or even 15 years in clinical endodontic practice.

The results on the character of the palatal root canal showed a statistically significant difference in its appearance between clinical and proximal x-ray projections. From Table 1, it was clear that, from the clinical aspect, only 60% was curved, whilst from the proximal aspect 93.5% of the palatal root canals appeared curved. This finding has a direct impact on the endodontic instrumentation and treatment outcome, since a practitioner is usually not aware of the canal curvature which is invisible on a radiograph. This fact is supported by other authors' findings, like Hess in 1925 (24), and Wheeler in 1974 (10), as well as by Pineda and Kuttler in 1972 (11) who reported that 81% of the palatal root canals appeared to be curved on proximal radiographs. The statement of Oswald in 1979 (1) could be implemented as a conclusion that the palatal root canals in most cases appeared to be perfectly straight on the clinical radiograph, but their curvature from the proximal aspect was so frequent and usual that should be considered as always present until opposite is proved. The results of this study are of great practical importance for successful and predictable root canal preparation with the strong impact on the final outcome of endodontic therapy.

It is clear from Table 2 that, on clinical radiograph, two thirds (66.6%) of the palatal root canals appeared with distal orientation and only one third (33.3%) was oriented mesially.



Konkretno, na kliničkoj projekciji bio je dvostruko veći broj kanala povijenih distalno (80) nego mezijalno (40), a na aproksimalnoj projekciji snimanja više nego dve trećine kanala bilo je orijentisano bukalno (128), a manje od jedne trećine palatinalno (59). Ovu konstataciju potvrđuju istaknuti autori iz domena endodontologije, s varijacijama u procentualnoj zastupljenosti od 31 do 65% (15, 16, 20, 22). Bone i Moule (12) nalaze čak 85% palatinalnih kanala sa bukalnom, a samo 2% sa palatinalno orijentisanom krivinom. Koje su kliničke implikacije dobijenih rezultata u praktičnom endodonskom radu? Sa retroalveolarne radiografije iz klinički vidljive projekcije smer povijenosti je očigledan, a stomatolog može lako i sigurno da orijentiše i pripremi kanalni instrument prezakrivljenjem prema distalno ili mezijalno. Nasprot ovome praktičar obično nije dovoljno svestan o klinički nevidljivoj povijenosti kanala u vestibulo-oralnoj dimenziji. Utoliko je veći i važniji praktični značaj predviđanja smera povijenosti kanala u toj dimenziji zasnovan na prikazanom proučavanju velikog broja aproksimalnih, tj. mezio-distalnih projekcija ekstrahovanih zuba. Rezultati ovog rada prvo nedvosmisleno pokazuju da za uspešnu instrumentaciju palatinalnog kanala prvog maksilarnog molara kanalni instrument treba prethodno zakriviti, što je uslovljeno klinički nevidljivom povijenošću u VO dimenziji (94%, Tab.1). Drugo, praktičar sa značajnom sigurnošću može predvideti da će u dve trećine slučajeva (Tab. 2) prethodno zakrivljen instrument orijentisan prema bukalno neometano i lako moći da unese do kraja radne dužine kanala. Ukoliko je aplikacija instrumenta s bukalnom orijentacijom otežana ili onemogućena, jasno je da je pred kliničarem kanal sa palatinalnom orijentacijom krivine. Instrumentu treba samo preusmeriti zakrivljenje jednostavnom rotacijom za oko  $180^{\circ}$ , posle čega je njegovo unošenje do određene radne dužine kanala lako i bezbedno.

Rezultati proučavanja oblika krivine palatinalnih kanala prvih maksilarnih molara (Tabela 3) pokazali su da je iz kliničke projekcije snimanja skoro polovina bila sa C-oblikom (49,2%), oko jedne trećine sa J-oblikom (32,5%) i samo 18,3% sa S-oblikom, odn. sa dvostrukom povijenošću. Razlika između verovatnoća za pojavu C i J oblika nije statistički signifikantna i na kliničkoj radiografiji krivine palatinalnog kanala sa C i J oblikom javljaju se sa sličnom učestalošću. Krivina oblika S javlja se sa statistički značajno manjom verovatnoćom od prethodne dve. Na osnovu retroalveolarnog snimka i poznavajući rezultate ovog rada praktičar pouzdano može da pripremi i preoblikuje instrument prema kanalu za njegovu uspešnu i kompletnu preparaciju.

From the proximal projection, buccal orientation (68.4%) was with significantly higher incidence than palatal (31.6%). T-test proved significant difference. This finding is supported by several prominent authors from the field of endodontology, with values that vary from 31% to 65% (15, 16, 20, 22). Bone and Moule (12) reported 85% of palatal root canals with buccal orientation and only 2% with palatally oriented curvatures. What are the implications of those results in clinical endodontics? On retroalveolar radiographs, available and clearly visible in clinical conditions, the orientation of the root canal curvature is obvious.

Therefore, a practitioner may prepare an instrument precurving it distally or mesially with high certainty and confidence but, on the other hand, one is not aware of the root canal curvature in the buccal-oral dimension, which is absolutely invisible on retroalveolar radiographs. Due to this fact, the results of this study are more valuable and with great practical impact in predicting curvature orientation of the palatal root canal in maxillary first molars. They are based on the study of great number of proximal x-rays, revealing clinically invisible curvature in the buccal-oral dimension in 94% of samples (Table 1). First, those results undoubtedly showed that canal instruments should be precurved for successful preparation of the palatal root canal. Second, a practitioner can predict with high certainty that a precurved canal instrument oriented buccally could be placed easy and safe to the full working length in two thirds the palatal root canals. If there are difficulties and/or interference to introduce the buccally precurved instrument, it is clear that there is a palatally oriented root canal. In that case, the practitioner should only re-orient the precurved canal instrument palatally by simple rotation of the instrument for about  $180^{\circ}$  which would make placing of the canal instrument to the full working length easy and safe.

The results on the curvature shape (Table 3) showed that, from the clinical projection, half of the palatal root canals (49.2%) of maxillary first molars were C-shaped, one third (32.5%) with the J-shaped curvature, and about 18% with the S-shaped curvature. On retroalveolar x-rays, there was no statistically significant difference between the incidence of C and J-shaped canals. S-shaped palatal canals appeared with significantly lower incidence than other two. Thus, upon clinical x-ray and bearing in mind those results, the dental practitioner can reshape the canal instrument with absolute certainty for complete and successful preparation.

Drugi deo Tabele 3 pokazuje da je iz aproksimalne projekcije 90,4% kanala bilo C-oblika, samo 3,7% kanala J-oblika, a 5,9% sa kanalom S-oblika. Očigledno da je u klinički nevidljivoj VO dimenziji palatinalni kanal imao C-krivinu kao apsolutno najčešći oblik povijenosti, na visokom nivou pouzdanosti ( $p < 0,005$ ). Verovatnoća pojave krivine oblika slova J i S iz aproksimalne projekcije je bila mala i pripada redu retkih događaja.

U dostupnoj literaturi nisu nađeni radovi koji daju podatke o zastupljenosti tipova krivine palatinalnog kanala gornjih maksilarnih molara.

Primena neparametarske korelacije između podataka za kliničku i aproksimalnu projekciju pokazala je da ona nije signifikantna na usvojenom nivou pouzdanosti. Ovo praktično znači da se na osnovu kliničke radiografije prvog maksilarnog molara ne može predvideti oblik krivine palatinalnog kanala u vestibulo-oralnoj ravni. Utoliko je ovaj rad od još većeg značaja za endodontsku praksu, jer na osnovu prikazanih rezultata stomatolog sa visokom pouzdanošću zna da je zakrivljenost palatinalnog kanala u vestibulo-oralnoj dimenziji oblika slova C (preko 90%). Sa ovim saznanjem i uz činjenicu da je povijenost krivine C-tipa ravnomerna i blaga, praktičaru je omogućen predvidiv i pouzdan uspeh preparacije palatinalnog kanala prvog maksilarnog molara.

## Zaključak

Na osnovu postavljenih ciljeva i dobijenih rezultata istraživanja ovog rada mogu se izvesti sledeći zaključci:

- Nije bilo razlike u anatomskim karakteristikama palatinalnog kanala prvih maksilarnih molara između leve i desne strane vilice.

- U palatinalnom korenu 200 prvih maksilarnih molara bio je konstatovan samo jedan kanal.

- U 60% slučajeva palatinalni kanali su iz kliničke projekcije izgledali povijeni, a iz aproksimalne projekcije 94% kanala su pokazali povijenost.

- Od 120 kanala povijenih u kliničkoj projekciji dve trećine je bilo orijentisano distalno, a preostala trećina mezijalno. Od 187 kanala koji su pokazali povijenost u klinički nevidljivoj aproksimalnoj projekciji preko dve trećine je bilo orijentisano bukalno, a nešto manje od jedne trećine palatinalno.

- Oblik krivine palatinalnih kanala na kliničkoj radiografiji je najčešće bio oblika slova C i J, a značajno ređe sa dvostrukom krivinom tipa S. Iz aproksimalne projekcije, koja nije vidljiva u praksi, preko 90% kanala imalo je C-tip krivine, a samo mali broj ih je bio sa J i S tipom zakrivljenosti.

- Prikazani rezultati omogućavaju stomatolozima da u praktičnom radu mogu predvideti sa visokim stepenom pouzdanosti zastupljenost, smer i oblik povijenosti palatinalnih kanala prvih maksilarnih molara u vestibulo-oralnoj dimenziji, koju nije moguće videti na kliničkoj radiografiji i time obezbede uspešnu endodontsku terapiju.

In Table 3, it is also presented that from the proximal projection over 90% of the palatal root canals in maxillary first molars were C-shaped. Only 3.7% were with the J-shaped and 5.9% with the S-shaped curvature. It is obvious that in the buccal-oral dimension, which is clinically invisible for the practitioner, C-shape was absolutely the most frequent curvature with high statistical significance ( $p < 0.005$ ). The incidence of J and S-shaped curvatures was very low and statistically belonged to the group of rare events.

Available literature did not give information on this particular issue.

When nonparametric correlation analysis was applied between the values for clinical and proximal projections, no statistically significant correlation was found between the two groups. Applied in clinical conditions, this means it is not possible to predict the curvature shape of the palatal root canal of the maxillary first molar in its buccal-oral dimension (proximal plane) based on retroalveolar x-rays. Therefore, greater is the importance of this study since dental practitioners know with high certainty that the curvature shape of the palatal root canal in proximal dimension is C-shaped, which is fortunately mild and even from the orifice to the apex. All these facts enhance predictable and safe endodontic treatment of the palatal root canal in maxillary first molars.

## Conclusions

Based on the results of this study, the following conclusions could be brought:

- There was no difference in the anatomical features of the palatal root canals between left and right maxillary first molars.

- Only one palatal root canal was found in each of 200 examined first maxillary molars.

- On clinical retroalveolar x-rays, 60% of palatal root canals appeared curved and from the proximal, clinically invisible projection, 94% appeared curved.

- Out of 120 palatal canals that appeared curved in clinical projection, two thirds were oriented distally and one third mesially. Out of 187 curved canals in proximal projection, over two thirds were oriented buccally and less than one third palatally.

- On retroalveolar x-rays, the curvature of the palatal root canals appeared most frequently as C and J-shaped and significantly less as S-shaped. From the proximal projection, not visible in practice, over 90% appeared with the C-shaped curvature and about 4% and 6% were with the J and S-shaped curvatures, respectively.

- All presented results enable dental practitioners to predict with high certainty and confidence the incidence, orientation and shape of the curvature of the palatal root canals in maxillary first molars in the buccal-oral dimension, which is impossible to be seen on the clinical retroalveolar radiographs, and thus enhance successful endodontic therapy.

## Literatura / References

- 1) *Christie WH, Peikoff Md, Fogel HM.* Maxillary molars with two palatal roots: A retrospective clinical study. *J Endod.* 1991; 17: 80-5.
- 2) *Wong M.* Maxillary first molar with three palatal canals. *J Endod.* 1991; 17: 298-9.
- 3) *Jacobsen EL, Nii C.* Unusual palatal root canal morphology in maxillary molars. *Endod Dent Traum.* 1994; 10: 19-22.
- 4) *Al Shalabi RM, Omer OE, Glennon J, Jennings M, Claffey NM.* Root canal anatomy of maxillary first and second molars. *Int Endod J.* 2000; 33: 405-14.
- 5) *Wasti F, Shearer AC, Wilson NH.* Root canal systems of the mandibular and maxillary first permanent molar teeth of South Asian Pakistanis. *Int Endod J.* 1999; 32: 34-9.
- 6) *Maggiore F, Jou YT, Kim S.* A six-canal maxillary first molar: case report. *Int Endod J.* 2002; 35: 486-91.
- 7) *Baratto-Filho F, Fariniuk LF, Ferreira EL, Pecora JD, Cruz-Filho AM, Sousa-Neto MD.* Clinical and microscopic study of maxillary molars with two palatal roots. *Int Endod J.* 2002; 35: 796-801.
- 8) *Dankner E, Friedman S, Stabholtz A.* Bilateral C shape configuration in maxillary first molars. *J Endod.* 1990; 16: 601-3.
- 9) *De Moor RJ.* C-shaped root canal configuration in maxillary first molars. *Int Endod J.* 2002; 35: 200-8.
- 10) *Wheeler RC.* Dental anatomy, physiology and occlusion. Philadelphia: WB Saunders Company, 1974: 243-4.
- 11) *Pineda F, Kuttler Y.* Mesiodistal and buccolingual roentgenographic investigation of 7275 root canals. *Oral Surg Oral Med Oral Pathol Oral Radiol.* 1972; 33: 101-10.
- 12) *Bone J, Moule AJ.* The nature of curvature of palatal canals in maxillary molar teeth. *Int Endod J.* 1986; 19: 178-86.
- 13) *Mueller AH.* Morphology of root canals. *J Am Dent Assoc.* 1936; 23: 1698-706.
- 14) *Sommer RF, Ostrander FD, Crowley MC.* Clinical Endodontics. Philadelphia: WB Saunders Company, 1966: 26-7.
- 15) *Weine FS, Heley HJ, Gerstein H, Evanson L.* Precurved files and incremental instrumentation for root canal enlargement. *J Canad Dent Assoc.* 1970; 36: 155-7.
- 16) *Tilk MA, Lommel TJ, Gerstein H.* A study of mandibular and maxillary root double widths tooth determine dowel size. *J Endod.* 1979; 5: 79-82.
- 17) *Neaverth JE, Kotler ML, Kaltenbach FR.* Clinical investigation (in vivo) of endodontically treated maxillary first molars. *J Endod.* 1987; 13: 506-12.
- 18) *Ng Y-L, Aung TH, Alavi A, Gulabivala K.* Root and canal morphology of Burmese maxillary molars. *Int Endod J.* 2001; 34: 620-30.
- 19) *Cohen S, Burns RC.* Pathways of the Pulp. St Louis: Mosby Inc, 2002.
- 20) *Ingle JJ, Bakland LK.* Endodontics. Baltimore: A Lea & Febiger Book, Williams & Wilkins, 1998.
- 21) *Karadžov O.* i sar. Endodoncija. Beograd: Dečje Novine, 1998.
- 22) *Weine FS.* Endodontic Therapy. St Louis: CV Mosby Company, 1989.
- 23) *Imura N, Hata GI, Toda T, Otani SM, Faguendes MI.* Two canals in mesiobuccal roots of maxillary molars. *Int Endod J.* 1998; 31: 410-41.
- 24) *Hess W.* Anatomy of the root canals of the teeth of the permanent dentition. New York: William Wood Company, 1925.

**Adresa za korespondenciju**

Katarina Beljić-Ivanović,  
 Klinika za bolesti zuba  
 Rankeova 4, Beograd  
 mob. tel. 063 8836760  
 e-mail: vladikat@infosky.net

**Address for correspondence**

Katarina Beljić-Ivanović,  
 Dept for Restorative Dentistry and endodontics,  
 Rankeova 4, Belgrade  
 mob. tel. 063 8836760  
 e-mail: vladikat@infosky.net