



Uticaj resorptivne membrane humanog porekla na regeneraciju koštanog tkiva – patohistološka studija

Histopathological evaluation of bone regeneration using human resorbable demineralized membrane

Zoran Tatić*, Novak Stamatović*, Marija Bubalo*, Snežana Jančić†, Alek Račić‡, Nikola Miković§, Natalija Tatić¶, Mia Rakić||

*Vojnomedicinska akademija, Klinika za maksilofacijalnu, oralnu hirurgiju i implantologiju, Beograd, Srbija; †Medicinski fakultet, Kragujevac, Srbija; ‡Klinički centar Srbije, Centar za opekotine, plastičnu i rekonstruktivnu hirurgiju, Beograd, Srbija; §Stomatološki fakultet, §Klinika za maksilofacijalnu hirurgiju, ||Klinika za parodontologiju i oralnu medicinu, Beograd, Srbija; ¶Visoka zdravstvena škola strukovnih studija, Beograd, Srbija

Apstrakt

Uvod/Cilj. Popunjavanje koštanih defekata zamenicama kosti je terapija izbora, ali prorastanje vezivnog tkiva iz mukoperios-talnog režnja može kompromitovati sam proces zarastanja zamenika kosti sa zidovima koštanih defekata. U cilju rešavanja ovog problema indikovana je primena membrane kao barijere. Cilj ove studije bio je da se prikaže patohistološki izgled koštane regeneracije i značaj resorptivne demineralizovane membrane humanog porekla (RHDM), debljine 200 mikrona, u regeneraciji kosti kod mandibularnih defekata u eksperimentu rađenom na psima. **Metode.** Eksperiment je vršen na šest pasa kojima je sa desne strane donje vilice, po podizanju mukoperios-talnog režnja, pravljen koštani defekt. U jedan defekt stavljena je humana deproteinizovana kost (HDK), a između nje i mekotivnog dela stavljena je RHDM debljine 200 mikrona. U drugi defekt, koji je služio kao kontrola, stavljena je samo HDK, bez RHDM. Dva psa žrtvovana su dva meseca nakon hirurške intervencije, dva posle četiri meseca, a preostala dva šest meseci nakon hirurške intervencije. Nakon žrtvovanja uzimani su iseći za patohistološku analizu. **Rezultati.** Kod svih šest pasa kod kojih je u koštani defekt ugrađena HDK i RHDM stepen koštane regeneracije bio je daleko veći u odnosu na kontrolne defekte bez RHDM. **Zaključak.** Membrana, kao pokrivač koštanog defekta, podesna je i poboljšava koštanu regeneraciju. Koštani defekti prekriveni RHDM pokazali su značajno bolje koštano zarastanje, mada koštana regeneracija nije bila potpuna ni šest meseci nakon njene ugradnje.

Ključne reči:

kost, regeneracija; kost, zamenici; implantati, stomatološki; biokompatibilni materijali; membrane, veštačke; životinje, laboratorijske; histološke tehnike.

Abstract

Background/Aim. Filling a bone defect with bone substitution materials is a therapy of choice, but the infiltration of connective tissue from the mucoperiosteal flap may compromise a healing of bone substitutions with bony wall defects. Application of membrane as a barrier is indicated as a solution to this problem. The aim of this study was to show a pathohistological view of bone regeneration and the significance of human resorbable demineralized membrane (RHDM), 200 μ thick in bone regeneration regarding mandibular defects in an experiment on dogs. **Methods.** The experiment was performed on six dogs. Bone defects were created in all six dogs on the right side of the mandible after the elevation of the mucoperiosteal flap. One defect was filled with human deproteinised bone (HDB), and in between HDB and soft tissue RHDM of 200 μ thick was placed. In the second defect, used as a control one, only HDB without RHDM was placed. Two dogs were sacrificed two months after the surgery, another two dogs four months after the surgery and the last two dogs six months after the surgery. After that, samples of bone tissue were taken for histopathological analysis. **Results.** In all the six dogs with defects treated with HDB and RHDM the level of bone regeneration was much higher in comparison with the control defects without RHDM. **Conclusion.** Membrane, as a cover of bony defect, is useful and benefits bone regeneration. Bony defects covered with RHDM show better bony healing despite the fact that bone regeneration was not fully complete for as long as six months after the RHDM implantation.

Key words:

bone regeneration; bone substitutes; dental implants; biocompatible materials; membranes artificials; animals, laboratory; histological techniques.

Uvod

Enosalni dentalni implantati kao svoju osnovnu potporu imaju kost koja im obezbeđuje stabilnost. Defekt koštanog tkiva u oblasti oralne implantologije povlači za sobom kraći vek implantatno nošenih protetskih nadoknada, kao i nemogućnost implantatnog zbrinjavanja^{1, 2}. U rešavanju ovog problema primena zamenika kosti našla je značajno mesto^{3, 4}. Čvrsti zamenici kosti su implantatni i transplantacioni materijali humanog, životinjskog ili sintetičkog porekla koji mehanički popunjavaju defekte kosti, a zahvaljujući svojim osteokonduktivnim, osteoinduktivnim i osteogenetskim karakteristikama omogućavaju bolje zarastanje⁵. Cilj primene membrane kao barijere je sprečavanje prorastanja vezivnog tkiva iz mukoperiostalnog režnja, koje može kompromitovati sam proces srastanja zamenika kosti sa zidovima koštanih defekata. Razdvajanjem kosti od mekog tkiva, primenom membrane, stvara se prostor u koji urasta novostvorena kost^{6, 1}.

Membrane imaju za cilj sprečavanje prožimanja epitelnih ćelija u aplikovan čvrst zamenik kosti, bolju fiksaciju postavljenih zamenika kosti, kao i očuvanje krvnog ugruška formiranog u koštanim defektima alveolarne kosti⁷⁻⁹.

Resorptivna humana demineralizovana membrana (RHDM), zahvaljujući svojoj morfologiji, predstavlja mehaničku barijeru za proliferaciju fibroblasta iz mukoperiostalnog režnja, a njena organska struktura ima osteoinduktivni karakter na kost domaćina¹⁰⁻¹².

Cilj ove studije bio je da se patohistološki prikaže izgled koštane regeneracije i značaj RHDM debljine 200 mikrona u regeneraciji kosti kod mandibularnih defekata u eksperimentu na psima.

Metode

Eksperiment je vršen na šest odraslih pasa rase nemački ovčar. Masa pasa bila je veća od 25 kg. Protokol ove studije odobrio je Etički komitet VMA. Sve hirurške procedure rađene su u disocijativnoj anesteziji (0,3 mg/kg ketamin-hlorida intramuskularno – *im*). Petnaest minuta pre davanja anestezije izvršena je premedikacija (0,003 mg/kg Combelan[®]-a intravenski – *iv* i 0,1 mg/kg atropina *iv*).

Kod svih šest pasa sa desne strane donje vilice u bifurkacijama drugog i trećeg premolara, po podizanju mukoperiostalnog režnja, pravljene su koštane defekte odgovarajućom frezom za kost što je predstavljalo prvu fazu eksperimenta.

U jedan defekt stavljana je humana deproteinizovana kost (HDK), a između nje i mekotkivnog dela stavljana je RHDM. U drugi defekt, koji je služio kao kontrola, stavljana je samo HDK bez RHDM.

Na kraju svake hirurške procedure, a potom još dva puta, davani su analgetici *im* da bi se smanjili postoperativni bolovi. Do kraja eksperimenta psi su bili na kašastoj hrani. Dva meseca posle hirurške intervencije žrtvovana su dva psa kojima je ugrađena HDK i RHDM debljine 200 mikrona u jedan defekt (Ia) i samo HDK bez RHDM u drugi defekt (Ib).

Četiri meseca nakon intervencije žrtvovana su druga dva psa kojima je, takođe, u jedan defekt ugrađena HDK i

RHDM debljine 200 mikrona (IIa), a u drugi defekt, kao kontrolni, samo HDK bez RHDM (II b).

Šest meseci nakon hirurške intervencije žrtvovana su preostala dva psa kojima je, takođe, u jedan defekt ugrađena HDK i RHDM debljine 200 mikrona (IIIa), a u drugi defekt samo HDK bez RHDM (IIIb).

Žrtvovanje životinja izvedeno je *iv* primenom natrijum-pentobarbitala u dubokoj anesteziji.

Posle žrtvovanja životinja, a pre uzimanja isečaka iz mandibule za patohistološku analizu, odstranjivano je meko tkivo koje se nalazilo preko eksperimentalnih mesta. Isečci mandibule sa mesta defekata uzimani su u vidu blokova i stavljeni u 4% rastvor puferisanog formalina i slati na patohistološku analizu, gde su dalje sečeni tako što su svakim isečkom zahvatani defekti kosti vilice ispunjeni sa HDK i RHDM ili bez RHDM. Isečci su dekalcinisani i kalupljeni u parafinske kalupe, zatim sečeni mikrotomom u više isečaka debljine 5–7 mikrona i bojeni sledećim metodama: hematoksili-eozin (HE), van Giesson, von Kossa, Goldners trichrom, Masson trichrom i Toluidin plavo, a zatim analizirani svetlosnim mikroskopom marke Leitz. Patohistološki analizirani su: granica između mekotkivnih elemenata i novostvorene kosti, raspored koštanih gredica, izgled novonastalog koštanog tkiva, prisustvo osteocita u lakunama, prisustvo osteoida, osteoblastična reakcija, prisustvo osteoklasta, prisustvo mladog vezivnog tkiva između koštanih gredica, prisustvo mladih krvnih sudova fibroblasta i fibrocita i popunjenost defekata novonastalim koštanim tkivom.

Rezultati

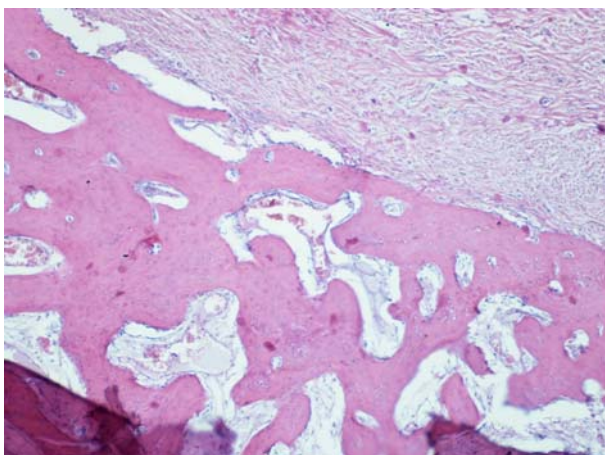
Patohistološki nalaz isečaka mandibule pasa kod kojih je u koštani defekt ugrađena HDK i RHDM debljine 200 mikrona (Ia), posle dva meseca od hirurške intervencije (tabela 1) pokazao je neposredno ispod mekog tkiva novostvoreno koštano tkivo sa tankim i kratkim koštanim gredicama, mrežasto raspoređenim. Koštane gredice bile su fibrilarnotrabeularne građe, sa osteocitima u lakunama. Bila su prisutna i ostrvca osteoida sa osteoblastičnom reakcijom i brojnim sferičnim osteocitima. Samo retko videli su se osteoklasti kao znak remodeliranja kosti. Između koštanih gredica nalazilo se umnoženo, mlado vezivno tkivo, bogato fibroblastima i novostvorenim krvnim sudovima tankog zida i dilatiranog lumena prepunjenog eritrocitima. Granica između mekotkivnih elemenata i novonastale kosti bila je jasna i nije bilo urastanja mekotkivnih elemenata u novonastalu kost (slika 1).

Patohistološki nalaz kod pasa koji su služili kao kontrola (bez RHDM), posle dva meseca od hirurške intervencije (Ib) pokazao je neposredno ispod mekog tkiva uzan pojas novostvorenog koštanog tkiva čije su gredice bile tanke, fibrilarnotrabeularne građe i mrežasto rasporedene sa osteocitima u njihovim lakunama. Između koštanih gredica nalazilo se umnoženo, mlado vezivno tkivo, bogato fibroblastima i mladim krvnim sudovima. Granica između novostvorene kosti i mekotkivnih elemenata iznad nje nije bila jasna i elementi mekog tkiva i krvnih sudova urastali su u koštano tkivo, a pojedini fragmenti novostvorene kosti videli su se kao ukopani u vezivno tkivo (slika 2). Najveći deo defekta bila je neispunjen koštanim tkivom (tabela 1).

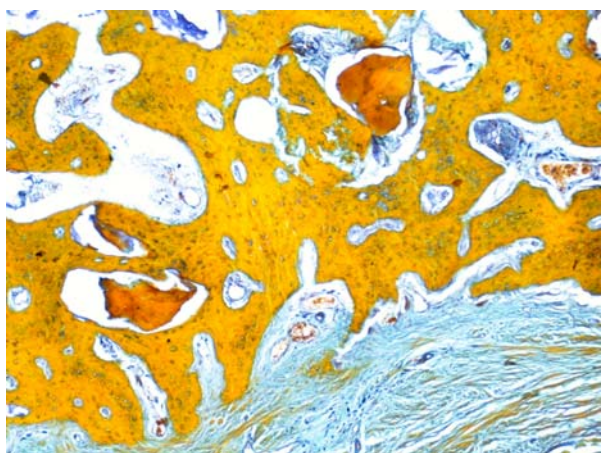
Tabela 1
Usporedni patohistološki nalaz dva meseca nakon eksperimenta na psima kojima je u koštani defekt ugrađena HDK i RHDM sa onima kod kojih je ugrađena samo HDK

Parametri patohistološkog nalaza	Pokrivači koštanog defekta	
	HDK plus RHDM debljine 200 mikrona	samo HDK
Granica između mekotkivnih elemenata i novostvorene kosti	jasna (nema urastanja)	nejasna sa urastanjem mekog tkiva duboko u kost
Raspored koštanih gredica	mrežast	mrežast
Izgled novonastalog koštanog tkiva	fibrilarnotrabekeularne građe	fibrilarnotrabekeularne građe
Prisustvo osteocita u lakunama	kompletno	kompletno
Prisustvo osteoida	prisutno	nema
Osteoblastična reakcija	izražena	umereno izražena
Prisustvo osteoklasta	retko	nema
Prisustvo mladog vezivnog tkiva između koštanih gredica	izraženo	izraženo
Prisustvo mladih krvnih sudova, fibroblasta i fibrocita	izraženo	izraženo
Popunjenost defekta novonastalim koštanim tkivom	oko jedne trećine defekta	manje od jedne trećine

HDK – humana deproteinizovana kost; RHDM – humana demineralizovana membrana



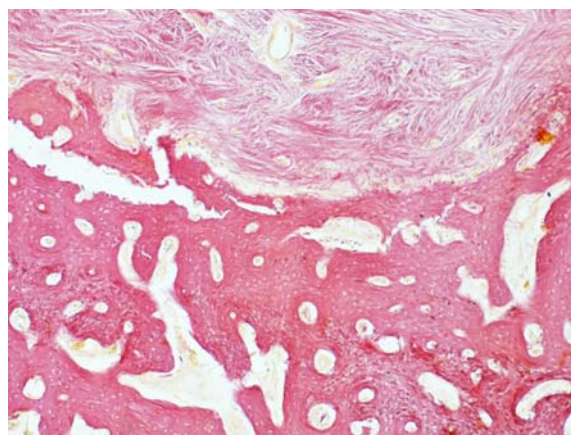
Sl. 1 – Jasna granica između mekotkivnih elemenata i novonastalih, mrežasto raspoređenih koštanih gredica. Koštane gredice fibrilarnotrabekeularne građe (hematoksilin-eozin – HE ×400)



Sl. 2 – Granica između novonastale, mrežasto raspoređene i fibrilarnotrabekeularne građe kosti i mekog tkiva iznad nje nije jasna i elementi mekog tkiva urastaju u kost (Masson trichrom ×400)

Patohistološki nalaz kod pasa kod kojih je u koštani defekt bila ugrađena HDK i RHDM debljine 200 mikrona (IIa),

četiri meseca nakon hirurške intervencije pokazao je da je novostvorena kost popunila znatan deo defekta. Koštane gredice bile su tanke i mrežasto raspoređene, najvećim delom fibrilarnotrabekeularne građe, ali su se videli i gredice sa lamelarnom građom koja vodi do formiranja primarnog osteoma. Njihov zid sadržao je paralelno raspoređenu fibrilarnu i lamelarnu kost. Bili su prisutni i osteoklasti. Koštane lakune bile su ispunjene osteocitima, a na površini koštanih trabekula videla se izražena osteoblastična reakcija. Granica između mekog tkiva i novostvorene kosti bila je jasna i nije bilo infiltracije mekotkivnih elemenata u novostvorenu kost. Sa spoljne strane membrane video se pločastoslojeviti epitel. Između novostvorenih koštanih trabekula nalazilo se umnoženo vezivno tkivo bogato fibroblastima i novostvorenim krvnim sudovima. Bilo je prisutno stvaranje osteoida sa brojnim sferičnim osteoblastima i osteocitima (slika 3).



Sl. 3 – Koštane gredice lamelarne građe sa izraženom osteoblastičnom reakcijom i stvaranjem primarnog osteoma. Granica između novonastale kosti i mekog tkiva je jasna (hematoksilin-eozin – HE ×250)

Patohistološki nalaz kod pasa koji su služili kao kontrola i kod kojih nije bila ugrađena RHDM (IIb), četiri meseca nakon hirurške intervencije pokazao je da je novostvoreno koštano tkivo, u vidu tankih, mrežasto raspoređenih trabekula

kula, znatno manje ispunjavalo koštani defekt u odnosu na pse sa ugrađenom membranom. Novostvorene koštane gredice bile su fibrilarnotrabekeularne građe sa osteocitima u lakunama i osteoplastičnom reakcijom. Bili su prisutni osteoidi sa sferičnim osteocitima i osteoplastima, ali nije bilo tendencije stvaranja primarnog osteoma. Između novostvorenih koštanih gredica nalazilo se bogato umnoženo mlado vezivno tkivo sa brojnim fibroblastima i mladim krvnim sudovima. Granica između novostvorenog koštanog tkiva i mekog tkiva bila je nejasna i postojala je proliferacija mekotkivnih elemenata sa krvnim sudovima duboko u kost, tako da su pojedini koštani fragmenti izgledali kao da su ukopani u vezivno tkivo (tabela 2, slika 4).

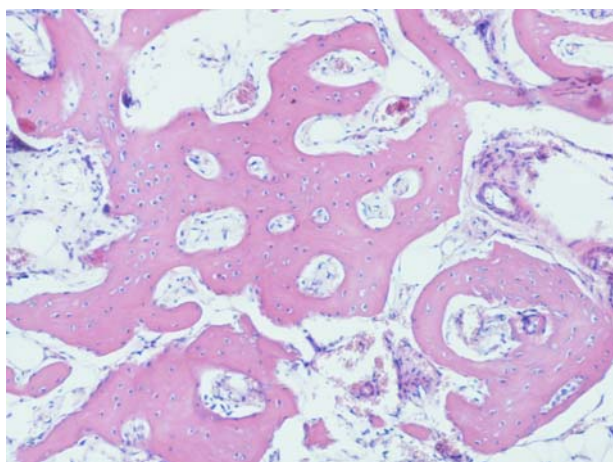
dom i Haversovim kanalima. Koštane lakune bile su ispunjene osteocitima, a na površini trabekula videla se izražena osteoplastična reakcija. U centralnom delu bile su prisutne još i koštane gredice sa fibrilarnotrabekeularnom građom i sa tendencijom stvaranja osteoma lamelarne građe. Između novostvorenih koštanih gredica nalazilo se bogato umnoženo vezivno tkivo sa brojnim fibroblastima i umnoženim krvnim sudovima. Bilo je izraženo prisustvo osteoida sa brojnim sferičnim osteocitima i osteoplastima. Najveći deo defekta bio je popunjen novostvorenom kosti, ali ne još u celini. Postojala je jasna granica između novostvorene kosti i mekotkivnog elementa i nije bilo urastanja vezivnotkivnog elementa u kost (slika 5).

Tabela 2

Uporadni patohistološki nalaz četiri meseca nakon eksperimenta na psima kojima je u koštani defekt ugrađena HDK i RHDM sa onima kod kojih je ugrađena samo HDK

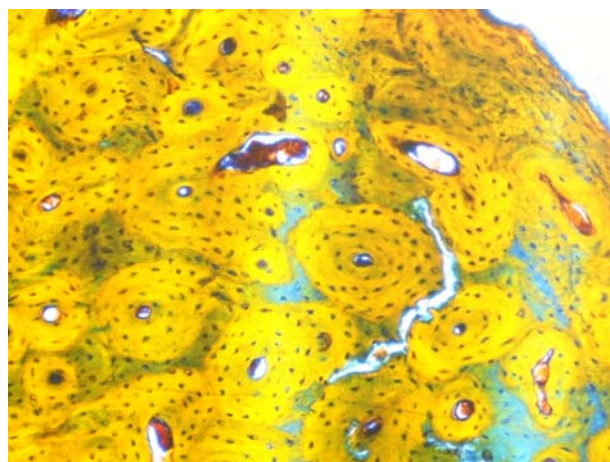
Parametri patohistološkog nalaza	Pokrivači koštanog defekta	
	HDK plus RHDM debljine 200 mikrona	Samo HDK
Granica između mekotkivnih elemenata i novostvorene kosti	jasna (nema urastanja)	nejasna sa urastanjem mekog tkiva duboko u kost
Raspored koštanih gredica	najvećim delom mrežast	mrežast
Izgled novonastalog koštanog tkiva	najvećim delom fibrilarnotrabekeularne građe	fibrilarnotrabekeularne građe
Prisustvo osteocita u lakunama	kompletno	kompletno
Prisustvo osteoida	prisutno	u manjoj količini
Osteoplastična reakcija	izražena	umereno izražena
Prisustvo osteoklasta	prisutan	u manjoj količini
Prisustvo mladog vezivnog tkiva između koštanih gredica	izraženo	izraženo
Prisustvo mladih krvnih sudova, fibroblasta i fibrocita	prisutni	nisu prisutni
Popunjenost defekta novonastalim koštanim tkivom	oko dve trećine popunjeno	manje od dve trećine popunjeno

HDK – humana deproteinizovana kost; RHDM – humana demineralizovana membrana



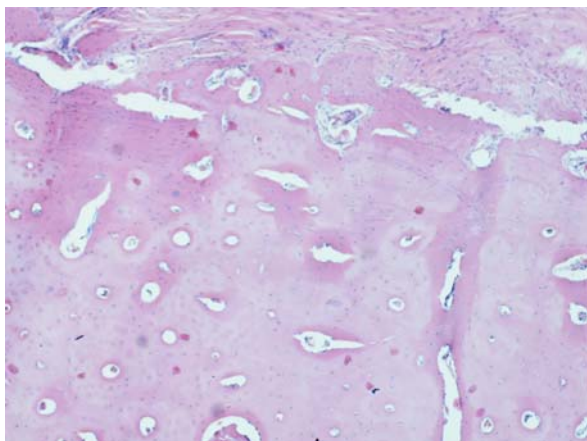
Sl. 4 – Novonastala kost, mrežasto raspoređenih gredica fibrilarnotrabekeularne građe sa osteoplastičnom reakcijom. Nema stvaranja primarnog osteoma. Granica između novonastalale kosti i mekog tkiva je jasna (hematoksilin-eozin – HE ×400)

Patohistološki nalaz kod pasa kod kojih je u koštani defekt ugrađena HDK i RHDM (IIIa) šest meseci posle hirurške intervencije pokazao je da je novostvoreno koštano tkivo bilo većim delom kompaktno sa vidljivom lamelarnom gra-

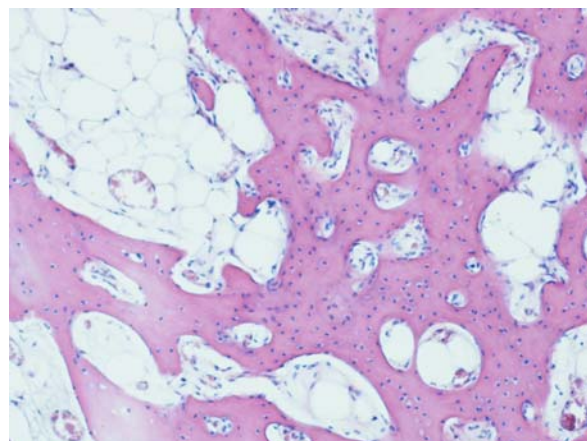


Sl. 5 – Novostvoreno koštano tkivo je kompaktno sa vidljivom lamelarnom građom i Haversovim kanalima (Paff-Halmi ×400)

Patohistološki nalaz kod pasa koji su služili kao kontrola i kod kojih nije bila ugrađena RHDM (IIIb), šest meseci nakon hirurške intervencije pokazao je da je prisutno znatno više novonastalog koštanog tkiva nego posle četiri meseca. Deo novostvorene kosti bio je lamelarne građe sa tendencijom stvaranja primarnih osteoma (slika 6). Ovo se odnosi na koštano tkivo lokalizovano neposredno ispod mekog tkiva.



Sl. 6 – Koštano tkivo lamelarne građe sa tendencijom stvaranja primarnog osteoma. Granica između novostvorenog koštanog tkiva i mekog tkiva je nejasna (hematoksilin-eozin – HE ×400)



Sl. 7 – Novonastale koštane gređice prema centralnom delu su mrežasto raspoređene, fibrilarnotrabečularne građe sa izraženom osteoplastičnom reakcijom (hematoksilin-eozin – HE ×400)

Idući ka centralnom delu, novonastalo koštano tkivo bilo je u vidu tankih gređica mrežasto raspoređenih sa osteoplastičnom reakcijom, fibrilarnotrabečularne građe i prisutnim osteocitima u lakunama. Između novonastalih koštanih gređica nalazilo se bogato umnoženo vezivno tkivo sa brojnim fibroblastima i novostvorenim krvnim sudovima (slika 7). Bila su prisutna ognjišta osteoida sa sferičnim osteocitima i osteoplastima. Granica između novostvorene kosti i mekog tkiva bila je nejasna sa urastanjem mekotkivnih elemenata i krvnih sudova duboko u kost (tabela 3).

Sve šira primena dentalnih implantata zahteva i prateća eksperimentalna ispitivanja u cilju analize granice oralnog tkiva i kosti na nivou svetlosne mikroskopije⁴. Postoji potreba da se objasni reakcija tkiva na implantat putem dinamičkih ispitivanja na eksperimentalnim životinjama, u cilju pronalazjenja materijala koji će dati najpovoljniju reakciju u tvrdom i mekom oralnom tkivu^{20,21}.

Tabela 3

Uporedni patohistološki nalaz posle šest meseci od eksperimenta na psima kod kojima je u koštani defekt ugrađena HDK i RHDM i onih kod kojih je ugrađena samo HDK

Parametri patoloških nalaza	Pokrivači koštanog defekta	
	HDK plus RHDM debljine 200 mikrona	samo HDK
Granica između mekotkivnih elemenata i novostvorene kosti	jasna (nema urastanja u kost)	nejasna sa urastanjem duboko u kost
Raspored koštanih gređica	kompaktna stvorena kost	najvećim delom mrežast
Izgled novonastalog koštanog tkiva	lamelarne građe sa Haversovim kanalima	mestimično lamelarne građe
Prisustvo osteocita u lakunama	kompletno	kompletno
Prisustvo osteoida	Prisutno	Prisutno
Osteoplastična reakcija	izražena	izražena
Prisustvo osteoklasta	nema	nema
Prisustvo mladog vezivnog tkiva između koštanih gređica	izraženo	izraženo
Prisustvo mladih krvnih sudova, fibroblasta i fibrocita	retko i samo u centralnom delu	idući od periferije ka centru se povećava
Popunjenost defekta novonastalim koštanim tkivom	najveći deo defekta popunjen novonastalom kosti	oko dve trećine defekta popunjeno sa kosti

HDK – humana deproteinizovana kost; RHDM – humana demineralizovana membrana

Diskusija

Popunjavajne koštanih defekata zamenicima kosti je terapija izbora, ali prorastanje vezivnog tkiva iz mukoperiostalnog režnja može kompromitovati sam proces srastanja zamenika kosti sa zidovima koštanih defekata. U cilju rešavanja ovog problema indikovana je primena membrane kao barijere^{6, 13-15}. Vođena tkivna regeneracija je metod koji se zasniva na principu razdvajanja kosti od mekog tkiva primenom membrane, čime se stvara prostor u koji urasta novostvorena kost¹⁶⁻¹⁹.

U našem eksperimentu upotrebljavali smo RHDM debljine 200 mikrona koja je predstavljala mehaničku barijeru za proliferaciju fibroblasta iz mukoperiostalnog režnja i delovale osteoinduktivno na kost domaćina. Membrana, kao barijera, bila je upotrebljena kao prevencija invazije ćelija od mukoze na defekt kosti. Membrana, kao pokrivač koštanog defekta, stvara podesnu okolinu za brzu koštanu regeneraciju. Ona kao fizička potpora mekom tkivu iznad defekta služi kao prevencija kolapsa prostora neophodnog za formiranje kosti¹. Očuvanje prostora ispod membrane omogućava njegovo popunjavanje krvnim sudovima u koje mogu migrirati

osteogene ćelije i zaštititi granulaciono tkivo i vaskularnu mrežu za vreme organizacije hematoma¹. Takođe, prisustvo membrane isključuje prisustvo neosteogenih ćelija poreklom od pokrovnog mekog tkiva i omogućava lokalno nakupljanje faktora rasta i drugih promotornih supstanci^{6, 13, 22}.

U našoj studiji, barijerne membrane bile su stavljene preko svežeg koštanog defekta u bliskom odnosu oko koštane površine, zatvarajući prostor između kosti i membrane. Naša studija potvrdila je zapažanja ranijih istraživanja da su mesta koštanog defekta iznad kojih je stavljena membrana pokazivala znatno bolje koštano zarastanje u odnosu na kontrolna mesta koja nisu bila prekrivena membranom i koja su pokazivala nekompletnu koštanu regeneraciju i prisustvo mekotkivnih elemenata u koštanom defektu^{6, 7, 13, 17-19, 23}.

U ovoj studiji detaljno su opisani patohistološki nalazi koštane regeneracije, kako kod pasa kod kojih je stavljena RHDM debljine 200 mikrona, tako i kod kontrolne grupe kod kojih nije stavljana RHDM.

Kod pasa kojima je iznad defekta ugrađena membrana, a žrtvovani su dva meseca posle ugradnje, u patohistološkoj analizi videlo se novostvoreno koštano tkivo sa kratkim i tankim koštanim gredicama, fibrilarnotrabekeularne građe, mrežasto raspoređenim sa osteocitima u njihovim lakunama. Bila su prisutna ostrvca osteoida sa osteoblastičnom reakcijom i brojnim sferičnim osteocitima. Osteoklasti, kao znak remodeliranja kosti, bili su retko prisutni. Između novonastalih koštanih gredica nalazilo se umnoženo mlado vezivno tkivo, bogato fibroblastima i novostvorenim krvnim sudovima. Granica između novonastale kosti i mekotkivnih elemenata iznad kosti bila je jasna bez urastanja mekotkivnih elemenata u koštano tkivo.

Kod pasa kod kojih nije bila ugrađena membrana iznad koštanog defekta, a koji su takođe, žrtvovani dva meseca nakon hirurške intervencije, patohistološka slika pokazala je znatno manju količinu novonastalog koštanog tkiva ispod mekog tkiva. Novonastale koštane gredice bile su tanke, fibrilarnotrabekeularne građe i mrežasto raspoređene. Između gredica nalazilo se umnoženo mlado vezivno tkivo bogato fibroblastima i novostvorenim krvnim sudovima. Granica između novonastale kosti i mekotkivnih elemenata iznad nje nije bila jasna i elementi mekog tkiva bili su duboko urasli u koštano tkivo. Najveći deo koštanog defekta nije bio ispunjen koštanim tkivom i to znatno manje nego kod pasa kod kojih je bila ugrađena membrana, a žrtvovani su u istom vremenskom periodu.

Kod pasa sa ugrađenom membranom iznad defekta, žrtvovanim četiri meseca posle ugradnje, patohistološka slika bila je daleko veća popunjenost defekta novonastalim koštanim tkivom u odnosu na pse žrtvovane posle dva meseca. Pored novonastalih koštanih gredica sa fibrilarnotrabekeularnom građom i mrežasto raspoređenih, bilo je i koštanih gredica sa lamelarnom građom sve do formiranja primarnog osteoma sa izraženom osteoblastičnom reakcijom i prisutnom većom količinom osteoida. Granica između novostvorene kosti i mekog tkiva iznad nje bila je jasna i nije bilo urastanja mekotkivnih elemenata u novostvorenu kost.

Patohistološki nalaz kod pasa kojima nije bila ugrađena membrana iznad defekta, a žrtvovani su posle četiri meseca od hirurške intervencije, ukazao je na znatno manju popu-

njenost defekta novostvorenim koštanim tkivom u odnosu na grupu sa ugrađenom membranom i žrtvovanom u istom vremenskom periodu. Novostvorene koštane gredice bile su uglavnom fibrilarnotrabekeularne građe sa osteoblastičnom reakcijom. Bila su prisutna ostrvca osteoida sa sferičnim osteocitima i osteoblastima, ali bez tendencije stvaranja primarnog osteoma. Između koštanih gredica nalazilo se umnoženo mlado vezivno tkivo bogato fibroblastima i novostvorenim krvnim sudovima. Granica između novostvorenog koštanog tkiva i mekog tkiva iznad njega bila je nejasna sa proliferacijom mekotkivnih elemenata duboko u kost.

Kod pasa sa ugrađenom membranom iznad defekta žrtvovanim šest meseci posle hirurške intervencije patohistološki utvrđeno je da je defekt skoro u potpunosti bio ispunjen novostvorenom kompaktnom kosti sa vidljivom lamelarnom građom i Haversovim kanalima. Bilo je malo koštanih gredica fibrilarnotrabekeularne građe sa osteoblastičnom reakcijom i tendencijom stvaranja osteoma sa lamelarnom građom. U prisutnom osteoidu video se veći broj sferičnih osteocita i osteoblasta. Postojala je jasna granica između novostvorene kosti i mekotkivnih elemenata iznad nje i nije bilo urastanja vezivotkivnih elemenata u kost. Koštana regeneracija nije bila sasvim kompletna ni posle šest meseci nakon hirurške intervencije, ali je veći deo kosti bio lamelarne građe.

U grupi pasa žrtvovanih posle šest meseci, kod kojih nije bila ugrađena membrana iznad defekta, patohistološkom analizom nađena je znatno veća popunjenost defekta novostvorenom kosti u odnosu na grupu žrtvovanu posle četiri meseca, ali znatno manja popunjenost defekta koštanim tkivom u odnosu na grupu kod koje je iznad defekta ugrađena membrana, a psi su žrtvovani, takođe, posle šest meseci. Novonastala kost bila je lamelarne građe sa tendencijom stvaranja primarnih osteoma. Ovo se odnosi na novostvoreno koštano tkivo neposredno ispod mekog tkiva. Idući ka centru novostvoreno koštano tkivo bilo je fibrilarnotrabekeularne građe raspoređeno mrežasto sa izraženom osteoblastičnom reakcijom. Između novonastalih koštanih gredica bilo je bogato mlado vezivno tkivo sa brojnim fibroblastima, novonastalim krvnim sudovima i ognjištima osteoida sa sferičnim osteocitima i osteoblastima. Granica između novonastale kosti i mekog tkiva iznad nje bila je nejasna sa brojnim urastanjem mekotkivnih elemenata duboko u kost. Koštana regeneracija bila je nekompletna i posle šest meseci, a znatno manji deo defekta bio je popunjen novostvorenom kosti u odnosu na slučajeve sa ugrađenom membranom i žrtvovanim životinjama u istom vremenskom periodu.

Patohistološkim posmatranjem regeneracije kosti kod eksperimentalnih pasa žrtvovanih u različitim vremenskim intervalima od ugradnje RHDM debljine 200 mikrona iznad koštanog defekta, mogle su se razlikovati tri kategorije koštanog tkiva: mrežasta kost, fibrilarnotrabekeularna i lamelarna kost.

Zaključak

Ova studija potvrđuje ranije izveštaje da postavljanje barijerne membrane između alveolarnog koštanog defekta i mekotkivnog mukoperiostalnog režnja potpomaže koštanu regeneraciju.

Koštani defekti perkriveni barijernom membranom pokazivali su znatno bolje koštano zarastanje, mada koštana regeneracija nije bila kompletna ni posle šest meseci od njene ugradnje iznad defekta.

Kontrolni defekti kosti bez ugradnje barijerne membrane pokazali su nekompletno koštano zarastanje sa perzistirajućim defektom.

L I T E R A T U R A

1. *Koković V.* Vascularization of bone substitution. Belgrade: Zaduzbina Andrejevic; 2002. (Serbian)
2. *Cochran DL, Jones A, Heijl L, Mellonig JT, Schodfield J, King GN.* Periodontal regeneration with a combination of enamel matrix proteins and autogenous bone grafting. *J Periodontol* 2003; 74(9): 1269–81.
3. *Artz Z, Givol N, Rohrer MD, Nemoconvsky CE, Prasad HS, Tal H.* Qualitative and quantitative expression of bovine bone mineral in experimental bone defects. Part 1: Description of a dog model and histological observations. *J Periodontol* 2003; 74: 1143–52.
4. *Plenk HJR, Chyplýk L, Lederer J.* Unique bone substitution of TCP-granulate (Cerasorb®) during degradation in human sinus floor elevations. *European Cells and Materials* 2007; 14(Suppl 1): 24.
5. *Aranja MG, Sanohara M, Hayacibara R, Cardopoli G, Lindbe Y.* Lateral ridge augmentation by the use of grafts compared of autologous bone or a biomaterial. An experiment in the dog. *J Clin Periodontology* 2003; 29: 1122–31.
6. *Schenk RK, Buer D, Hardnick WR, Dablin CH.* Healing pattern of bone regeneration in membrane-protected defects: a histologic study in the canine mandible. *Int J Oral Maxillofac Implants* 1994; 9: 13–29.
7. *Buser D, Dula K, Lang NP, Nyman S.* Long-term stability of osseointegrated implants in bone regenerated with the membrane technique. *Clin Oral Impl Res* 1996; 7: 175–83.
8. *Friedmann A, Strietzel FP, Marezkei B, Pitarn S, Bemimoklin JP.* Histological assessment of augmented jaw bone utilizing a new collagen barrier membrane compared to a standard barrier membrane tool protect a granular bone substitute material. *Clin Oral Impl Res* 2002; 13: 587–94.
9. *Hämmerle CH, Jung RE.* Bone augmentation by means of barrier membranes. *Periodontology* 2003; 33: 36–53.
10. *Mases O, Pitarn S, Artz Z, Nemoconvsky CE.* Healing of dehiscence type defects in implants placed together with different barrier membranes: a comparative clinical study. *Clin Oral Impl Res* 2005; 16: 210–19.
11. *Jensen CS, Pinholt EM, Hjarving-Hansen E, Melsen F, Ruyter E.* Tissue reaction and material characteristics of four bone substitutes. *Int J Oral Maxillofac Implants* 1996; 11: 55–65.
12. *Drury GL, Yukena RA.* Histological evaluation of combining tetracycline and allogenic freeze-dried bone on bone regeneration in experimental defects in baboons. *J Periodontol* 1991; 62: 652–8.
13. *Haris RJ.* A clinical evaluation of on allograft combined with a bioabsorbable membrane versus an alloplast/allograft composite graft combined with a bioabsorbable membrane. 100 consecutively treated cases. *J Periodontol* 1998; 69: 536–46.
14. *McClain P, Schallhorn R.* Long-term assessment of combined osseous composite grafting, root conditioning and guided tissue regeneration. *Int J Periodontics Restorative Dent* 1993; 13: 9–27.
15. *Mellonig JT.* Bone allografts in periodontal therapy. *Clin Orthop* 1996; 324: 116–25.
16. *Stahl SS, Froum S.* Histologic healing response in human vertical lesions following the use of osseous allografts and barrier membranes. *J Clin Periodontol* 1991; 18: 149–52.
17. *Mellado JR, Salkin LM, Freedman AL, Stein MD.* A comparative study of ePTFE periodontal membranes with and without decalcified freeze-dried bone allografts for regeneration of interproximal intraosseous defects. *J Periodontol* 1995; 66: 751–5.
18. *Hämmerle CH, Jung RE, Yaman D, Lang N.* Ridge augmentation by applying bioresorbable membranes and deproteinized bovine bone mineral: a report of twelve consecutive cases. *Clin Oral Impl Res* 2008; 19: 19–25.
19. *Antoun H, Silbon JM, Martinez H, Missiko P.* A prospective randomized study comparing two techniques of bone augmentation: onlay graft alone or associated with a membrane. *Bio-clinical Oral Impl Res* 2001; 12: 632–9.
20. *Karing T, Nyman S, Gottlov J, Laurell L.* Development of the biological concept of guided tissue regeneration – animal and human studies. *J Periodontol* 2000; 1: 26–35.
21. *Caplanis N, Lee MB, Zimmerman GJ, Selving KA, Wikesjö UME.* Effects of allogenic freeze-dried demineralized bone matrix on guided tissue regeneration in dogs. *J Periodontol* 1998; 69: 851–6.
22. *Becker W, Urist MR, Tucker LM, Becker BE, Ochslein C.* Human demineralized freeze-dried bone: inadequate induced bone formation in athymic mice. A preliminary report. *J Periodontol* 1995; 66: 822–8.
23. *Block MS, Finger I, Lytle R.* Human mineralized bone in extraction sites before implant placement. Preliminary Results. *JADA* 2002; 133: 1631–8.

Primljen 7. IX 2009.
Revidiran 23. IX 2009.
Prihvaćen 5. X 2009.