

Морфолошке одлике мезиобукалних канала првих максиларних молара

Катарина Бељић-Ивановић, Невенка Теодоровић

Клиника за болести зуба, Стоматолошки факултет, Универзитет у Београду, Београд, Србија

КРАТАК САДРЖАЈ

Увод Први максиларни молар је зуб који најчешће има три корена, а мезиобукални је с најсложенијом каналном морфологијом. Фактора који утичу на варијабилност његове морфологије има много и значајно отежавају ендодонтско лечење ових зуба.

Циљ рада Циљ рада је био да се на екстрахованим првим максиларним моларима испитају број, конфигурација и смер повијености мезиобукалних канала.

Методе рада Истраживања су урађена на 200 мезиобукалних (МБ) коренова екстрахованих хуманих првих максиларних молара методом радиографисања. У сваки појединачни канал постављен је инструмент типа *Flexofile* до појаве на анатомском отвору и затим радиографисан серијом снимака из две пројекције. Забележени су број канала (МБ₁, МБ₂ и МБ₃), конфигурација према Вертучијевој (*Vertucci*) класификацији и смер повијености. Утврђени су релевантни статистички параметри и разлике на нивоу значајности $p < 0,05$.

Резултати Од укупно 200 МБ коренова, са два канала било је њих 86,5%, са три 9%, а с једним каналом 4,5%. Најчешћи типови каналне конфигурације били су IV (36%) и II (34,5%). Смер повијености свих МБ канала из клиничке пројекције био је дисталан, а из апроксималне 78% палатиналан и 22% булакан. Сви МБ₂ канали из клиничке пројекције били су дистално повијени, а из апроксималне 76% палатинално и 24% булачно. МБ₃ канал је био повијен увек дистално у клиничкој, а најчешће булачно у апроксималној пројекцији снимања.

Закључак Мезиобукални коренови првих максиларних молара су у 96% случајева имали вишеструки број канала и конфигурацијски су припадали типу IV и II Вертучијеве класификације. Сви канали су били повијени.

Кључне речи: максиларни молар; мезиобукални корен; морфологија канала

УВОД

Ендодонтско лечење зуба моларне регије носи са собом различите проблеме узроковане местом зуба у вилицама, морфолошким особеностима крунице, већим бројем коренова и њиховим сложеним каналним системом. Анатомија крунице зуба и коронарног кавитета и морфолошке одлике каналног система јесу чиниоци који највише варирају. Познавање наведених варијабли, које се обезбеђује проучавањем свих детаља на адекватном материјалу и релевантним методама, припрема ендодонтисту и омогућава му да са значајном сигурношћу предвиди и препозна тешкоће и проблеме који га очекују током лечења моларних зуба.

Први максиларни молар је највећи зуб у горњој вилици и најсложенији је каналне морфологије. Према мишљењу Коена (*Cohen*) и Бернса (*Burns*) [1], он се вероватно најчешће лечи, али је и најмање испитан бочни зуб. Од три корена горњег првог молара, мезиобукални (МБ) је с најкомпликованијим и најваријабилнијим каналним системом. У стручној литератури је објављен велики број саопштења о морфолошким особеностима канала првих максиларних молара. Најразличитији резултати су везани за број и конфигурацију канала МБ корена. Наводи се да је мултиплих канала у МБ корену између 19% и 96%.

За конфигурацију, која је директно условљена бројем и међусобним односом канала, такође се наводе различите вредности учесталости појединих типова, које су засноване на класификацији Вајна (*Weine*) [2] и Вертучија (*Vertucci*) [3]. Ниверт (*Neaverth*) и сарадници [4] су испитивали различите факторе који утичу на морфолошке одлике и конфигурацију каналног система (спољашње иритације, страна вилице, старост, пол и раса испитаника и припадност различитим народима). Чалишкан (*Çalışkan*) и сарадници [5] саопштили су резултате истраживања морфолошких одлика првих максиларних молара у турској популацији, Ал Шалаби (*Al Shalabi*) и сарадници [6] у ирској популацији, Нг (*Ng*) и сарадници [7] су објавили резултате истраживања из Бурме, а Васти (*Wasti*) и сарадници [8] податке о јужноазијским Пакистанцима. Алави (*Alavi*) и сарадници [9] су дали податке о тајландској популацији, Смади (*Smadi*) и Краисат (*Khraisat*) [10] о јорданској, Рвењоњи (*Rwenyonyi*) и сарадници [11] о угандској, а Патаншети (*Pattanshetti*) и Гаидхан (*Gaidhane*) [12] о популацији Кувајта. Највећи број ових радова представља резултате о броју и конфигурацији МБ канала, док су подаци о особеностима повијености канала веома оскудни.

Космополитност средина данашњег света условљава да ендодонтисти познају мор-

Correspondence to:

Katarina BELJIĆ-IVANOVIĆ
Klinika za bolesti zuba
Rankeova 4, 11000 Beograd
Serbia
vladaivanovic@hotmail.com

фолошке особине и варијације каналног система зуба, али истиче и потребу за даљим, детаљним истраживањима ових одлика међу народима који досад нису испитивани.

ЦИЉ РАДА

Циљ рада је био да се на узорку првих максиларних молара испитају број, конфигурација и смер повијености канала у МБ корену.

МЕТОДЕ РАДА

Материјал за истраживање састојао се од 200 хуманих екстрахованих првих максиларних молара – сто левих и сто десних. Зуби су прикупљени од пацијената Клинике за оралну хирургију и Клинике за максилофацијалну хирургију Стоматолошког факултета Универзитета у Београду. Основни критеријуми за узорак били су да је зуб екстрахован од особе старости између 20 и 40 година, да је имао бар половину очуване крунице и да је био без знакова патолошке ресорпције и физичког оштећења корена.

После екстракције зуби су испрани под млазом текуће воде и затим очишћени пародонталним киретамма и ултразвучним апаратом (*PiezonMaster 400, EMS, Switzerland*) од остатака меког ткива и конкремената. Сви узорци су до лабораторијског истраживања чувани у пластичним контејнерима с физиолошким раствором у фризу на температури испод -7°C .

Са зуба су уклоњени каријес и испуни, а затим је урађена препарација приступног кавитета. Коришћена су дијамантска и волфрам-карбидна округла и крушколика сврдла одговарајућих димензија (*Komet, Germany*), у високотуражној машини с хлађењем воденим спрејом. Остаци коронарне пулпе су одстрањени екскаватором. Сваки узорак је чуван 24 сата у четворопроцентном раствору натријум-хипохлорита ради разлагања и лакшег уклањања органског детритуса из канала корена.

За уклањање дентина с мезијалног зида коришћена су ендодонтска сврдла са дугом дршком (*Long Neck, Maillefer, Switzerland*), и то у секвенцама од већег ка мањем (6-1). Дентин је пажљиво уклањан на рачун мезијалног зида, што даље од зоне трифуркације, померајући цео приступ мезијално и апексно, док год није био лоциран улаз у други или трећи МБ канал. Поступак је откривао и истмус који спаја први и други МБ канал (и трећи, ако је постојао) и разграничава светлији бочни зид и тамнији под круничне коморе. Проналажење и регистровање броја улаза у канале обављено је ендодонтском сондом (*Micro Opener, Dentsply/Maillefer, Switzerland*) при увећању од три и по пута. Прходност коренских канала проверена је каналним инструментом типа *path-finder* (*Kerr, Sybron Dental, USA*). Број канала је утврђен и забележен на овом нивоу истраживања.

Даљи лабораторијски поступак обухватио је премину узорка за серијско радиографисање. Дијамантским диском при 5.000 обртаја у минути на нивоу фуркације одсецани су палатинални и дистобукални корени, осим у неколико узорака где би њихово одстрањење оштетило МБ корен.

За сваки појединачни узорак направљена су два лежишта у отисној маси *Zetaplus (Zhermack, Italy)*: за клиничку (К), односно вестибулооралну (ВО), и апроксималну (А), односно мезиодисталну (МД) пројекцију снимања. За фиксирање у првом лежишту корен је ротирани око своје аксијалне осе и под контролом ока довођен у позицију тако да му мезиодистална равна буде паралелна хоризонталној равни, у којој је био и филм. У друго лежиште МБ корен је фиксиран истим поступком ротације под контролом ока, али тако да му је вестибулоорална равна била паралелна хоризонталној равни, односно рендген-филму. У сваки појединачни канал постављен је инструмент типа *Flexofile* турпије ISO број 08, 10 или 15 (*Dentsply/Maillefer, Switzerland*) до појаве на анатомском отвору и корен је радиографисан серијом двоструког снимања према наведеним пројекцијама. Услови радиографисања су били стандардизовани за све узорке: 1) дентални рендген-апарат *Dens-O-mat, 65 kVp, 7,5 mA (Gendex, Dental Systems, Italy)*; 2) удаљеност врха тубуса од узорка 7 cm и експозиција од једне секунде; 3) централни зрак управан на хоризонталну равну филма; 4) рендген-филм типа *Kodak-ultraspeed, Super Poly-Soft (Kodak, USA)*; 5) развијање у аутоматизованом апарату типа *Durr-Dental, XR 24-II (Austria)*.

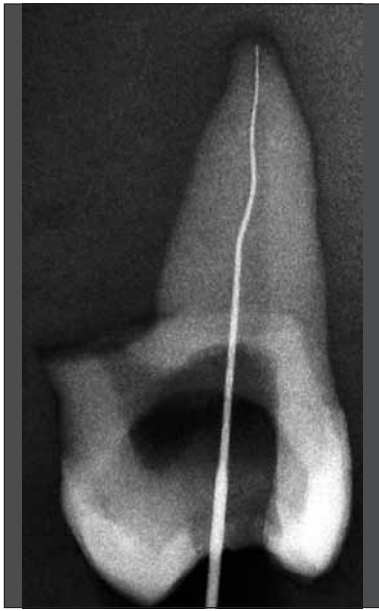
Сваки снимак из обе пројекције је детаљно прегледан и анализиран под увећањем од три и по пута ради потврђивања броја регистрованих канала или откривања новог неидентификованог канала. Тамо где се посумњало на постојање још канала урађена је и трећа радиографија, и то из апроксималне (мезиодисталне) пројекције и без примене каналних инструмената. На овом трећем снимку могло је коначно да се утврди постојање трећег канала у МБ корену. Код узорака са вишеструким каналним системом постављене су *Flexofile* турпије у све канале МБ корена и урађена је још једна серија радиографисања из апроксималне пројекције ради одређивања конфигурације каналног система.

Рендгенограми за сваки корен су груписани према: страни вилице из које је зуб екстрахован (лева-десна) и пројекцији из које је узорак сниман (К, ВО – А, МД).

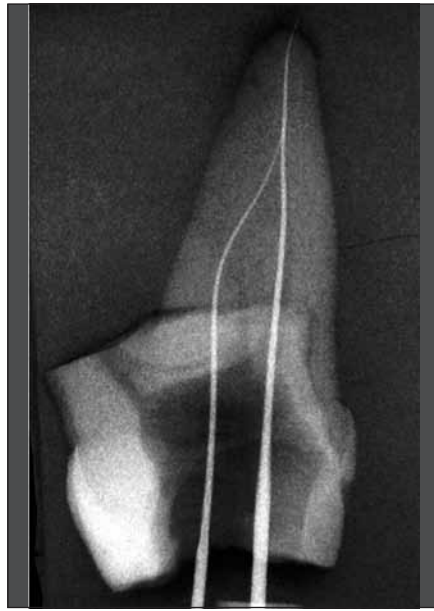Анатомска номенклатура коренских канала била је следећа: мезиобукални 1 (МБ₁), мезиобукални 2 (МБ₂) и мезиобукални 3 (МБ₃).

Укупно 904 рендгенска снимка су скенирана за компјутерску анализу. Дигитализовани снимци су омогућили прецизно одређивање конфигурације канала, смера повијености и потврђивање броја коренских канала.

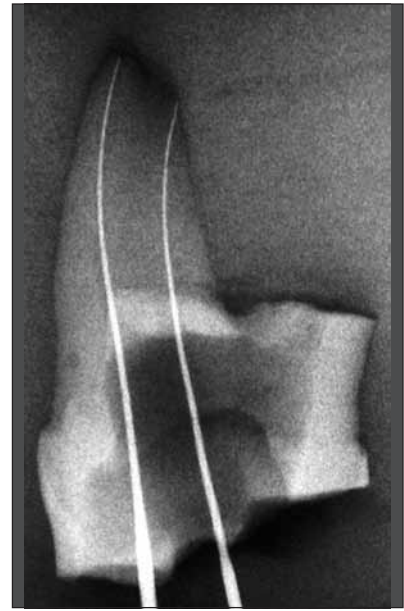
Конфигурација каналног система је одређена анализом радиограма из апроксималне пројекције на основу класификације коју је дао Вертучи 1984. године [3]. Постоји осам конфигурацијских типова: тип I – један канал полази од круничне коморе, иде интегрално дуж



Слика 1. Радиографија из апроксималне пројекције с конфигурацијом МБ канала тип I Вертучијеве класификације
Figure 1. Proximal radiograph with the Vertucci configuration type I in MB root canal



Слика 2. Радиографија из апроксималне пројекције с конфигурацијом МБ канала тип II Вертучијеве класификације
Figure 2. Proximal radiograph with the Vertucci configuration type II in MB root canal



Слика 3. Радиографија из апроксималне пројекције с конфигурацијом МБ канала тип IV Вертучијеве класификације
Figure 3. Proximal radiograph with the Vertucci configuration type IV in MB root canal

целог корена и завршава се једним апексним отвором; тип II – два одвојена канала полазе од круничне коморе, на одређеном нивоу корена се спајају у један канал који се на врху корена завршава једним фораменом; тип III – један канал полази од круничне коморе, на одређеном нивоу корена рачва се у два канала која се у апексном делу поново спајају и завршавају једним апексним отвором; тип IV – два канала полазе од круничне коморе, иду одвојено дуж целог корена и завршавају се са два апексна форамена; тип V – један канал полази од круничне коморе и при врху корена се дели и завршава са два одвојена апексна форамена; тип VI – два одвојена канала полазе од коморе, на одређеном нивоу корена се спајају у један канал, који се у апексном пределу рачва и на врху корена завршава са два одвојена отвора; тип VII – један канал полази из круничне коморе, на одређеном нивоу корена рачва се у два канала, да би се у апексном пределу поново спојили у један канал, али који се на врху корена завршава са два одвојена отвора; и тип VIII – три канала полазе од круничне коморе, интегрално иду дуж целог корена и завршавају се са три одвојена форамена.

Смер повијености је дефинисан на основу усмерења закривљености канала у две пројекције снимања. У клиничкој пројекцији усмереност је могла да буде мезијално или дистално, а из апроксималне пројекције смер је дефинисан као букалан или палатиналан.

Статистичка анализа је урађена стандардним поступком израчунавања вероватноће појаве појединих параметара, средњих вредности, варијабилитета података израженог преко варијансе и стандардне девијације, као и мере узајамне зависности одређивањем степена корелације, односно контингенције. Закључивање о валидности разлика између појединих параметара и њихових вероватноћа добијено је применом одго-

варајућих тестова: Студентовог t -теста, χ^2 -теста, Колмогоров–Смирновљевог теста и ANOVA тестова испитивања варијансе. За ниво поузданости узета је вероватноћа процене до 5% ($p < 0,05$).

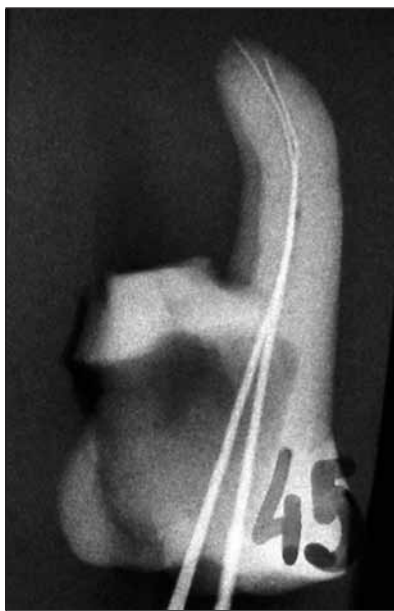РЕЗУЛТАТИ

Прелиминарном анализом резултата доказано је да разлика између параметара за канале леве и десне стране није била статистички значајна на усвојеном нивоу поузданости. Због тога је урађено обједињавање узорка леве и десне стране вилице и сви резултати произлазе од укупно 200 МБ коренова горњих првих максиларних молара.

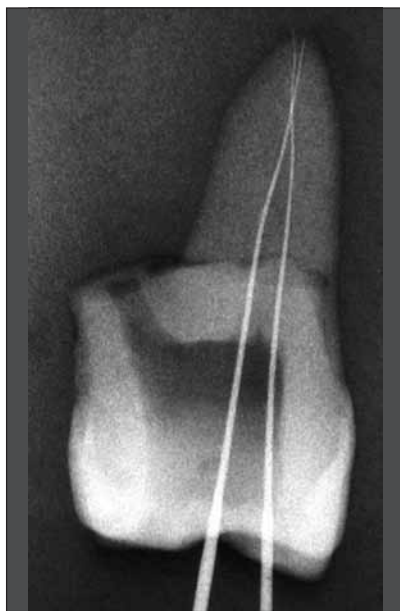
У посматраном узорку утврђено је девет коренова с једним каналом (4,5%), 173 корена са два канала (86,5%) и 18 коренова с три канала (9%). Статистичка анализа је показала да је највећа вероватноћа да корен има два канала ($p < 0,05$).

Резултати испитивања расподеле конфигурације канала у МБ корену првог максиларног молара према Вертучијевој класификацији показали су следеће: у девет коренова (4,5%) канална конфигурација је била типа I, 69 коренова (34,5%) имало је конфигурацију типа II, 72 корена (36%) су имала конфигурацију канала типа IV, пет узорака (2,5%) је било с конфигурацијом типа V, 27 коренова (13,5%) с конфигурацијом типа VI, а 18 узорака (9%) с конфигурацијом канала типа VIII (Слике 1, 2, 3, 4, 5 и 6). Статистичка анализа је показала да су канали распоређени са значајно великом, али скоро подједнаком вероватноћом у типовима II (34,5%) и IV (36%) Вертучијеве класификације ($p < 0,05$).

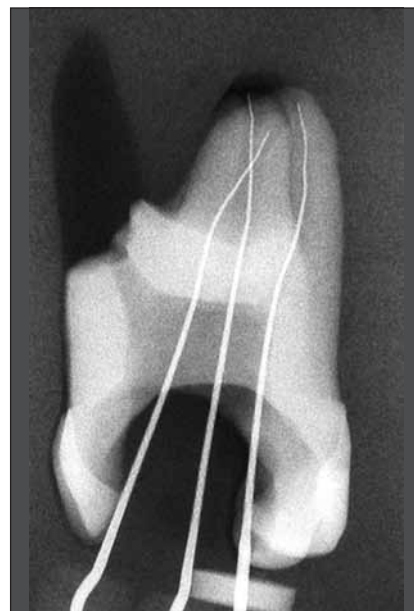
У клиничкој пројекцији од 200 МБ₁ канала сви су били усмерени дистално, у апроксималној пројекци-



Слика 4. Радиографија из апроксималне пројекције с конфигурацијом МБ канала тип V Вертучијеве класификације
Figure 4. Proximal radiograph with the Vertucci configuration type V in MB root canal



Слика 5. Радиографија из апроксималне пројекције с конфигурацијом МБ канала тип VI Вертучијеве класификације
Figure 5. Proximal radiograph with the Vertucci configuration type VI in MB root canal



Слика 6. Радиографија из апроксималне пројекције с конфигурацијом МБ канала тип VIII Вертучијеве класификације
Figure 6. Proximal radiograph with the Vertucci configuration type VIII in MB root canal

ји 176 канала (88%) је било усмерено палатинално, док су 24 канала (12%) била усмерена букално. Статистичка анализа је показала да је значајно највећа вероватноћа смера повијања првог МБ канала у апроксималној пројекцији према палатиналном положају ($p < 0,05$).

У клиничкој пројекцији од укупно 173 МБ₂ канала сви су били усмерени дистално, у апроксималној пројекцији 128 (74%) је било усмерено букално, а 45 (26%) палатинално. Статистичка провера доказује да је значајно највећа вероватноћа смера повијања у апроксималној пројекцији према букално ($p < 0,05$).

Трећи канал у МБ корену (МБ₃) је забележен у 9% узорка од укупног броја испитиваних првих максиларних молара. Сви канали су били повијени. Смер повијености је из клиничке пројекције био искључиво дистално, а из апроксималне према букалном положају. Због малог узорка, није вршена статистичка анализа.

ДИСКУСИЈА

Методe изучавања морфолошких одлика канала зуба су различите, при чему лабораторијска истраживања на екстрахованим зубима дају више информација од клиничких. Одабрана метода радиографисања из две пројекције с постављеним инструментом у каналу [14], која је коришћена у овом раду, прецизна је и поуздана за добијање података о броју, конфигурацији и смеру повијености коренских канала [15].

Учесталост вишеструких канала добијена у овом истраживању је веома висока (95%) и није потпуно у складу с налазима других аутора. Чалишкан и сарадници [5] су 1995. године у турској популацији забележили 65% МБ коренова првих молара горње вилице са два канала. Ал Шалаби и сарадници [6] су 2000. године

на екстрахованим зубима ирске популације установили 78% МБ корена са два канала, али су нагласили да је то код испитаника млађих од 50 година, док се код старијих тај број драстично смањује. Нг и сарадници [7] су 2001. године у популацији Бурме забележили 68% првих максиларних молара са два МБ канала, а Васти и сарадници [8] су исте године код Пакистанаца утврдили 53,3% двоканалних МБ коренова. Алави и сарадници [9] су 2002. године у популацији Тајланда установили 67,8% првих максиларних молара са два канала у МБ корену. Смади и Краисат [10] су саопштили о постојању два МБ канала код 63% припадника јорданске популације, а Патаншети и Гаидхане [12] код 42% међу становницима Кувајта. У популацији Уганде Рвењоњи и сарадници [11] су забележили свега 25% вишечаналних МБ коренова, док су Абиодун-Соланке (*Abiodun-Solanke*) и Досуму (*Dosumu*) [13] код Нигеријаца установили најмањи број МБ коренова са два канала (22%). Резултати нашег истраживања показују да постоји 85% првих максиларних молара са двоканалним МБ кореном. Ако се овом резултату дода и број узорака с три канала, онда је вредност вишечаналних МБ коренова већа од 95%, што се може приписати специфичностима каналне морфологије испитаника.

Може се претпоставити и да је избор релативно младих испитаника од којих су зуби екстраховани један од чинилаца који су утицали на овако висок проценат забележених вишеструких МБ канала. Познато је да је процес склерозирања и делимичне или потпуне опструкције канала корена израженији код особа старије животне доби [4, 6], чиме је и откривање канала отежано или потпуно онемогућено.

Избор методологије морфолошких истраживања има директан утицај на прецизност и нумеричке вредности. Студије рађене на екстрахованим зубима дају

податке о већем броју мултиплих канала у МБ корену од клиничких истраживања због могућности лакшег откривања. Клиничка испитивања носе са собом објективне потешкоће, а прецизност изналажења канала зависи и од примене опреме за увећање и просветљавање [14, 16, 17, 18].

Број МБ коренова са три канала установљен нашим истраживањем био је значајно већи у поређењу с резултатима других аутора. Кулилд (*Kulild*) и Питерс (*Peters*) [19] су забележили три канала у само једном од 51 МБ корена, Алави и сарадници [9] такође у једном од 52 МБ корена, а Ал Шалаби и сарадници [6] од 82. Резултати нашег истраживања показују да се у једном од 11 МБ коренова налазе три канала. Остали аутори који саопштавају о броју или конфигурацији канала МБ корена не дају податке о постојању трећег канала. Сазнање о МБ₃ канала и његовој учесталости има значаја како за морфолошка истраживања, тако и за ендодонтску праксу.

Најчешћи конфигурацијски тип канала по Вертучијевој класификацији у овом истраживању били су тип *IV* и *II* са скоро подједнаком учесталошћу. Чалишкан и сарадници [5] су у свом истраживању саопштили да је тип *II* био најчешћи, са 41% МБ коренова првих максиларних молара, што је нешто већа вредност него у нашем раду. Међутим, конфигурације типа *IV* је било троструко мање (11,4%). Занимљиво је да је појава типа *VI* код наведених аутора (11,5%) и у нашем истраживању (13,5%) веома слична.

Ал Шалаби и сарадници [6] су анализирајући конфигурацију МБ канала забележили скоро трећину типа *IV*, што је у сагласности с резултатима нашег рада. Међутим, тип *II* је установљен код само 13% МБ коренова. Занимљиво је да се учесталост конфигурације типа *VI* скоро подудара с налазима наше студије, што може да значи да се у пракси јавља сличан проблем. Наиме, конфигурацијски тип *VI* је компликован и отежава, па чак и онемогућава, ендодонтско лечење. Током препарације канала у оваквим ситуацијама инструментација је најчешће могућа само до нивоа његовог гранања, јер се канални инструменти скоро као по правилу заглављују у рачви и ту праве препреку.

У истраживању Вастија и сарадника [8] најчешћа конфигурација МБ коренова била је типа *I* (33%), што значи једноканална варијанта овог корена. Међутим, код двоканалних МБ коренова најчешћи су били типови *II* и *IV* (по 23%), што је веома слична расподела као и у нашем истраживању. Исти аутори наводе да је конфигурација тип *V* установљена у 13%, а тип *VI* у 7% узорака. Вредности приказане у нашем истраживању су донекле различите, али говоре у прилог компликованости ове две конфигурације и њиховом негативном утицају на инструментацију и оптурацију канала. Слично описаном проблему код типа *VI*, јавља се отежана или заустављена препарација и код типа *V*, само на нешто „вишем” нивоу, односно ближе апексном форамену. Резултат је исти: непотпуно обрађен и оптуриран канал.

Налазе веома сличне резултатима претходног рада добили су Нг и сарадници [7], с тим да је тип *IV* био чешћи (33,3%) на рачун типа *VI* (0%) и типа *V* (6,7%). Алави и сарадници [9] су у варијанти вишеканалних МБ коренова најчешће налазили тип *IV* (44,2%). Тип *II* је забележен у 17,3% узорака, што је двоструко мање него у нашем раду. Рвењоњи и сарадници [11] су у својој студији у вишеканалним МБ кореновима установили 4,1% конфигурација типа *II* и 11,3% типа *IV*, односно 5,8% типа *V*, што је потпуно и вишеструко различит налаз од вредности добијених нашим истраживањем.

У ендодонтској инструментацији веома је важно сазнање о повијености канала корена. Саопштења о смеру повијености МБ канала првог максиларног молара нису нађена у доступној литератури. Посебну пажњу треба посветити њиховој закривљености у клинички невидљивој – апроксималној пројекцији, јер на ретроалвеоларној радиографији та димензија не постоји. Анализа резултата показује да повијеност МБ₁ канала увек постоји из обе пројекције снимања: из клиничке увек према дистално, а из апроксималне у скоро 90% случајева према палатинално. Практична примена ових резултата је да стоматолог с великом сигурношћу може да предвиди смер закривљености овог канала и у димензији која се не бележи на клиничкој радиографији.

Видљивост МБ₂ канала на ретроалвеоларној радиографији је најчешће онемогућена због заступљености МБ₁ канала. Међутим, резултати истраживања показују да је он увек повијен, и то из клиничке пројекције према дистално, а из апроксималне у 75% случајева према букално. Смер повијености за клиничку пројекцију је могуће потпуно предвидети, а из апроксималне с великом вероватноћом, што донекле олакшава компликованост препарације овог каналног система.

ЗАКЉУЧАК

Према својим одликама, канали МБ корена првог максиларног молара се не разликују у односу на страну вилице. У највећем броју узорака МБ корена постоји више од једног канала. Најчешћи конфигурацијски типови ових канала по Вертучијевој класификацији су *IV* и *II*. Сви МБ канали су повијени с различитом оријентацијом. Из клиничке пројекције радиографисања смер повијености им је увек био према дистално. Из апроксималне пројекције МБ₁ канал је најчешће повијен палатинално, а МБ₂ и МБ₃ у већини случајева према букално.

НАПОМЕНА

Ова рад је део истраживања урађених у оквиру магистарске тезе првог аутора под називом „Број, конфигурација, смер и облик повијености коренских канала првих максиларних молара”.

ЛИТЕРАТУРА

- Cohen S, Burns RC. Pathways of the Pulp. St Louis: Mosby Inc; 2002.
- Weine FS, Healey HJ, Gerstein H, Evanson L. Canal configuration in the mesiobuccal root of the maxillary first molar and its endodontic significance. *Oral Surg Oral Med Oral Path.* 1969; 28:419-25.
- Vertucci FJ. Root canal anatomy of the human permanent teeth. *Oral Surg Oral Med Oral Path.* 1984; 58:589-99.
- Neaverth JE, Kotler ML, Kaltenbach FR. Clinical investigation (in vivo) of endodontically treated maxillary first molars. *J Endod.* 1987; 13:506-12.
- Çalışkan MK, Pehlivan Y, Sepetçioğlu F, Türkün M, Tuncer SS. Root canal morphology of human permanent teeth in a Turkish population. *J Endod.* 1995; 21:200-4.
- Al Shalabi RM, Omer OE, Glennon J, Jennings M, Claffey NM. Root canal anatomy of maxillary first and second molars. *Int Endod J.* 2000; 33:405-14.
- Ng YL, Aung TH, Alavi A, Gulabivala K. Root and canal morphology of Burmese maxillary molars. *Int Endod J.* 2001; 34:620-30.
- Wasti F, Shearer AC, Wilson NH. Root canal systems of the mandibular and maxillary first permanent molar teeth of South Asian Pakistanis. *Int Endod J.* 1999; 32:34-9.
- Alavi AM, Opasanon A, Gulabivala K. Root canal morphology of Thai maxillary molars. *Int Endod J.* 2002; 35:478-85.
- Smadi L, Khraisat A. Root canal morphology of the mesiobuccal root in maxillary first molars of a Jordanian population. *Gener Dent.* 2006; 54:413-6.
- Rwenyonyi CM, Kutesa AM, Muwazi LM, Buwambo W. Root and canal morphology of maxillary first and second permanent molar teeth in a Ugandan population. *Int Endod J.* 2007; 40:679-83.
- Pattanshetti N, Gaidhane M. Root and canal morphology of the mesiobuccal and distal roots of permanent first molars in a Kuwait population – a clinical study. *Int Endod J.* 2008; 41:755-62.
- Abiodun-Solanke IMF, Dosumu OO. Prevalence of additional canals in maxillary first molars in Nigerian population. *J Contemp Dent Pract.* 2008; 9:81-8.
- Weine FS, Hayami, Hata G, Toda T. Canal configuration of the mesiobuccal root of the maxillary first molar of a Japanese subpopulation. *Int Endod J.* 1999; 32:79-87.
- Schafer E, Diez C, Hoppe W, Tepel J. Roentgenographic investigation of frequency and degree of canal curvatures in human permanent teeth. *J Endod.* 2002; 28:211-6.
- Stropko JJ. Morphology of maxillary molars: clinical observations of canal configurations. *J Endod.* 1999; 25:446-50.
- Wolcott J, Ishley D, Kennedy W, Johnson S, Minnich S. Clinical investigation of second MB canal in endodontically treated and retreated maxillary molars. *J Endod.* 2002; 28:477-9.
- Wolcott J, Ishley D, Kennedy W, Johnson S, Minnich S, Meyers J. A 5 yr clinical investigation of second mesiobuccal canals in endodontically treated and retreated maxillary molars. *J Endod.* 2005; 31:262-4.
- Kulild CJ, Peters DD. Incidence and configuration of canal systems in the mesiobuccal root of maxillary first and second molars. *J Endod.* 1990; 16:311-7.

Morphological Characteristics of Mesiobuccal Root Canals of the First Maxillary Molars

Katarina Beljić-Ivanović, Nevenka Teodorović

Department of Restorative Odontology and Endodontics, School of Dentistry, University of Belgrade, Belgrade, Serbia

SUMMARY

Introduction The first maxillary molar is a tooth with three roots, and mesiobuccal one is with the most complex canal morphology. Factors influencing variations of its morphology are numerous, and may significantly complicate endodontic treatment.

Objective The objective was to investigate the number, configuration and curvature orientation of the mesiobuccal root canals in the maxillary first molars.

Methods The study was conducted on 200 mesiobuccal (MB) roots of extracted first molars in human subjects using radiography. In each canal Flexofile was introduced until reaching the apical foramen and the root was then radiographed in series from two projections. Number of root canals (MB₁, MB₂ and MB₃), configuration according to Vertucci classification, and the orientation of the curvature were established. Relevant

statistical parameters and the significance of differences were computed ($p < 0.05$).

Results Of total 200 mesiobuccal roots 86.5% were with two, 9% with three, and 4.5% with a single canal. Most frequent configurations were type IV (36%) and II (34.5%). From the clinical projection all MB₁ canals were oriented distally, from the proximal 78% palatally and 22% buccally. The orientation of all MB₂ canals was distal from the clinical projection, from the proximal projection 76% were oriented palatally, and 24% buccally. The MB₃ canal was always oriented distally from the clinical projection, and buccally from the proximal aspect.

Conclusion The mesiobuccal roots of the first maxillary molars showed multiple canals in 96%, with dominant Vertucci type II and IV of configuration. All canals were curved.

Keywords: maxillary molar; mesiobuccal root; canal morphology

Примљен • Received: 19/05/2009

Прихваћен • Accepted: 09/06/2009