

UNIVERZITET U BEOGRADU
STOMATOLOŠKI FAKULTET

Jelena Z. Nešković

KLINIČKA I MIKROBIOLOŠKA ANALIZA
NEUSPEHA ENDODONTSKOG LEČENJA

doktorska disertacija

Beograd, 2016

UNIVERSITY OF BELGRADE
SCHOOL OF DENTAL MEDICINE

Jelena Z. Nešković

CLINICAL AND MICROBIOLOGICAL
ANALYSIS OF ENDODONTIC
TREATMENT FAILURE

Doctoral Dissertation

Belgrade, 2016

Mentor

Prof. dr Slavoljub Živković

Redovni profesor, Klinika za bolesti zuba, Stomatološki fakultet, Univerzitet u Beogradu

Članovi komisije:

Prof. dr Đurica Grga,

Vanredni profesor, Klinika za bolesti zuba, Stomatološki fakultet, Univerzitet u Beogradu

Prof. dr Branka Popović,

Vanredni profesor, Institut za humanu genetiku, Stomatološki fakultet, Univerzitet u Beogradu

Prof. dr Snježana Čolić,

Redovni profesor, Klinika za oralnu hirurgiju, Stomatološki fakultet, Univerzitet u Beogradu

Prof. dr Aleksandar Mitić,

Vanredni profesor, Medicinski fakultet u Nišu, odsek Stomatologija.

Želela bih da se zahvalim:

Svom mentoru, Prof. dr Slavoljubu Živkoviću na bezrezervnoj stručnoj pomoći i prijateljskoj podršci, na strpljenju i razumevanju. Želim da mu zahvalim što veruje u mene više nego ja sama.

Prof. dr Branki Popović na pomoći, uloženom vremenu i trudu, podršci i osmehu.

Prof. dr Mariji Đurić i dr Đorđu Antonijeviću iz Laboratorije za Antropologiju Medicinskog fakulteta u Beogradu na stručnoj pomoći, kreativnim savetima i uloženom trudu.

Dragim prijateljima sa Klinike za oralnu hirurgiju doc. dr Mići Andriću i Prof. dr Boži Brkoviću i njihovim doktorandima na uloženom trudu i pomoći.

Prof. dr Grga Đurici na ukazanom poverenju i podršci.

Dragim kolegama i sestrama sa Klinike za bolesti zuba na prijateljskoj podršci i pomoći.

Mojim momcima, roditeljima i bratu za ljubav, razumevanje, podršku i sve ono što jesam.

*Maminim momcima,
...zato što ih volim.*

KLINIČKA I MIKROBIOLOŠKA ANALIZA NEUSPEHA ENDODONTSKOG LEČENJA

SAŽETAK

Cilj endodontskog tretmana je da eliminiše infekciju iz kanala korena, da prevenira reinfekciju i trodimenzionalnom hermetičkom obturacijom spreči eventualnu pojavu zapaljenja apikalnog parodontijuma. Nakon adekvatno sprovedenog tretmana, očekuje se zalečenje odnosno zarastanje periapikalne lezije i smanjenje ili iščezavanje rasvetljenja tokom vremena.

Najčešći razlozi koji vode neuspehu endodontskog lečenja su komplikovana anatomija kanalnog sistema, neadekvatna kontrola infekcije, komplikacije tokom endodontskog tretmana u vidu perforacije korena ili frakture kanalnih instrumenata, neadekvatna instrumentacija i obturacija kanala, odnosno mikrocorenje privremenih ili definitivnih koronarnih restauracija.

Ponekad se neuspeh može javiti i onda kada je endodontska terapija korektno vodjena i sve procedure u potpunosti ispoštovane. Razlog za to je kompleksna anatomija kanalnog sistema i brojne ramifikacije i anastomoze između glavnog i akcesornih kanala koje se ne mogu adekvatno obraditi niti obturirati postijećim instrumentima, materijalima i tehnikama. Neinstrumentirane regije endodontskog prostora mogu sadržati bakterije i nekrotično tkivo čak i onda kada se čini da je obturacija kanala radiografski korektna. Mikrobiološki status endodontski lečenih zuba se značajno razlikuje u odnosu na netretirani inficirani kanal korena. Pronađeno je svega nekoliko bakterijskih vrsta u kanalima zuba sa adekvatnim endodontskim tretmanom i perzistirajućim asimptomatskim zapaljenjem apeksnog parodontijuma. To su uglavnom Gram-pozitivne koke, bacili i filamenti sa jednakom distribucijom fakultativnih i obligatnim anaeroba. Tehnikama kultivisanja bakterija i PCR-analizom identifikovani su *Enterococcus* i *Streptococcus*, zatim *Actinomyces*, *Peptostreptococcus*, *Propionibacterium* (ranije *Arachnia*) i *Lactobacillus*.

Postoje i neki ekstraradikalni faktori koji mogu negativno uticati na postoperativno zarastanje periapikalnih lezija. Asimptomatsko perzistiranje radiografskog rasvetljenja nakon adekvatno sprovedene endodontske terapije mogu uzrokovati: perzistirajuća intraradikalna infekcija, ekstraradikalna infekcija, prave ciste, reakcija stranog tela, odnosno prisustvo kristala holesterola i ožiljno zarastanje tkiva.

Neuspelo lečenje nakon primarne endodontske terapije se može rešavati konzervativnim ili hirurškim retreatmanom. Ukoliko ne postoji mogućnost adekvatne restauracije krunice zuba najčešća terapija je ekstrakcija zuba.

Poslednjih godina se svuda u svetu, pa i kod nas, sve veći broj terapeuta i pacijenata sa dijagnostikovanim endodontskim neuspehom, odlučuje pre svega za retreatman a ne za ekstrakciju zuba. Odabir terapijskog pristupa, (pratiti, retreatirati konzervativno ili hirurški, ili ekstrahovati neuspešno izlečen zub), varira među kliničarima i vrlo je subjektivan i nedosledan. Izbor terapijskog postupka je baziran na individualnoj proceni ozbiljnosti oboljenja i ličnim i stručnim afinitetima endodontiste.

Stoga je i osnovni cilj ovog istraživanja bio da se analiziraju najčešći uzroci neuspeha primarnog endodontskog lečenja i klinički proceni ishod ponovnog endodontskog tretmana u zuba sa neuspelim primarnim endodontskim lečenjem u observacionom periodu od 2 godine.

Klinička studija je obuhvatila 37 pacijenata, odnosno 49 zuba, (28 višekoreni i 21 jednokoreni zub) indikovanih za ponovljeni endodontski tretman. Istraživanje je sprovedeno na Klinici za Bolesti zuba i endodonciju Stomatološkog fakulteta u Beogradu od strane jednog izvođača, dok su radiografsku procenu ishoda ponovljenog lečenja tumačila dva istraživača.

Na osnovu radiografske ocene stanja periapikalnih struktura zubi su klasifikovani u dve grupe: grupa sa zdravim parodontijumom (PAI skor 1 i 2) kod kojih je retreatman bio neophodan iz protetskih razloga (zbog lošeg kvaliteta definitivne opturacije) i grupa sa

vidljivim znacima oštećenja apeksnog paradoncijuma (PAI skor 3, 4 i 5). Endodontski tretman sproveden je prema savremenim standardima endodontskog lečenja, a ishod terapije je praćen na kontrolnim radiografijama tokom 2 godine od endodontskog lečenja.

Mikrobiološka studija je obuhvatila 30 zuba, (8 višekorenih i 22 jednokorena) indikovanih za ponovljeni endodontski tretman. Nakon dezinfekcije radnog polja i dezopturacije kanala korena, uzeti su uzorci za mikrobiološku analizu. Identifikacija mikroorganizama, *Enterococcus faecalis*, *Peptostreptococcus micros*, *Prevotella intermedia*, *Porphyromonas endodontalis* i *Actinobacillus Actinomycetemcomitans* urađena je PCR-metodom u laboratoriji za Humanu genetiku Stomatološkog fakulteta u Beogradu.

Micro-CT analizi podvrgnuto je 11 zuba, (10 jednokorenih i 1 dvokoreni) ekstrahovanih zbog neuspeha endodontskog lečenja. Zubi su skenirani u Laboratoriji za antropologiju Instituta za Anatomiju Medicinskog fakulteta Univerziteta u Beogradu kako bi se registrovao eventualni uzrok neuspeha a potom je urađena i PCR-analiza po opisanom protokolu.

Dobijeni rezultati ove doktorske teze su pokazali da na ishod endodontskog lečenja značajno utiču kvalitet (hermetičnost) obturacije kanala korena kao i prisustvo i kvalitet koronarne restauracije. Uzroke neuspeha pre svega treba tražiti u neadekvatno sprovedenom endodontskom tretmanu odnosno neadekvatnoj obturaciji kanala (kratko punjenje, „zaboravljeni“ kanali).

Jedan od faktora koji onemogućava adekvatno sprovođenje svih faza endodontske terapije jeste komplikovana kanalna anatomija, koja se jedino može precizno detektovati i registrovati mikromjuterizovanom tomografijom.

Prisustvo periapikalnih lezija značajno utiče na mikrobiološki status kanala korena endodontski lečenih zuba. Kod svih uzoraka uzetih iz kanala korena endodontski lečenih zuba sa hroničnim periapikalnim lezijama registrovano je prisustvo bakterija. Najzastupljeniji je bio *E.faecalis* (94%) i *P.intermedia* (82,3% kanala). Korenovi

endodontski lečenih zuba u čijim kanalima prisustvo bakterija nije potvrđeno, imali su zdrava parodontalna tkiva u predelu vrha korena.

Prisustvo periapikalnih promena iznad vrha korena zuba pre otpočinjanja retreatmana značajno utiče na ishod ponovljenog endodontskog tretmana. Ponovljena endodontska terapija kod zuba sa zdravim parodontalnim tkivima nakon 24 meseca bila je upešna u **93,3%** slučajeva, dok je kod zuba sa prisutnim hroničnim periapikalnim lezijama uspeh registrovan u **67,6% slučajeva**. Potuno izlečenje (restitutio ad integrum) nakon retreatmana kod postojanja perzistirajućih periapikalnih lezija iznad vrha korena postignuto je u **52,9%** slučajeva.

Ukupni rezultati ove doktorske disertacije ukazuju na činjenicu da je retreatman težak i komplikovan endodontski postupak ali sa velikim šansama za uspeh. Osnovni preduslovi za uspešnost endodontskog tretmana u ponovljenom zahvatu vezani su za pravilnu dijagnozu endodontskog neuspeha (Rtg, CBCT), adekvatnu dezoaturaciju i preparaciju u ponovnom čišćenju i oblikovanju kanala (stručnost terapeuta, instrumentarijum, materijali), odnosno kvalitetnu trodimenzionalnu hermetičnu opturaciju kanalskog sistema i kvalitetnu, pravovremenu i adhezivnu restauraciju endodontski lečenog zuba u ponovljenom tretmanu.

Ključne reči: endodontski retreatman, endodontski neuspeh, apikalni periodontitis,

kvalitet obturacije, kvalitet restauracije, interradikularna infekcija, E. faecalis

Naučna oblast: Stomatologija

Uža naučna oblast: Kliničke stomatološke nauke

UDK broj: 616.314.163-085(043.3)

CLINICAL AND MICROBIOLOGICAL ANALYSIS OF ENDODONTIC TREATMENT FAILURE

ABSTRACT

The aim of endodontic treatment is to eliminate the infection from the root canal, to prevent reinfection and to prevent the possible occurrence of periapical periodontal inflammation by three-dimensional hermetic obturation. After appropriate completion of the treatment, it is expected periapical lesions healing and the reduction or disappearance of the radiolucency over time.

The most common reasons that lead to the failure of endodontic treatment are complicated anatomy of the root canal system, inadequate control of infection, complications during endodontic treatment in the form of perforation or fracture of the root canal instruments, inadequate instrumentation and obturation, and microleakage of temporary or definitive coronal restoration.

Sometimes failure can occur when the endodontic treatment correctly conducted and all procedures are fully satisfied. The reason for this is the complex anatomy of the canal system and the numerous ramifications and anastomoses between the main and accessory canals that can not be adequately treated nor obturated by contemporary instruments, materials and techniques as well. Region of endodontic space that couldn't be reached can contain bacteria and necrotic tissue even when it seems that the canal obturation is correct on intraoral X-ray. The microbiological status of endodontically treated teeth is significantly different compared to untreated infected root canal. Only a few bacterial species was found in the canals of teeth with adequate endodontic treatment and persistent asymptomatic apical periodontal inflammation. These are mainly Gram-positive cocci, bacilli and filaments with an equal distribution of facultative and obligate anaerobes. Techniques of cultivation of bacteria and PCR analysis identified *Enterococcus*, and *Streptococcus*, *Actinomyces* then, *Peptostreptococcus*, *Propionibacterium* (previously *Arachnia*) and *Lactobacillus*.

There are some extraradicular factors that could adversely affect the postoperative healing of periapical lesions. Asymptomatic post-treatment periapical radiolucencies maybe

caused by: intraradicular persistent infections, extraradicular infections, true cysts, foreign body reaction, or the presence of cholesterol crystals and healing of scar tissue.

Failure of primary endodontic treatments can be solved by conservative or surgical retreatment. If there is no possibility of adequate restoration of the tooth crown, the most common therapy is tooth extraction.

In recent years, all over the world, a growing number of therapists and patients with diagnosed endodontic failure, decides primarily for retreatment and not for tooth extraction. The choice of therapeutic approaches (to recall, to retreat conservatively or surgically, or to extract unsuccessfully healed tooth) varies among clinicians and is highly subjective and inconsistent. The choice of therapeutic procedure is based on an individual assessment of the seriousness of the disease and the personal and professional affinities of an endodontist.

Therefore, the primary objective of this study was to analyze the most frequent causes of failure of the primary endodontic treatment and clinical outcome of the re-assessment of the primary endodontic treatment in teeth with failed endodontic therapy in the observational period of 2 years.

The clinical study included 37 patients, or 49 teeth (28 multyrooted and 21 singlerooted tooth) indicated for repeated endodontic treatment. The research was conducted at the Department of Restorative Dentistry and Endodontics, School of Dental Medicine in Belgrade, by one operator, while radiographic assessment of repeated treatment outcome was interpreted by two researchers.

Based on radiographic assessment of status of periapical structure, teeth were classified into two groups: those with healthy periodontium (PAI score of 1 and 2) in which the retreatment was necessary from prosthetic reasons (due to poor quality of definitive obturation) and the group with visible signs of damage to the apical periodontal tissue (PAI score 3, 4 and 5). Endodontic retreatment was carried out according to standards of

contemporary endodontic treatment, and outcome of treatment is monitored by control radiographs during the 2 years of the endodontic treatment.

Microbiological study included 30 teeth (8 multyroot and 22 singlerooted) indicated for endodontic retreatment. After disinfecting of working fields and removing guttapercha from root canal, samples were taken for microbiological analysis. Identification of micro-organisms, *Enterococcus faecalis*, *Peptostreptococcus micros*, *Prevot intermedia*, *Porphyromonas endodontalis* and *Actinobacillus Actinomycetemcomitans* was performed by PCR method in the laboratory for Human Genetics, School of Dental Medicine in Belgrade.

Micro-CT analysis were subjected to 11 tooth extracted because of a failure of endodontic treatment. Teeth were scanned at the Laboratory for Anthropology, Department of Anatomy, School of Medicine, University of Belgrade to register the potential cause of failure and the PCR analysis was done by the described protocol.

The results of this doctoral thesis showed that the outcome of endodontic treatment significantly affect the quality (hermetic) obturation of the root canal and the presence and quality of the coronal restoration. The causes of failure should be sought primarily in the inadequate endodontic treatment or inadequate obturation (short obturation, "forgotten" channels).

One of the factors preventing the proper implementation of all phases of the endodontic therapy is complicated canal anatomy, which can only be accurately detected and register by micro-CT.

The presence of periapical lesion significantly affects the microbiological status of root canal treated teeth. In all the samples taken from the root canal of endodontically treated teeth with chronic periapical lesions, bacteria have been detected. The most common was *E. faecalis* (94%) and *P.intermedia* (82.3% of the channels). Roots of endodontically treated with no bacteria found, had healthy periodontal tissue in the periradicular tissue.

The presence of periapical changes before starting re-treatment significantly affects the outcome of repeated endodontic treatment. Repeated endodontic therapy in teeth with healthy periodontal tissues after 24 months was successful in 93.3% of the cases, while the teeth with chronic periapical lesions present success registered in 67.6% of cases. Complete healing (*restitutio ad integrum*) upon re-treatment in the presence of persistent periapical lesions was achieved in 52.9% of cases.

Overall results of this doctoral thesis point to the fact that the retreatment is difficult and complicated endodontic procedure, but with great chances of success. The basic preconditions for the success of endodontic treatment in the repeated procedure related to the proper diagnosis of endodontic failure (Rtg , CBCT), removing gutta-percha from root canal, adequate preparation and the cleaning and re-shaping channels (therapist expertise , instrumentation , materials), and high-quality three-dimensional hermetic obturation of the canal system and adequate, adhesive coronal restoration of endodontically treated teeth in repeated treatment.

Key words: endodontic retreatment , endodontic failure , apical periodontitis, quality of obturation, quality restoration, intraradicular infections, E.faecalis

Science Field: Dentistry

Specific Scientific Field: Clinical Dental Science

UDC number: 616.314.163-085(043.3)

SADRŽAJ

1	UVOD.....	1
2	PREGLED LITERATURE	3
2.1	PROCENA USPEHA ENDODONTSKE TERAPIJE.....	3
2.1.1	Klinički kriterijumi.....	4
2.1.2	Radiografski kriterijumi.....	4
2.1.3	Histološki kriterijumi.....	8
2.2	UZROCI NEUSPEHA ENDONTSKE TERAPIJE.....	9
2.2.1	Neppravilna dijagnoza	9
2.2.2	Komplikovana anatomija kanalnog sistema korena zuba	11
2.2.3	Perforacije korena	12
2.2.4	Fraktura kanalnih instrumenata.....	13
2.2.5	Neadekvatna kontrola i prevencija infekcije	14
2.2.6	Neadekvatna obturacija kanala korena	17
2.2.7	Neadekvatna koronarna restauracija.....	20
2.2.8	Intraradikularna infekcija	21
2.2.9	Ekstraradikularna infekcija.....	29
2.2.10	Prave ciste	30
2.2.11	Strana tela u periapeksu.....	31
2.2.12	Kristali holesterola	32
2.2.13	Ožiljno zarastanje tkiva.....	32
2.3	ISHOD PRIMARNOG I PONOVLJENOG ENDODONTSKOG LEČENJA.....	33
3	CILJEVI ISTRAŽIVANJA.....	37
4	MATERIJAL I METODOLOGIJA	38
4.1	MATERIJAL I METODOLOGIJA ZA KLINIČKA ISTRAŽIVANJA	38
4.2	MATERIJAL I METODOLOGIJA ZA MIKROBIOLOŠKA ISTRAŽIVANJA	43
4.3	METODOLOGIJA MICRO-CT ANALIZE.....	50

5	REZULTATI	52
5.1	REZULTATI KLINIČKIH ISTRAŽIVANJA.....	52
5.2	REZULTATI PCR-ANALIZE ZUBA KOD KOJIH JE BIO INDIKOVAN PONOVI ENDODONTSKI TRETMAN.....	63
5.3	REZULTATI MIKRO-CT ANALIZE NA EKSTRAHOVANIM ZUBIMA SA NEUSPELIM ENDODONTSKIM LEČENJEM.....	68
6	DISKUSIJA	81
6.1	DISKUSIJA REZULTATA KLINIČKIH ISTRAŽIVANJA.....	81
6.2	DISKUSIJA REZULTATA PCR ANALIZE.....	95
6.3	DISKUSIJA REZULTATA MIKRO-CT ANALIZE.....	105
7	ZAKLJUČAK.....	112
8	LITERATURA	114
9	BIOGRAFIJA.....	133

1 UVOD

Uprkos nesumnjivoj učestalosti u svakodnevnoj kliničkoj praksi, među endodontistima još uvek ne postoji tačna definicija neuspeha endodontskog lečenja. Mnogi kliničari bi se složili da odsustvo bola i drugih kliničkih simptoma, odnosno očuvanost funkcije endodontski lečenog zuba, proglaše važnim parametrom uspeha endodontskog tretmana. Međutim, ako bi se kao osnovi kriterijum posmatralo postojanje inflamatorne lezije u apeksnom parodonticijumu koja ranije nije postojala, odnosno perzistiranje ili uvećanje iste posle preduzete primarne endodontske terapije, ovi kriterijumi bi bili značajno oštriji. Ukoliko postoji klinička simptomatologija u vidu bola, perkutorne osetljivosti, nelagodnosti, postojanja fistule ili otoka, neuspeh je lako dijagnostikovati. Međutim, teškoće se javljaju kod asimptomatskih stanja koja se dijagnostikuju kao slučajan radiografski nalaz sa radiografskim rasvetljenjem (lokalizovanim apeksno ili lateralno), sa prekinutom laminom durom, ili proširenjem periodontalnog prostora, odnosno hiper cementozom, kondenzirajućim otitisom ili resorpcijom apeksnog dela korena.

Cilj endodontskog tretmana je da eliminiše infekciju iz kanala korena i prevenira reinfekciju trodimenzionalno hermetičkom obturacijom kako bi se eliminisali mikroorganizmi kao glavni uzročnici apikalnih periodontitisa. Nakon adekvatno sprovedenog tretmana, očekuje se zarastanje periapikalne lezije smanjenjem ili iščezavanjem rasvetljenja na kontrolnim radiografijama. Međutim, postoje situacije kada koštana reparacija izostaje i ne dolazi do smanjenja periapikalnog rasvetljenja pa se to često kvalifikuje kao endodontski neuspeh. Smatra se da do neuspeha dolazi u slučaju kad se ne postigne zadovoljavajući nivo u kontroli i eliminaciji infekcije. Najčešći razlozi koji vode ka neuspehu su neadekvatna kontrola aseptičnih uslova rada, nedovoljno ekstenzivan pristupni kavitet (koji onemogućava pronalaženje svih kanala pa pojedini ostaju „zaboravljeni“ i neobrađeni); neadekvatna instrumentacija kanala, odnosno mikročurenje privremenih ili definitivnih koronarnih restauracija.

Ponekad se neuspeh može javiti i onda kada je endodontska terapija korektno vodjena i sve procedure u potpunosti ispoštovane. Razlog tome može biti kompleksna anatomija kanalnog sistema, kada se ramifikacije i anastomoze između glavnog i akcesornih kanala ne mogu adekvatno obraditi niti obturirati postijećim instrumentima,

materijalima i tahnikama, pa u njima može perzistirati infekcija. I na kraju, postoje ekstraradikalni faktori izvan kanala korena, u okviru inflamiranog periapikalnog tkiva koji mogu negativno uticati na postoperativno zarastanje periapikalnih lezija. Asimptomatsko perzistiranje radiografskog rasvetljenja nakon adekvatno sprovedene endodontske terapije mogu uzrokovati: perzistirajuća interradikalna infekcija, ekstraradikalna infekcija, prave ciste, reakcija stranog tela, odnosno prisustvo kristala holesterola ili ožiljno zarastanje tkiva.

Problem može biti i radiografsko tumačenje ishoda primarnog endodontskog lečenja limitirano vizuelnom interpretacijom posmatrača. Neslaganja u interpretaciji radiografskih nalaza među posmatračima su vrlo česta pojava, a neretko čak i kod jednog posmatrača sa dužom vremenskom distancom.

Srećom, zubi sa predhodno neuspehim endodontskim lečenjem mogu se ponovo tretirati kako bi se poboljšao kvalitet tretmana i/ili izlečila perzistirajuća apikalna lezija. Pre otpočinjanja bilo kakvog retreatmana izuzetno je važno razmotriti sve opcije interdisciplinarnog lečenja u odnosu na prognozu preduzete terapije, vreme i cenu.

Neuspelo lečenje nakon primarne endodontske terapije se može rešavati konzervativnim ili hirurškim retreatmanom. Ukoliko ne postoji mogućnost adekvatne restauracije krunice zuba ili je koren prekratak za buduću protetsku nadogradnju, kada se dijagnostikuje vertikalna fraktura korena, loš periodontalni status i/ili oralna higijena, kada nedostaje motivacija pacijenta uz nedovoljnu obučenosť i opremljenost terapeuta, terapija izbora je najčešće ekstrakcija zuba.

Poslednjih godina se svuda u svetu, pa i kod nas, sve veći broj terapeuta i pacijenata sa dijagnostikovanim endodontskim neuspehom, odlučuje pre svega za retreatman a ne za ekstrakciju zuba.

Odabir terapijskog pristupa, (pratiti, retreatirati konzervativno ili hirurški, ili ekstrahovati neuspešno izlečen zub), varira među kliničarima, vrlo je subjektivan i nedosledan i najčešće baziran na individualnoj proceni ozbiljnosti oboljenja i ličnim afinitetima endodontiste.

Stoga je i osnovni cilj ovog istraživanja da se analiziraju najčešći uzroci neuspeha primarnog endodontskog lečenja i klinički proceni ishod ponovnog endodontskog tretmana u zuba sa neuspehim primarnim endodontskim lečenjem u observacionom periodu od 2 godine.

2 PREGLED LITERATURE

2.1 PROCENA USPEHA ENDODONTSKE TERAPIJE

Endodontska terapija podrazumeva lečenje obolele pulpe i apeksnog parodontijuma sa ciljem da izlečeni zub zadrži svoju estetiku i fiziološke funkcije u mastikaciji. Međutim, nije svaki endodontski tretman uspešan. Različite retrospektivne studije ukazuju na vrlo različite rezultate. Stopa uspešnosti endodontske terapije kreće se od 53%-97% (17, 45, 58, 179, 181,158). Viši procenat ukazuje na to da je skoro svaki endodontski tretman uspešan, dok niža granica intervala sugerise da je svaki drugi neuspešan. Ovakva neslaganja posledica su razlika u dizajnu studija, protokolu tretmana, korišćenih endodontskih tehnika, kvalifikacija izvođača tretmana i naravno kompleksnosti tretiranih slučajeva. Ne manje važni su i kriterijumu po kojima je rađena procena ishoda terapije kao i opservacioni period posmatranja. (8,58).

Friedman i Mor (2004) su u skladu sa ciljem endodontske terapije (a to je da spreči i/ili leči oboljenje, tj. apikalni periododontitis), ishod endodontskog tretmana definisali na sledeći način:

- 1) Izlečenje- kada su klinički i radiografski nalazi uredni
- 2) u procesu izlečenja- (obzirom da je lečenje dinamičan proces) kada se uočava smanjenje radiografskog rasvetljenja uz normalan klinički nalaz i
- 3) Oboljenje- kada se uočava uvećanje radiografskog rasvetljenja ili njegovo perzistiranje bez promene čak i u slučaju urednog kliničkog nalaza.

Isti autori su uveli termin *Funkcionalna retencija zuba* koji se odnosi na endodontski lečene zube koji opstaju u usnoj duplji bez kliničkih znakova i subjektivnih simptoma i sa očuvanom mastikatornom funkcijom a pri čemu postoji rasvetljenje (novonastalo ili perzistirajuće).(44).

Sjogren i sar su 1990.god. su sproveli studiju na 356 pacijenata u opservacionom periodu od 8-10 god. koja je imala za cilj da ispita uticaj različitih faktora na ishod endodontske terapije. Rezultati su bili direktno zavisni od preoperativnog statusa pulnog i periapikalnog tkiva, odnosno dijagnoze. U slučaju vitalne i avitalne pulpe bez periapikalnih promena uspešnost terapije iznosila je 96%, dok je u slučaju inficirane pulpe sa prisutnim periapikalnim promenama, taj procenat bio 86%. Na ishod tretmana značajno su uticali mogućnost instrumentacije kanala do pune radne dužine i kao i nivo kanalnog punjenja. U

slučaju ponovljene terapije prethodno lečenih zuba sa periapikalnim promenama, procenat uspeha je bio znatno niži 62%. U malom broju slučajeva se ishod tretmana periapikalnih lezija mogao predvideti na osnovu kliničkih i radiografskih znakova (181).

Uprkos nesumnjivoj učestalosti u svakodnevnoj kliničkoj praksi, među endodontistima ne postoji tačna definicija neuspeha endodontskog lečenja. Mnogi kliničari bi se složili da odsustvo bola i drugih kliničkih simptoma ili još precizniji termin očuvanost funkcije endodontski tretiranog zuba proglašavaju parametrom uspeha endodontskog tretmana.(165) Razlog visokog procenta na ovaj način definisanig uspeha endodontske terapije leži prvestveno u izuzetnoj sposobnosti imunološkog sistema da savlada infekciju i očuva normalno funkcionisanje organizma.

Postoje tri osnovna metoda za procenu ishoda endodontske terapije: klinička, radiografska i histološka procena. Svaka od njih ima svoje prednosti, ali i ograničenja (8,58).

2.1.1 Klinički kriterijumi

Klinički kriterijumi za procenu ishoda endodontskog lečenja su subjektivni znaci i simptomi koji su vrlo varijabilni. Američko Udruženje Endodontista (AEE) je 1994 objavilo „Vodič za osiguranje kvaliteta“ po kome se klinički uspešnom terapijom smatraju slučajevi kada nema nepovoljnih kliničkih znakova i simptoma (odsustvo bola, nelagodnosti i osetljivosti na perkusiju, nestanak fistule, očuvanje funkcije, bez znakova destrukcije mekih tkiva, periodontalnih defekata i povećane pokretljivosti zuba).(130)

Klinički neprihvatljivim slučajevima se smatraju oni kod kojih perzistiraju subjektivni simptomi kao što su rekurentna fistula ili otok, nelagodnost pri perkusiji ili palpaciji, fraktura zuba koja se ne može rekonstruisati, povećana pokretljivost zuba ili progresivno parodontalno oštećenje i nemogućnost žvakanja.

2.1.2 Radiografski kriterijumi

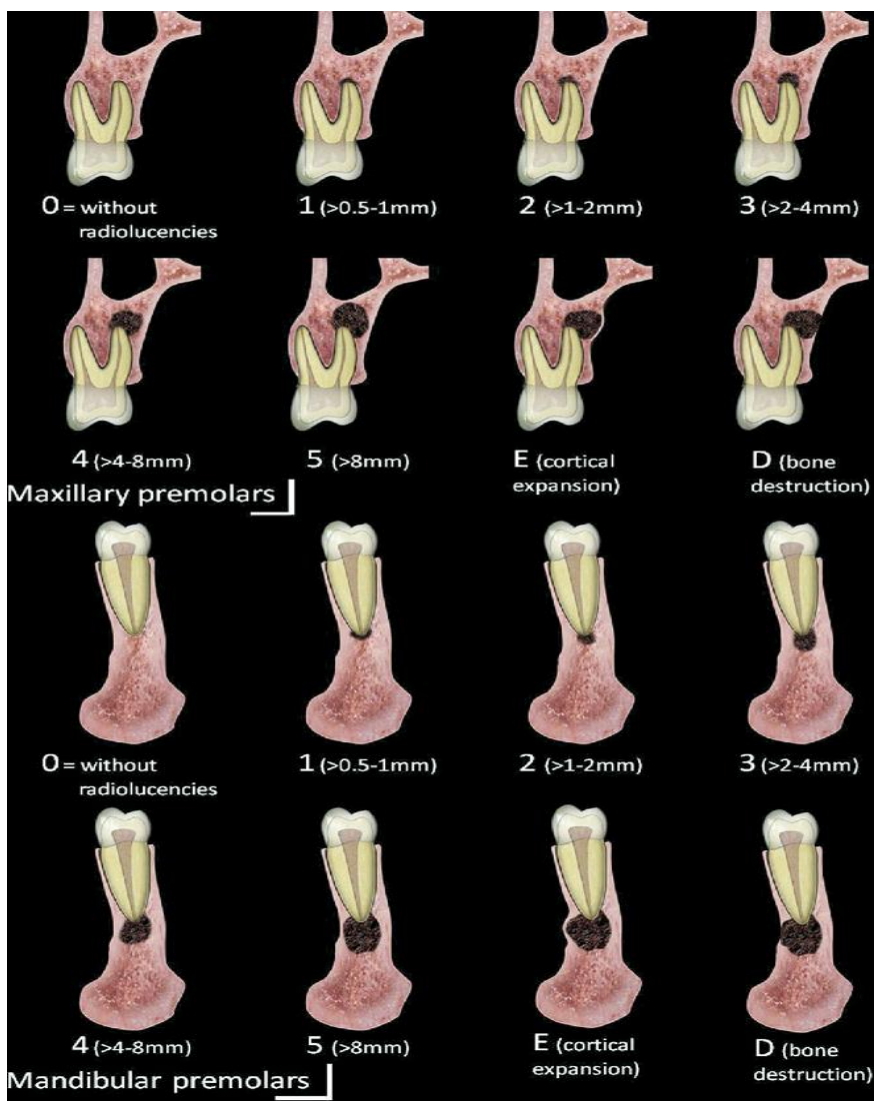
Procene uspeha endodontske terapije su nesumnjivo od neprocenjivog značaja i predstavljaju glavni metod u praćenju ishoda preduzetog lečenja. Medjutim, ona je limitirana vizuelnom interpretacijom posmatrača i najčešće nije objektivna već prilično subjektivna. Neslaganja u interpretaciji radiografskih nalaza među posmatračima su vrlo česta pojava, a neretko i kod jednog posmatrača sa vremenskom distancom. Stoga, primena „strategije posmatranja“ povećava stepen usaglašenosti među posmatračima, umanjujući pri

tome subjektivnost u tumačenju. (161). Drugo ograničenje radiografije je u tome što u dve dimenzije prikazuje trodimenzionu promenu u kosti.(123) Da bi lezija bila radiografski vidljiva, mora da postoji značajna destrukcija kosti, što znači da su lezije u stvarnosti veće od radiografskog prikaza. **Bender i sar** su još davne 1966.god su ukazali da promena u angulaciji snopa X-zraka može da poveća ili smanji veličinu slike lezije. (17) Dalje, razlike u ekspoziciji i uslovima razvijanja filma proizvode razlike u gustini filma koje direktno utiču na procenu uspeha tretmana. **Durack i Patel** kao ograničenje konvencionalne radiografije, ističu činjenicu da neke anatomske strukture (maksilarni sinus, foramen mentale, kanal nerva alveolarisa inferiora, zigomatična kost...) otežavaju njenu inerpriaciju, potom nemogućnost standardizacije radiografisanja kako bi se obezbedilo što preciznije praćenje promena tokom reparacije u koštanim strukturama. (27).

Ove nedostatke klasične radiografije, prevazilazi CBCT (Cone Beam Computed Tomography) koji predstavlja najsavremeniji, trodimenzioni dijagnostički sistem radiografisanja i specijalno je dizajniran za upotrebu u maksilo-facijalnoj regiji. Bez obzira na svoju superiornost u odnosu na klasičnu dvodimenzionu retroalveolarnu radiografiju, CBCT još uvek nije u širokoj kliničkoj upotrebi zbog cene ali i zbog značajne doze zračenja.

Ørstavik i sar. su 1986.godine uveli PAI sistem skoriranja za radiografsku procenu periapikalnog statusa. Ovaj indeks omogućava, između ostalog, lakše praćenje promena u periapikalnim tkivima i svrsishodnije poređenje rezultata kliničkih ishoda konvencionalnog endodontskog tretmana. (117)

Estrela i sar. su predložili novi, precizniji index za merenje periapikalnog oštećenja CBCTPAI koji se određuje promerom ekstenzije lezije. Skoriranje je šestostepeno 0-5 pri čemu je 0- intakna periapikalna struktura, 1-dijametar periapikalne lezije je >0,5-1mm, 2-dijametar rasvetljenja >1-2mm i tako dalje do indexa 5 koji predstavlja periapikalnu lezija dijametra>8mm. (Slika 1.) Index obuhvata i skor +E za stepen ekspanzije kortikale kosti i +D za destrukciju koštanih struktura. (31)



Slika 1. CBCTPAI za premolare gornje i donje vilice predložen od strane Estrela i sar.(31)

Sjogren i sar (1990) su u svojoj studiji koristili striktno radiografske kriterijume po kojima se endodontski tretman smatra uspešnim ukoliko je: 1) širina i struktura lamine dure oko apeksa zuba normalna; 2) ukoliko je periodontalni ligament blago proširen samo oko prebačenog materijala za definitivnu opturaciju; 3) i ukoliko nema znakova resorpcije.(181). Dakle, izlečenje hronične periapiksne lezije se smatra onda kada zub sa periradikularnim rasvetljenjem na kontrolnoj radiografiji pokazuje intaktnu laminu duru i normalni prostor periodontalnog ligamenta celom dužinom korena zuba. Takođe, ukoliko su u vreme opturacije lamina dura i periodontalni prostor bili normalni celim obimom

korena, na kontrolnoj radiografiji moraju ostati nepromenjeni kako bi se endodontski tretman proglasio uspešnim (130).

Međutim, radiografska procena pojave inflamatorne lezije u apeksnom parodontijumu koja ranije nije postojala, (odnosno njeno perzistiranje ili uvećanje) nakon primarnog endodontskog tretmana predstavlja neuspeh lečenja. (8, 165)

Dakle, radiografski kriterijumi koji ukazuju na neuspeh endodontske terapije su (19):

- 1) Periapikalna lezija koja se radiografski ne menja ili se veličina rasvetljenja neznatno smanjuje (nekompletna reparacija);
- 2) pojava periapikalnog rasvetljenja posle završene endodontske terapije;
- 3) uvećanje veličine periapikalnog rasvetljenja koje je postojalo pre intervencije.

Radiografska procena toka izlečenja može se vršiti i na osnovu kriterijuma za procenu dinamike reparatornih procesa u apeksnom parodontijumu (**Mijušković i sar 1999**):

1. *Nepromenjeno stanje* – koje podrazumeva «status quo» na kontrolnim pregledima u odnosu na radiološku sliku odmah nakon završene endodontske terapije.

2. *Poboljšanje* – koje podrazumeva smanjenje radiološkog rasvetljenja u alveolarnoj kosti uz formiranje kosnih gredica na periferiji, odnosno delimičnu reparaciju oštećenog apeksnog dela zuba.

3. *Potpuno izlečenje* – koje podrazumeva potpuno isčezavanje rasvetljenja u periapeksu sa formiranjem kosnih gredica; ponovno uspostavljanje lamine dure i apoziciju cementa na delovima korena gde je bio resorbovan (*restitutio ad integrum*).

4. *Pogoršanje* – koje podrazumeva perzistiranje rasvetljenja u alveolarnoj kosti uz nastavak resorptivnih procesa, što se uočava u većem skraćenju apeksa korena zuba (94)

U radiografskoj proceni uspeha terapije izuzetno je važno i vreme kada se procena vrši. Istraživanja pokazuju da se neuspeh najčešće dijagnostikuje u periodu od 24 meseca nakon završetka terapije. (19)

Do neuspeha može doći 10 i više godina nakon završetka tretmana jer bakterije zaostale u kanalnom sistemu korena mogu da „prežive“ i dovedu do rekurentnog periapikalnog periodontitisa (171).

Reit (1987) preporučuje da se prva radiografska provera (ukoliko ne postoje klinički simptomi) sprovede nakon godinu dana od završetka terapije. Ukoliko je radiografski nalaz normalan, tretman se može smatrati uspešnim. Ako postoje patološke promene a i dalje nema subjektivnih tegoba, ponovna radiografska procena treba da usledi nakon tri godine. U slučaju da se i tada na radiografskom nalazu uoče patološke promene, primarni endodontski tretman se smatra neuspešnim (134). **Daokar i Kalekar (2013)** tvrde da je period od 2 godine primereniji od sestomesečnih kontrola u slučaju tretmana neinficirane pulpe, dok je period od šest meseci u slučaju postojanja periapikalnog rasvetljenja dovoljan jedino da se proceni u kom pravcu se odvija reparacija. (19)

Hulsmann i Schafer (2005) su dali protokol za kliničku i radiografsku proveru uspeha endodontske terapije koji podrazumeva praćenje u trajanju od 4 godine sa kontrolnim intervalima nakon 6 i 12 meseci, odnosno posle 2 i 4 godine. (73)

2.1.3 Histološki kriterijumi

Histološki kriterijumi su svakako najstrožiji ali nemaju praktičan značaj u kliničkoj praksi. Potvrđeno je da mnogi klinički asimptomatski zubi sa normalnim radiografskim nalazom ili minimalnim promenama mogu pokazivati histopatološke promene u periradikularnim tkivima (8, 58). To su uglavnom zubi sa hroničnom inflamacijom i bez simptoma, odnosno sa blago proširenim periodontalnim prostorom i nekompletnom koštanom reparacijom na radiografiji.

Gutmann i sar (1997) su predložili kriterijume za histološku procenu kako bi olakšali razumevanje dinamičnih promena u periradikularnim tkivima. Histološko izlečenje, po njihovom mišljenju podrazumeva odsustvo inflamacije i resorpcije periodontalnih vlakana, odnosno reparaciju cementa noformiranim cementom (što je retko); koštanu reparaciju sa prisutnim osteoblastima koji okružuju novoformiranu kost kao i odsustvo resorpcije korena zuba. (58) Histološki neprihvatljivi su slučajevi sa prisutnom ozbiljnom inflamacijom, izostankom koštane reparacije odnosno prisutnom resorpcijom okolne kosti i resorpcijom cementa, slučajevi sa prisutnim bakterijama i zonama nekrotičnog i granulacionog tkiva i prisutvom eventualne proliferacije epitela. (58)

Procena uspeha endodontske terapije se dakle najčešće vrši nakon godinu dana od endodontskog tretmana a ishod može biti sledeći:

- 1) **Uspešan** što podrazumeva a) potpuno izlečenje (radiografski i klinički uredan nalaz) i
b) nepotpuno izlečenje (kliničko izlečenje sa radiografskim poboljšanjem)
- 2) **Neizvestan (nesigurno izlečenje)** što podrazumeva radiografski nalaz „status quo“ uz odsustvo kliničkih znakova i simptoma ili prisustvo blagih kliničkih simptoma uz radiografsko poboljšanje
- 3) **Neuspešan** kada su i dalje prisutni klinički znaci i simptomi i radiografsko rasvetljenje. (58,94)

2.2 UZROCI NEUSPEHA ENDONTSKE TERAPIJE

Grossman je još davne 1972.godine izneo da su ciljevi endodontskog tretmana kompletno uklanjanje potencijalnih iritansa iz kanalnog sistema te da su preduslovi za uspeh terapije adekvatna kontrola infekcije, pravilno oblikovanje kanala i uklanjanje kompletnog organskog debrija. On je svrstao sve uzroke neuspeha endodontskog tretmana u 4 kategorije: 1) loša dijagnoza; 2) loša prognoza; 3) tehničke poteškoće i 4) nemarno sproveden endodontski zahvat. (57)

Mijušković i sar (1999) navode da faktori neuspeha endodontske terapije proizilaze, pre svega, iz nekompletne eliminacije sadržaja kanala korena, odnosno mikroorganizama i njihovih toksina i neadekvatne opturacije kanalnog sistema koja je najčešće posledica lošeg čišćenja i nedovoljne instrumentacije (94).

Daokar i Kalekar su **2013.god** pregledom literature sve uzroke neuspeha endodontske terapije svrstali u tri sveobuhvatne grupacije: 1) preoperativne faktore koji se odnose na loš odabir slučajeva koji se endodontski tretiraju; 2) operativni faktori koji su vezani za kvalitet samog endodontskog tretmana i 3) postoperativni uzroci koji se odnose na neuspeh konzervativnog i hirurškog tretmana (19)

2.2.1 Nepravilna dijagnoza

Uspeh endodontske terapije počinje pravilnom dijagnozom koja se postavlja na osnovu detaljne anamneze (sa svim znacima i simptomima koje pacijent navodi), pažljivog kliničkog pregleda, radiografske procene stanja zuba i okolnih parodontalnih tkiva kao i testa vitaliteta. Ukoliko se sve činjenice ne uzmu u obzir i ne postavi prava dijagnoza, postoji velika šansa da će terapija biti neadekvatna, sledstveno i neuspešna ili da će se

tretirati pogrešan zub. Loš odabir slučajeva koji se tretiraju takođe vodi u neuspeh. Pokušaj lečenja od strane terapeuta koji ne posudeje znanje, veštine ili instrumentarijum, ne može doneti povoljan ishod terapije. Isti je slučaj i sa lečenjem zuba koji imaju lošu parodontološku prognozu, odnosno prevelika oštećenja potpornog aparata. Pogrešna dijagnoza, neadekvatan plan terapije kao i loša selekcija slučajeva sigurno vodi u neuspeh endodontske terapije (75).

Prilikom selekcije slučajeva koji će se endodotski tretirati neophodno je uzeti u obzir i parodontološki status, restaurativne mogućnosti, oralno i opšte zdravstveno stanje pacijenta kao i socio-ekonomske faktore.(44)

Jedna od dijagnostičkih zamki su prave endo-parodontalne lezije čija dijagnoza je izuzetno delikatna. Ovde je neophodno uzeti detaljnu anamnezu, sprovesti pažljivo klinički pregled pri čemu je najbitnije sondiranje parodonticijuma, ispitivanje vitaliteta zuba i detaljna analiza radiografskog nalaza. (151).

Na Klinici za bolesti zuba Stomatološkog fakulteta u Beogradu sprovedeno je istraživanje o mogućnostima endodontskog lečenja različitih oblika endo-parodontalnih lezija koje je pokazalo da je endodontska terapija u opservacionom periodu od 12 meseci bila uspešna kod 88,9% vitalnih zuba, odnosno kod 91,7% avitalnih zuba. Endodontska terapija može biti uspešna i u terapiji ovog oboljenja i dovesti do kompletnog izlečenja endo-parodontalnih lezija, ali ukoliko je izražena i parodontalna komponenta neophodan je i parodontalni tretman za potpun uspeh preduzete terapije (110).

Gargiulo (48) ističe da pre započinjanja bilo kakve terapije, treba dobro razmotriti važnost i stratešku poziciju zuba sa kombinovanom endo-parodontalnom lezijom sa čim se slažu i **Rötstein i Simon** (151). Značaj tog zuba za plan kompletne dentalne sanacije treba da bude u skladu sa vremenom, cenom i (ne)izvesnošću tretmana kombinovanih defekata (48, 151).

Za uspeh je važno i opšte zdravstveno stanje, odnosno odsustvo **sistemskih oboljenja**. Postoje sistemska oboljenja koja značajno smanjuju regenerativni potencijal kosti (Pagetova bolest, hiperparatireoidizam, hipertireoidizam i osteoporoza). Na peripapikalnu reparaciju mogu uticati različiti faktori kao što su starost, ishrana, hormonski status, nedostatak vitamina, stres i dehidracija organizma. Sistemska oboljenja mogu uticati na

lokalnu otpornost tkiva, na imuni odgovor i reparatorni potencijal i često modifikovati tok endodontske procedure. (77)

Do neuspeha endodontske terapije najčešće dolazi kada sprovedeni endodontski tretman ne zadovolji standarde dobre kliničke prakse (186). Proceduralne greške kao što su zalomljeni instrumenti, perforacije, prepunjeni ili nedovoljno napunjeni kanali,.. nisu direktni uzročnici neuspeha terapije ali sprečavaju kliničara da prevenira ili stavi pod kontrolu intrakanalnu infekciju. (89) U većini slučajeva proceduralne greške neće ugroziti ishod endodontska tretmana ukoliko infekcija nije prisutna. Neke studije su pokazale da samo dva faktora direktno utiču na ishod endodontske terapije a to su: prisustvo bakterija u kanalu korena u vreme opturacije kanala i preoperativno postojanje periapikalne lezije.(179, 181)

2.2.2 Komplikovana anatomija kanalnog sistema korena zuba

Faktor od kojeg umnogome zavisi uspeh endodontskog tretmana, a na koji ne možemo uticati, svakako je anatomija i morfologija kanalnog sistema. Ona je vrlo često kompleksna i sem glavnog kanala podrazumeva postojanje akcesornih, lateralnih kanala, interkanalnih istmusa, apikalnih ramifikacija, divertikuluma u zidovima kanala, itd. **Ricucci i Siqueira su 2010.godine** na preseccima 493 ekstrahovana zuba histopatološkom i histobakteriološkom analizom utvrdili da kod 75% zuba postoje lateralni kanali i/ili apeksne ramifikacije. Tokom biopulpektomije, tkivo u lateralnim kanalima i apeksnim ramifikacijama se teško uklanja instrumentacijom i često zaostaje blokirano kanalnim punjenjem. U slučaju terapije inficirane pulpe, hemomehaničkom obradom se uklanja nekrotično tkivo samo sa njihovih ulaza, dok preostalo tkivo ostaje inflamirano, ponekad i inficirano i obično udruženo sa periradikularnim oboljenjima. (139) **Endal, Haapasalo i sar su 2011.god** uz pomoć micro-CT –a sproveli analizu zone istmusa i anastomoza u kanalnom sistemu mezijalnog korena donjih molara tako što su merili količinu dentinskog debrisa nakon instrumentacije i irigacije, odnosno količinu materijala za definitivnu obturaciju nakon punjenja u zoni van glavnih kanala korena. Našli su da 28% mezijalnih kanala poseduje istmuse i anastomeoze na nekom nivou u apikalnih 5mm, a da 72% njih međusobno komunicara čitavom dužinom, od kruničnog do apeksnog dela. Prosečna površina zone suženja i anastomoza predstavlja 21,4% ukupne površine kanalnog sistema, dok je zapreminski udeo manji i iznosi 9,4% ukupne zapremine endodontskog prostora. Došli su do zaključa da prilikom mašinske instrumentacije mezijalnih korenova donjih

molara dolazi do produkcije značajnih količina dentinskog debrisa koje zaostaju u zoni istmusa uprkos obilnoj irigaciji i da je zbog toga sprečen prodor materijala za definitivnu obturaciju. (28)

2.2.2.1 Nepoznavanje anatomije kanalnog sistema

Većina operativnih nezgoda i komplikacija u toku endodontskog lečenja se javlja ili u toku preparacije pristupnog kaviteta ili usled njegovog neadekvatnog dizajna i veličine. Najčešća greška je jako mali kavitet koji vodi do zaostajanja tkiva, naročito u rogovima pulpe, što najčešće uzrokuje promenu boje zuba. Nedovoljno ekstenzivan pristupni kavitet otežava ili potpuno onemogućuje pronalaženje ulaza u kanale pa zato često dolazi do pojave „zaboravljenih“ kanala (ispunjenih infektivnim sadržajem) što vodi direktno u neuspeh preduzete terapije. Ukoliko preparacijom pristupnog kaviteta nije obezbeđen pravolinijski pristup kanalnim instrumentima, znatno lakše dolazi do perforacije korena ili zalamanja instrumenata u povijenim delovima kanala korena zuba (89).

Najčešća komplikacija u toku preparacije pristupnog kaviteta je perforacija poda komore pulpe zbog nedovoljnog poznavanja anatomije kanalnog sistema. Perforacija komore pulpe je uvek u cervikalnoj trećini korena zuba, a može biti locirana lateralno ili u bifurkaciji (198). Ova jatrogena pulpo-periodoncijumska komunikacija umnogome umanjuje šanse za opstanak zuba u funkciji pa je neophodno da se što pre zatvori odgovarajućim bioaktivnim materijalom, kako bi se sprečila infekcija periodontalnih tkiva. **Pitt Ford i sar su 1995.god.** prvi put upotrebili MTA (mineral trioksid agregat) za reparaciju perforacija u bifurkaciji. Pokazali su da je ispod ovog materijala doslo do efikasnog cementnog zarastanja kod većine zuba u poređenju sa perforacijama zatvorenih amalgamom (41).

2.2.3 Perforacije korena

Perforacija korena je klinička komplikacija koja može dovesti do neuspeha endodontske terapije (195). Do perforacije korena može doći usled ekstenzivne karijesne lezije, resorpcije korena ili najčešće jatrogeno, tj. greškom stomatologa tokom instrumentacije kanala ili preparacije za intrakanalnu nadogradnju. Razlog tome može biti neadekvatan pristupni kavitet, neadekvatno povijanje krutih čeličnih instrumenata sa aktivnim vrhom odnosno upotreba kanalnog instrumenta većih dimenzija. Tako nastala, perforacija predstavlja komunikaciju kanala korena sa periradikularnim tkivima ili usnom

dupljom i u oba slučaja smanjuje šanse za uspešan ishod. (195) Perforacija nastala u apeksnoj trećini korena može se sanirati hirurškom intervencijom, dok je prognoza lateralnih perforacija mnogo manje izvesna i najčešće se završava ekstrakcijom zuba.

Pogrešna procena pravca pružanja kanala korena tokom uklanjanja gutaperke i širenja kanala za otisak livene nadogradnje velikim i rigidnim mašinskim proširivačima, takođe može dovesti do perforacije kanala korena. Takve perforacije su obično većih dimenzija i zahtevaju hirurški pristup u cilju očuvanja zuba nosača protetske nadoknade.

Heling i sar. (70) su na osnovu obimnog pregleda literature utvrdili faktore vezane za dobru dugoročnu prognozu endodontski tretiranih zuba koji zahtevaju protetsku restauraciju i zaključili da:

- preparaciju prostora za nadogradnju i njeno cementiranje treba obavezno sprovesti uz pomoć koferdama;
- u kanalu nakon preparacije za nadogradnju mora ostati najmanje 3mm kanalnog punjenja
- prostor za nadogradnju treba dobro irigirati i zatvarati kao tokom endodontskog tretmana;
- restauraciju treba postaviti što je pre moguće.

2.2.4 Fraktura kanalnih instrumenata

Do frakture kanalnih instrumenata, (ručnih i mašinskih), čeličnih i nikal-titanijumskih, dolazi zbog zamora materijala usled prekomerne upotrebe, velikog broja sterilizacija kao i nepažljive manipulacije tokom instrumentacije kanala. Da li će zalomljeni instrument nepovoljno uticati na ishod terapije zavisi, pre svega, od preoperativne dijagnoze, odnosno, da li je instrument separiran u vitalnom zubu ili u inficiranom kanalu korena. Ukoliko je u pitanju inficiran kanal korena važno je u kojoj fazi rada je došlo do fracture instrumenta i u kom delu korena je fragment zaostao. **Torabinejad i Lemon** smatraju da kada se sterilni instrument većeg promera u završnoj fazi instrumentacije polomi u korenskom kanalu bez bakterija blizu vrha korena, to neće bitno uticati na ishod lečenja. Prognoza je loša, ako do preloma dođe u srednjoj trećini inficiranog kanala i u početnoj fazi obrade pa je tada neuspeh neizbežan (195).

Fraktura instrumenta u kanalu korena nije direktan uzročnik neuspeha endodontskog lečenja, ali u inficiranom kanalu onemogućava debridman apikalno od instrumenta što dovodi do održavanja interadikularne infekcije i neuspeha.

2.2.5 Neadekvatna kontrola i prevencija infekcije

Glavni faktor za uspeh endodontskog tretmana je adekvatna kontrola i prevencija infekcije, jer su mikroorganizmi koji kolonizuju kanalni sistem korena direktno odgovorni za patološke promene u periradikularnim tkivima. To podrazumeva: striktno aseptične uslove rada, kompletno hemo-mehaničku preparaciju uz obilnu irigaciju antisepticima, intrakanalnu medikaciju, todimenziono hermetičku opturaciju nepropusnu za bakterije i adekvatnu koronarnu restauraciju sa dobrim kruničnim zaptivanjem.

S obzirom da je primarni cilj endodontskog tretmana eliminacija bakterija iz kanala korena, jedan od osnovnih zahteva je da se on realizuje u aseptičnim uslovima. Time se uz obaveznu upotrebu koferdama i dezinfekciju radnog polja (5% jodna tinktura, NaOCl i 2% hlorheksidin u alkoholnom rastvoru) isključuje mogućnost kontaminacije mikroorganizmima. (113). Ukoliko se ne poštuju aseptični uslovi rada često dolazi do prodora mikroorganizama iz usne duplje u kanal korena i time do neuspeha preduzete terapije.

Bakterije se osim u glavnom kanalu mogu naći i u dentinskim tubulima, akcesornim kanalima, ramifikacijama, apeksnim deltamama i transverzalnim anastomozama, odnosno prostorima nedostupnim endodontskim instrumentima. Zato samo sinergizam između mehaničke instrumentacije, (ručne ili mašinske) debridmana, i antimikrobnog tretmana hemijskih agenasa za irigaciju i medikaciju kanala korena može da obesklči ili bar maksimalno redukuje broj mikroorganizama u endodontskom prostoru pre opturacije (159). **Ricucci i Siqueira su 2010.**god na osnovu pregleda literature i svojih histoloških nalaza zaključili da je za uspeh endodontskog lečenja najvažnije lateralne kanale i apeksne ramifikacije efikasno dezinfikovati. (139)

Hemo-mehanička instrumentacija kanala ima za cilj ne samo da eliminiše bakterije, ostatke pulpnog tkiva i organskog i neorganskog debrija, ukloni razmazni sloj, održi permeabilnost dentina (61) već i da kanal oblikuje tako da olakša čišćenje apikalne trećine i obezbedi uslove za definitivno punjenje kanala. Sa aspekta eliminacije bakterija iz kanalnog prostora i ručne i mašinske tehnike su se pokazale jednako efikasnim (99). I jedne

i druge zahtevaju hemijsku dezinfekciju irigacijom i sledstveno interseansnom medikacijom. Nedovoljna instrumentacija i nepotpun debridman podrazumeva zaostajenje infekcije u kanalnom sistemu korena što je takođe važan preduslov za neuspeh.

Irigacija je sastavni deo preparacije kanala jer obezbeđuje vlaženje zidova kanala, uklanjanje debrija ispiranjem, destrukciju mikroorganizama, rastvaranje organskih i neorganskih materija, uklanjanje razmaznog sloja i razmekšalog dentina kao i čišćenje zona koje su nedostupne mehaničkom čišćenju. Irigans izbora je NaOCl (u koncentracijama 0,5%-5,25%) sa svojim snažnim antibakterijskim dejstvom i sposobnošću da rastvara organski matriks, tj nekrotično tkivo i organske komponente razmaznog sloja. S obzirom da sa povećanjem koncentracije raste i toksičnost preparata, **Siqueira i sar** smatraju da je primena niskokoncentrovanih rastvora (1%) NaOCl opravdana jer se može postići isti antimikrobni efekat uz često obnavljanje rastvora za irigaciju i obilnu količinu u dužem vremenskom periodu. (174). Zagrevanjem se takođe može poboljšati kapacitet rastvaranja tkiva i efikasnost uklanjanja organskog debrisa.(78). Natrijum hipohlorit pokazuje širok spektar dejstva protiv bakterija, spora, gljivica i virusa, zahvaljujući hloru koji prolazi kroz ćelijske membrane, oksidira i hidrolizuje proteine uzrokujući izlazak tečnosti iz ćelije zbog svoje hipertoničnosti (61).

Alternativa natrijum hipohloritu zbog niske toksičnosti i snažnog antiseptičnog efekta je hlorheksidin koji se decenijama primenjuje u kontroli dentalnog plaka (kao vodeni rastvor u koncentracijama 0,1% i 0,2%). Hlorheksidin ima širok spektar dejstva na aerobne i anaerobne, posebno gram pozitivne mikroorganizme (najznačajniji je *E. Faecalis*) i gljivice iz roda *Candida*. (209). Kao irigans, hlorheksidin se koristi u koncentraciji od 2% i ispoljava produženo antimikrobno dejstvo vezujući se za zubna tkiva. S obzirom da nema sposobnost da rastvara nekrotična tkiva, **Mohammadi i Abbott (2009)** preporučuju upotrebu hlorheksidina za irigaciju nakon završetka hemomehaničke obrade kanala (naročito kod retreatmana). (96)

Komplementaran natrijum hipohloritu je rastvor EDTA (etilendiamin tetra- acetat), helatni agens koji izuzetno efikasno uklanjanja razmazni sloj delujući na njegovu neorgansku komponentu. Osim toga, ovaj rastvor otvara dentinske kanaliće što dodatno pojačava antimikrobno dejstvo irigansa i drugih medikamenata. Neadekvatna irigacija,

(izbor irigansa, metod aplikacije ili trajanje irigacije) ostavlja za sobom mnoštvo bakterija koje nisu eliminisane mehaničkom instrumentacijom kanala.

Torabinejad i sar 2003 uvode novi irigans u endodontsku praksu MTAD koji se sastoji iz doksiciklina, limunske kiseline i deterdženta Tween-80.(194) Rezultati pokazuju da MTAD kao finalni irigans posle primene natrijum hipohlorita efikasno uklanja razmazni sloj ne menjajući strukturu dentinskih tubula i ostavljajući manje erozije na dentinskim zidovima od EDTA (194).

Intraseansna medikacija intrakanalnim antimikrobnim medikamentima kao dodatak mehaničkoj instrumentaciji i irigaciji može da dovede do redukcije broja živih mikroorganizama u inficiranom kanalu korena. Mehanička instrumentacija praćena irigacijom značajno smanjuje broj bakterija u kanalu korena, ali studije **Sjogrena i sar** (1997.god) i **Waltimo-a i sar** (2005.god) pokazuju da je čak 25-50% tretiranih kanala u jednoj seansi još uvek bakteriološki pozitivno neposredno pred opturaciju. (179, 202). Broj ovih perzistirajućih ćelija je obično mali, ali se između seansi, ove zaostale bakterije mogu oporaviti i vrlo brzo brojčano uvećati na nivo pre početka tretmana, ukoliko je kanal korena ostavljen prazan bez antibakterijskog sredstva i privremenog punjenja.

Glavni zadatak intrakanalne medikacije između poseta je da obezbedi siguran, protrahovani antibakterijski efekat. Medikament izbora je kalcijum-hidroksid koji ima snažan antibakterijski efekat, utiče na razlaganje nekrotičnog tkiva i pojačava efekat NaOCl uz povoljan uticaj na reparaciju tkiva (21).

Antimikrobni efekat kalcijum hidroksida potiče od oslobađanja i difuzije OH jona stvarajući izuzetno alkalnu sredinu u kojoj mikroorganizmi ne mogu da prežive. OH joni direktno oštećuju citoplazmatsku membranu mikroorganizama, dovode do supresije enzimske aktivnosti i prekida ćelijskog metabolizma, odnosno inhibiraju replikaciju DNK cepanjem lanca DNK. Fizički deluju kao barijera koja ispunjava prostor kanala korena i sprečava prodor bakterija, ograničavajući prostor za njihovo razmnožavanje (55).

Mora se voditi računa i o postavljanju intrakanalnog medikamenta. Pasta kalcijum hidroksida mora biti gusto zamešana, da u potpunosti ispunjava prostor kanala korena i da bude ostavljena dovoljno dugo u kanalu kako bi se postigao maksimalan antibakterijski efekat. **Sjogren i sar** su ustanovili da je nedelju dana dovoljno vreme da u kliničkim

uslovima hidroksilni joni u kontaktu sa ciljanim mikroorganizmima postignu svoj cilj (180).

Barthel i sar su 2002.god u svom istraživanju upoređivali efekat suspenzije kalcijum hidroksida i gutaperka poena impregniranih kalcijum hidroksidom na mikroorganizme inficiranog kanala korena. Uočili su da je nakon 7 dana medikacije 86% kanala tretiranih vodenom suspenzijom kalcijum hidroksida bilo bez bakterija dok je u slučaju aktivnih poena obeskličeno svega 21% mediciranih kanala (6).

Retko zamešana pasta dozvoljava prodor tkivnih tečnosti iz periapiksa koje predstavljaju glavni izvor hranljivih materija za preostale mikroorganizme. Nedovoljno ispunjen kanal medikamentom i nedovoljno vreme za njegovo delovanje kao i neadekvatno zaptivanje privremenog ispuna omogućava prodor bakterija iz usne duplje čime se umanjuje očekivana efikasnost medikacije kalcijom hidroksidom.

2.2.6 Neadekvatna obturacija kanala korena

Opturacija kanala korena ima za cilj da trodimenziono hermetički ispuni kompletan endodontski prostor i učini ga nepropusnim za bakterije kako bi se prevenirala (re)kontaminacija kanala korena zuba. Međutim, ova faza endodontskog lečenja obično ne zadovoljava osnovne zahteve i u praksi se može registrovati kao: nedovoljno ispunjen kanal, nehomogeno punjenje, odnosno prebačeno punjenje preko vrha korena

2.2.6.1 Nedovoljno napunjen kanal

Nedovoljno napunjen kanal je onaj kod koga je radiografska granica opturacije više od 2mm kraća od radiografskog vrha korena. Najčešće je rezultat nekompletne instrumentacije ili formiranja stepenika tokom mehaničke preparacije. Do neadekvatne instrumentacije dolazi najčešće zbog neprecizno određene radne dužine, neadekvatne irigacije, izostanka rekapitulacije prohodnosti kanala i održavanja radne dužine tokom instrumentacije, što vodi do akumulacije dentinskih opiljaka i blokade kanala (dentinski „čep“).

Razlog nedovoljne instrumentacije mogu biti i obliterated kanali. Obliteracija kanala korena može biti posledica starosti pacijenta, dugotrajnog hroničnog zapaljenja pulpe, traumatskih povreda zuba, odnosno dugotrajne parafunkcije (bruksizma), pri čemu se korenski kanal sužava formiranjem kalcifikovanog tkiva na zidovima sa tankim slojem pulpnog tkiva centralno u kanalu. Obliteracija ulaza u kanale može biti klinički kompletna

ili delimična, a rezultat je formiranja tercijarnog dentina kao reakcije na karijes, abraziju, okluzalni traumatizam, itd. Do formiranja stepenika u kanalu korena dolazi zbog: neadekvatnog pravolinijskog pristupa instrumentima u kanal korena, nedovoljne irigacije i lubrikacije, preteranog širenja povijenih kanala instrumentima većeg promera I nakupljanjem debrija u apikalnom delu kanala korena. Da li nedovoljno napunjen kanal vodi u neuspeh endodontske terapije pre svega zavisi od dijagnoze, odnosno prisustva bakterija u kanalu korena. Ukoliko je endodontski tretman sproveden na vitalnoj pulpi, uz dobru koronarnu restauraciju nepropusnu za bakterije, do promena u periradikularnim tkivima neće doći. **Davis I sar** su tokom studije na vitalnim zubima pasa, pokazali da je u prazan prostor kanala korena godinu dana nakon punjenja došlo do proliferacije mekog tkiva iz periodoncijuma (20). Medjutim, kada je u pitanju inficiran kanal korena, prazan prostor u apikalnom delu korena zuba je podrazumevao perzistiranje intrakanalne infekcije I održavanje periradikularne inflamacije nakon završene endodontske terapije. (100, 179, 181).

2.2.6.2 Nehomogeno punjenje

Nehomogeno punjenje predstavlja neadekvatnu opturaciju u smislu postojanja praznih prostora duž kanalnog punjenja što obezbeđuje mogućnost zaostalim mikororganizama da nastave da se razmnožavaju. **Sjogren I sar** su sprovedili studiju o faktorima koji utiču na dugoročne rezultate endodontskog tretmana i našli da je u slučaju retretmana stopa uspešnosti kod zuba sa adekvatnim zaptivanjem kanalnog punjenja 67% u odnosu na neadekvatno punjenje gde je pozitivan ishod zabeležen u svega 31% slučajeva retretiranih zuba. (181). **Ng, Gulabivala i sar su 2008.god** sprovedili sistematsku analizu pregleda literature od 1922. do 2002. godine na temu ishoda endodontskog lečenja i analizirajući podatke iz 63 studije došli do zaključka da postoje 4 odlučujuća faktora koji utiču na ishod endodontske terapije: postojanje periapikalne lezije pre intervencije, gustina (homogenost) i apikalna ekstenzija kanalnog punjenja i kvalitet koronarne restauracije. (112)

2.2.6.3 Prebačeno punjenje preko vrha korena

Do prebacivanja materijala za definitivnu opturaciju u periapikalna tkiva može doći iz više razloga: nepravilno utvrđena radna dužina (nepravilno lociran fiziološki foramen), tj. preinstrumentiran kanal korena bez apikalne matrice, otvoren apeks kod zuba sa

nezavršenim rastom korena ili inflamatorna apeksna resorpcija. U većini slučajeva, apikalno zaptivanje kod prepunjenih kanala korena ne zadovoljava i može da indukuje pojavu ili prolongira postojanje periradikularne lezije (171). U slučaju inficirane pulpe, nepoštovanje radne dužine i preinstrumentacija može dovesti do prebacivanja partikula inficiranog dentina, debrija i opiljaka cementa u periradikularna tkiva i time perzistiranja periapeksne lezije uz odlaganje izlječenja.

Materijali koji dospeju u periapeksna tkiva predstavljaju hemijski i mehanički iritansi. Odgovor periradikularnih tkiva na ove materijale zavisi od kompleksne interakcije između svojstava materijala (količina, citotoksičnost, antigenost,...) i imunološke odbrane domaćina (urođene i stečene). Cementi za trajnu obturaciju kanala korena su citotoksični i iritabilni za periapikalna tkiva, pri čemu se njihov negativni efekat umanjuje njihovim vezivanjem, tj očvršćavanjem. (85) Gutaperka se smatrala biokompatibilnom zbog svoje inertnosti u kontaktu sa mekim tkivima. Međutim, novija klinička istraživanja su pokazala da gutaperka prebačena u periapeks dovodi do odložene reparacije i zarastanja tkiva (103, 182). Veliki komadi gutaperke su obično dobro inkapsulirani u kolagenoj kapsuli, ali fine čestice gutaperke indukuju snažan i lokalizovan odgovor tkiva koji se ogleda prisustvom makrofaga i džinovskih ćelija (182). Toksični i alergijski efekat silera potencijalno je povećan zbog veće površine kontakta tkivo-siler u periapeksnim tkivima (15), ali se i ovaj efekat značajno redukuje nakon potpunog vezivanja materijala.

Međutim, nisu svi zubi sa prebačenim punjenjem osuđeni na neuspeh. Naime, 76% prepunjenih zuba zadovoljavajuće zarasta bez kliničkih znakova i simptoma. (181) **Sjogren i sar** su pokazali da blago prepunjeni kanali (<2mm preko radiografskog apeksa) nemaju uticaja na ishod endodontskog tretmana čak i kod zuba sa apikalnim periodontitisom. (181) **Lin i sar** su ustanovili da ne postoji korelacija između endodontskog neuspeha i preekstendiranog kanalnog punjenja već da je ključan faktor neuspeha intraradikularna infekcija. (86)

Noiri i sar su 2002.god skeniranjem elektronskim mikroskopom analizirali ekstrudirane gutaperka poene dobijene iz zuba sa neuspehim endodontskim lečenjem i pokazali da su gutaperka poeni obloženi bakterijskim biofilmovima koji prouzrokuju perzistiranje periradikularne infekcije. (114)

2.2.7 Neadekvatna koronarna restauracija

Koronarna restauracija koja omogućava mikrocurenje predstavlja važan preduslov neuspeha endodontske terapije. Do rekontaminacije kanala korena mikroorganizmima može doći zbog odloženog postavljanja koronarne restauracije ili zbog frakture ispuna ili zuba (161). **Ray i Trope** (131) su pokazali da defektne restauracije i adekvatna kanalna punjenja imaju veći procenat neuspeha u odnosu na zube sa adekvatnim koronarnim restauracijama i neadekvatnim kanalnim punjenjima. Zubi kod kojih su i ispun i obturacija kanala bili adekvatni ukazali su na samo 9% neuspeha za razliku od zuba kod kojih su i punjenje i restauracija bili defektni i kod kojih je taj procenat iznosio čak 82%. **Gillen i sar su 2011.god.** sproveli sistematski pregled dostupne literature na temu uticaja kvaliteta koronarne restauracije i kvaliteta kanalnog punjenja korena endodontski lečenih zuba na uspeh endodontskog tretmana. Metaanalizom podataka su došli do zaključka da izgledi za uspeh endodontske terapije rastu ukoliko su i endodontski tretman i krunična restauracija sprovedeni adekvatno, a da kvalitete obturacije kanala i krunične restauracije imaju jednak uticaj na izlečenje. (49)

Liang, Wesselink i sar su 2011.god sproveli radiografsku studiju o preduslovima uspeha poredeći faktore koji se mogu registrovati retroalveolarnom radiografijom i CBCT-em. Gustina i apikalna ekstenzija punjenja su faktori koji po nalazima retroalveolarne radiografije imaju značajan uticaj na ishod endodontske terapije. Analizom podataka dobijenih CBCT-em je pokazano da su gustina kanalnog punjenja i kvalitet koronarne restauracije presudne za uspeh endodontskog tretmana. (85)

Koronarna restauracija je prva barijera koja sprečava koronarnu perkolaciju i bakterijsku kontaminaciju endodontski tretiranog kanala. Stoga je neophodno da se sistem obturiranih kanala korena dodatno obezbedi dobrom i pravovremenom koronarnom nadoknadom. Medjutim, čak i savremeni materijali za definitivne ispune i protetske nadoknade obično ne mogu u potpunosti eliminisati krunično mikrocurenje (204).

Ponekad se neuspeh može javiti i onda kada je endodontska terapija korektno vodjena i sve procedure u potpunosti ispoštovane. Razlog tome može biti kompleksna anatomija kanalnog sistema. Brojne ramifikacije i anastomoze između glavnog i akcesornih kanala se često ne mogu adekvatno obraditi niti obturirati postojećim

instrumentima, materijalima i tehnikama tako da u njima može perzistirati rezidualna infekcija.

I na kraju, postoje ekstraradikalni faktori izvan kanala korena, u okviru inflamiranog periapikalnog tkiva koji mogu uticati na zalečenje i postoperativno zarastanje periapikalnih lezija. **Nair (2006)** navodi šest bioloških faktora koji dovode do asimptomatskog perzistiranja radiografskog rasvetljenja nakon adekvatno sprovedene endodontske terapije: 1) perzistirajuća intraradikalna infekcija; 2) ekstraradikalna infekcija; 3) prave ciste; 4) reakcija stranog tela; 5) kristali holesterola i 6) ožiljno zarastanje tkiva (N1)

2.2.8 Intraradikalna infekcija

Ishod endodontskog tretmana umnogome zavisi od mogućnosti eliminacije infekcije iz kanalnog sistema korena pre opturacije (171) i sprečavanja sekundarne infekcije, tj. reinfekcije kanala adekvatnom opturacijom i koronarnom restauracijom (131).

Ricucci i sar su 2009 sprovedli histološku studiju na endodontski lečenim zubima sa prisutnim promenama u periapeksu. Svi uzorci vrhova korena sa odgovarajućom patološkom lezijom su pokazali znakove inflamacije i prisustva bakterija. Masivnija kolonizacija bakterija uslovljavala je i izraženije simptome. Bakterije su u većini slučajeva registrovane unutar kanalnog sistema, izuzev u 4 simptomska i kod 1 asimptomatskog slučaja gde su mikrobi nađeni i u periapeksnim tkivima. Oni su zaključili da je intraradikalna infekcija najčešće u formi biofilma i da je ona primarni uzročnik neuspeha endodontskog lečenja. (136)

Sundquist i Figdor smatraju endodontskim patogenom svaki mikroorganizam (od 500 vrsta koliko ih ima u usnoj duplji) koji je u stanju da izazove destrukciju periapeksnih tkiva. Virulencija i patogenost pojedinačnih vrsta se razlikuje, a njihovo preživljavanje u kanalu korena i ispoljavanje patogenosti zavise od međusobne interakcije (mogućnosti odbrane domaćina; oslobađanja endotoksina i drugih bakterijskih produkata i sinteze enzima koji oštećuju tkiva domaćina). (187)

Inficiran kanal predstavlja specifičnu sredinu za razvoj mikroorganizama. Smanjenje broja fakultativnih anaeroba i povećanje broja anaerobnih vrsta u funkciji vremena posledica su iskorišćavanja kiseonika i razvijanja niskog redukcion-okidacionog potencijala koji pomaže razvoj anaerobnih vrsta. Nutritijenti neophodni za rast i razvoj

mikroba nalaze se u tkivnim tečnostima ali ih i sami mikroorganizmi stvaraju. Tako *Peptostreptococcus micros* svojom peptidnom aktivnošću stvara amine i peptide koje koriste i druge bakterije u populaciji. Rast grupe bakterija zavisi od lanca ishrane u kome produkti metabolizma jedne vrste obezbeđuju potrebne hranljive materije za rast drugih mikroorganizama. (187)

Različiti adaptivni mehanizmi omogućavaju mikroorganizmima da prežive u kanalnom sistemu: stvaranje biofilmova na površini zidova kanala korena, fiziološka modifikacija, odgovor na stres, stvaranje subpopulacija, itd. **Svensater i Bergholtz** objašnjavaju da nakon adheriranja planktonskih oralnih mikroorganizama uz fizičku zaštitu koju obezbeđuje ekstracelularni matriks, dolazi do fenotopskih promena koje dovode do povećane otpornosti na antimikrobne supstance i do 1000 puta veće u odnosu na planktonske oblike.(189) **Ricucci i Siqueira su 2010.god** su u jednoj histopatološkoj i histobakteriološkoj studiji na 106 uzoraka dobijenih biopsijom korenova zuba sa apikalnim periodontitisima našli prisustvo intraradikularnih biofilmova u 80% netretiranih i 74% tretiranih kanala. (138)

Biofilm je akumulacija mikroorganizama uronjenih u ekstracelularni polisaharidni matriks koji su sami sintetisali, a koji adherira na čvrstoj organskoj ili neorganskoj površini. To je način udruživanja bakterija sa ciljem da prežive neprijateljske uslove životne sredine, koji čini bakterije otpornima na specifičan i nespecifičan imunološki odgovor domaćina kao i na antimikrobnu terapiju.(114)

2.2.8.1 Endodontska flora primarno inficiranih kanala

Savremena saznanja o bakterijskoj flori inficiranog kanala korena bazirana su na molekularnim tehnikama izolacije mikroorganizama. **Siqueira i sar su 2007** su identifikacijom 16S rRNA sekvencom gena našli da su najčešće vrste u inficiranom kanalu korena *Firmicutes* (46%), *Actinobacteria* (25,3%) i *Bacteroides* (13,8%) dok su *Fusobacteria* (9,2%) i *Proteobacteria* (5,7%) nađene u manjem procentu (175) **Sundquist** je identifikovao 48 vrsta i to 45,8% *Firmicutes*, 22,9% *Bacteroides*, 16,7% *Actinobacteria*, 10,4% *Proteobacteria* i 4,2% *Fusobacteria* (187). **Sakamoto i sar su 2007.god** takođe identifikovali 43 vrste i to 63% *Firmicutes*, 14% *Bacteroides*, 10% *Actinobacteria*, 8% *Proteobacteria* i 5% *Fusobacteria*. (156). **Chu i sar su 2005.god** identifikovali 54 vrste sa

nešto drugačijom raspodelom: 29,6% *Firmicutes*, 24,1% *Bacteroides*, 22,2% *Actinobacteria*, 16,7% *Proteobacteria* i 7,4% *Fusobacteria*. (16).

Gomes i sar su 2004god. sproveli mrobiološku studiju na 60 uzoraka (41 inficirani kanal i 19 iz predhodno endodontski lečenih zuba). Od 56 detektovanih vrsta, 70% je bilo striktnih ili mikrofilnih anaeroba, gram-negativnih je bilo 32,6% a gram-pozitivnih 67,4% (u slučaju tretiranih kanala čak 75%). Najčešće izolovane bakterije iz primarno inficiranih kanala bile su *Peptostreptococcus micros*, *P. prevotii*, *Fusobacterium necrophorum*, *Prevotella intermedia/nigrescens*, *Streptococcus constelatus*. U uzorcima endodontski neuspelih lečenja među 75% gram-pozitivnih mikroorganizama, dominantan mikroorganizam bio je *Enterococcus faecalis*, potom *P.micros*, *Prevotella buccae*, *Actinomyces naeslundii*, itd(52)

2.2.8.2 Endodontska flora endodontski lečenih zuba

Intraradikalna infekcija koja perzistira u kompleksnoj apikalnoj trećini kanalnog sistema korena najčešće je posledica nekorektno sprovedenog endodontskog tretmana: neaseptični uslovi rada, nedovoljno ekstenziran i loše dizajniran pristupni kavitet, zaboravljeni kanali, nedovoljna instrumentacija, neadekvatna opturacija ili mikročurenje pored privremenog ili definitivnog ispuna (109).

Međutim, određeni broj lezija može da perzistira kao asimptomatsko radiografsko rasvetljenje čak i kada je endodontska procedura korektno realizovana u potpunosti. Razlog tome je kompleksna anatomija kanalnog sistema sa regijama koje se ne mogu adekvatno obraditi niti opturirati postojećim instrumentima, materijalima i tehnikama (99). Neke studije su pokazale da određeni delovi kanalnog prostora korena zuba ostaju netaknuti tokom hemo-mehaničke instrumentacije bez obzira koja se tehnika preparacije i kanalni instrumenti koriste (176). Netaknute regije endodontskog prostora mogu sadržati bakterije i nekrotično tkivo čak i onda kada se čini da je opturacija kanala radiografski korektna (99).

Wu, Dummer i Wesselink su 2006.god ustanovili da savremene tehnike uzimanja uzoraka iz kanala korena nisu u mogućnosti da sem iz glavnog kanala dobiju uzorak i iz lateralnih kanala, apikalnih ramifikacija, odnosno istmusa i dentinskih tubula. Histološkom analizom vrhova korena otkrivene su bakterije u vidu biofilmova i u nepristupačnim interkanalnim istmusima i akcesornim kanalima. Ne postoje in vivo dokazi da ti mikroorganizmi mogu biti efikasno blokirani kanalnim punjenjem i da se mogu smatrati

bezopasnima. Jedan periapikalni periodontitis koji može ostati radiografski nedetektovan, posledica je odbrambenog odgovora organizma koji nastoji da spreči dalje širenje tih mikroba i njihovih produkata u tkiva izvan korena zuba. Histološki analizom je utvrđeno da 50-90% endodontski lečenih zuba pokazuje znake apikalnog periodontitisa (206).

Nair i sar su **1990.god.** u cilju mikroskopske identifikacije uzročnika asimptomatskog apikalnog periodontitisa sproveli studiju na devet uzoraka dobijenih blok-biopsijom apikalnog dela korena i inflamiranog mekog tkiva periapikalne lezije. Nalazi su ukazali da je u 2/3 endodontski lečena kanala zuba sa asimptomatskim periodontitisom bilo infekcije u apikalnom delu kanalnog sistema. Mikroorganizmi su transmisivnim elektronskim mikroskopom uočeni kao biofilm smešten u sitnim kanalčićima apeksne ramifikacije ili su popunjavali prostor između zidova kanala i kanalnog punjenja. (103)

Nair i sar su **2005.god** našli da je u 14 od 16 endodontski lečenih mandibularnih molara u jednoj poseti (instrumentirani, irigirani NaOCL i napunjeni) zaostala rezidualna infekcija u mezijalnom korenu. Infektivni agensi su registrovani u neinstrumentiranim recesusima glavnog kanala, istmusima kojima međusobno komuniciraju, odnosno akcesornim kanalima. Mikroorganizmi su opstali u vidu zaštitnog biofilma u netaknutim regijama do kojih instrumentacija i irigacija nisu mogle dospeti. (99) Mikroorganizmi su u komplikovanom endodontskom prostoru bili organizovani u zaštitne, sesilne biofilmove (mikrokolonije), odnosno ćelije mikroba su bile uronjene u hidrirani egzopolisaharidni kompleks (18).

Da bi preživele u obturisanom kanalu korena bakterije moraju da se odupru svim merama intrakanalne dezinfekcije (hemo-mehanička obrada i interseansna medikacija) i da se adaptiraju na promenjene i nepovoljne uslove sa malo dostupnih nutritijenata.

Bakterije locirane dublje u dentinskim kanalčićima, istmusima, ramifikacijama, deltama, recesusima kanala mogu ostati apsolutno netaknute tokom endodontske procedure dezinfekcije kanala (171). Snabdevanje nutritijentima bakterija smeštenih u ramifikacijama i deltama ostaje potpuno nepromenjeno tokom endodontskog tretmana. Međutim, mikrobi zaostali u dentiskom tubulima i istmusima su praktično odesečeni, ili im je snabdevanje supstratima drastično redukovano. U takvim uslovima, blokirani kanalnim punjenjem, mnoge bakterije stradaju ili nemaju pristup periradikalnim tkivima. Međutim, ima i onih bakterijskih vrsta koje mogu da prežive duži vremenski period snabdevajući se hranljivim

materijama iz ostataka tkiva i izumrlih ćelija. Ukoliko opturacija ne obezbedi potpuno zaptivanje, curenje tkivnih tečnosti će obezbediti supstrat za ponovni rast bakterija. Kada dostignu dovoljan broj i dopru do periradikularnih tkiva nastavljaju da održavaju inflamaciju i na taj način sprečavaju izlečenje. Studije **Molander i sar. i Sundquista i sar.** 1998 godine objašnjavaju prisustvo živih mikroorganizama u endodontski lečenim zubima sa perzistirajućim periapikalnim lezijama činjenicom da se izvor nutritijenata nalazi u tkivnim tečnostima koje dospevaju u kanalni prostor. (97,186)

Sposobnost adaptacije mikroorganizama na novonastale nepovoljne uslove životne sredine određuje mogućnost preživljavanja u endodontski tretiranom kanalu korena zuba. Postoji nekoliko mehanizama adaptacije na promenjene uslove ishrane u kanalu korena. Ovi mehanizmi su pod kontrolom determinisanih gena čija se transkripcija aktivira pod određenim uslovima. Na primer, neke fakultativne bakterije mogu da aktiviraju *Arc* sistem (aerobna respiratorna regulacija) u uslovima niske koncentracije molekularnog kiseonika. Tada se aktiviraju metabolički putevi koji dozvoljavaju upotrebu alternativnih terminalnih elektron akceptora za respiratorni metabolizam tako da se aerobni zamenjuje anaerobnim metabolizmom. U slučaju niskih koncentracija glukoze, neke bakterije aktiviraju katabolički represorni sistem pod kontrolom gena *cya* (adenilat ciklaza) i *crp* (katabolit represor proteina) koji indukuje sintezu enzima koji koriste različite izvore drugih organskih šećera. (187)

Da li će preživeti bakterije dovesti do neuspeha endodontskog tretmana zavisi od njihove patogenosti, virulentnosti i mogućnosti da dopru do periradikularnih tkiva gde će dovesti do pojave ili održavanja postojeće periapikalne lezije. Da bi izazvale inflamaciju periradikularnih tkiva, ove bakterije moraju biti locirane u blizini otvora glavnog ili akcesornih kanala kako bi imale otvorenu komunikaciju za slobodnu razmenu fluida i molekula. (38)

Mikrobiološki status endodontski lečenih zuba se značajno razlikuje u odnosu na netretirani inficirani kanal korena. Pronađeno je svega nekoliko bakterijskih vrsta u slučajevima adekvatnog endodontskog tretmana kod kojih je na kontrolama perzistirao asimptomatski apikalni periodontitis. To su predominantno Gram-pozitivne koke, bacili i filamenta sa jednakom distribucijom fakultativnih i obligatnim anaeroba. **Molander i sar 1998.god, Sundquist i sar 1998.god, Hancock i sar 2001.god i Pinheiro i sar 2003.god**

su tehnikama kultivisanja bakterija dok su **Siqueira i Rocas 2004.god** PCR-anlizom, identifikovali vrste iz roda *Enterococcus* i *Streptococcus*, zatim *Actinomyces* *Peptostreptococcus*, *Propionibacterium* (ranije *Arachnia*) i *Lactobacillus* (65, 97, 126, 186,176)

Rôças i Siqueira su 2010.god sproveli istraživanje sa ciljem da ispituju efikasnost endodontski procedura u dezinfekciji kanala korena različitim metodama PCR. PCR baziran na detekciji DNK pokazao je 67% pozitivnih uzoraka nakon instrumentacije, irigacije i medikacije, dok je PCR baziran na amplifikaciji RNK identifikaovao manji broj bakterija nakon endodontskog tretmana (53%). Razlog tome je što se u prvoj metodi identifikuje i DNK ćelija izumrlih tokom endodontskih procedura dok je RNK mnogo osjetljivija i ima period pulživota od svega nekoliko minuta te se tom metodom identifikuju samo žive bakterijske ćelije. Oni su našli da je najzastupljenija vrsta u tretiranim kanalima *Streptococcus* (86%) pa tek zatim *E.faecalis* (43%) i *Peptostreptococcus* (43%). Nakon sprovedenih endodontskih procedura u cilju eliminacije bakterija iz kanala korena, najčešće su identifikovani *P.endodontalis*, *Peptostreptococcus* i *Propionibacterium* sa istom učestalošću od 29%.(144)

Prisustvo *Enterococcus faecalis*-a u slučajevima perzistirajućeg apikalnog periodontitisa je vrlo interesantno jer se on jako retko nalazi u primarno inficiranim kanalima (S8). Prevalencija *E. faecalis*-a u ovakvim slučajevima varira među istraživačima od 22% pa do 90% (**Tabela1**)(65,97, 126, 186, 176,42, 164). To su oportune bakterije koje napuštaju svoje uobičajeno stanište u usnoj duplji i naseljavaju se u kanal korena koristeći prednost dobijenu ekološkim promjenama u kanalnom prostoru u odnosu na kompetitivne mikroorganizme koji su eliminisani endodontskim tretmanom (38).

Siqueira i sar su 2004.god su sprveli PCR-analizu mikroorganizama povezanih sa neuspelim endodontskim tretmanom i dobili su 100% pozitivnih uzoraka a najčešće izolovana vrsta bio je *E.faecalis* koji je identifikovan u 77% kanala. (176) **Sledgley i sar** koji su takođe PCR metodom identifikacije na 48 uzoraka dobili 90% učestalost ovog gram pozitivnog mikroorganizma(164) **Rôças i sar su 2004.god** potvrdili prisustvo bakterija u svim uzorcima uzetih iz kanala korena zuba sa perzistirajućim apiklanim periodontitisom i našli da je najčešće izolovana bakterija *E.faecalis* (64%) (142) **Gomes i sar su 2008.god.** su PCR-om analizirali mikrobiološki status prethodno punjenih kanala sa periapikalnim

lezijama i došli do zaključka da je *E.faecalis* prisutan u 90% bakteriološki pozitivnih kanala (77,8% od ukupnog broja uzoraka) (53).

Schirremeister i sar su 2007.god. su PCR-om i metodom kultivisanja bakterija ispitivali mikrobiološki status kanala korena zuba sa asimptomatskim periodontitisom kao i režim dezinfekcije kanala. Bakterije su PCR-om identifikovane u 65% slučajeva (kulturom 60%), a *E.faecalis* je bio prisutan u 31% uzoraka. Pod uslovima njihove studije, moglo se zaključiti da su dezopturacija, adekvatna preparacija i obilna irigacija NaOCl-om i EDTA dovoljni za dekontaminaciju kanala korena tokom retreatmana. (163)

Tabela 1. Poređenje rezultata studija o zastupljenosti *E.faecalis* u kanalima korena zuba sa neuspelim endodontskim lečenjem

Studija	Metoda identifikacije	Broj pozitivnih uzoraka	<i>E.faecalis</i>
Hancok i sar 2001 (65)	Kultura	61% (33/54)	30% (10/33)
Pinheiro i sar 2003 (126)	Kultura	85% (51/60)	53% (27/51)
Siqueira i sar 2004 (176)	PCR	100% (22/22)	77% (17/22)
Gomes i sar 2004 (52)	Kultura	100% (19/19)	32% (6/19)
Rôças i sar 2004 (141)	PCR	100% (14/14)	64% (9/14)
Fouad i sar 2005 (42)	PCR		22% (8/37)
Sedgley i sar 2006 (164)	PCR	100% (48/48)	90% (43/48)
	Kultura	56% (27/48)	15% (4/27)
Schirremeister i sar 2007 (163)	PCR	65% (13/20)	31% (4/13)
	Kultura	60% (12/20)	
Sakamoto i sar 2008 (157)	PCR	100% (9/9)	22% (2/9)
Gomes i sar 2008 (53)	PCR	86,6% (39/45)	90% (35/39)
Ova studija 2015	PCR	80% (24/30)	83,3% (20/24)

Enterococcus faecalis je otporan na većinu intrakanalnih medikamenata. **Evans i sar** su **2002.god** dokazali da može da preživi pH i do 11,5 zahvaljujući svojoj sposobnosti da svoj unutrašnji pH reguliše pomoću izuzetno efikasne protonske pumpe što kalcijum-hidroksid čini neefikasnim u borbi protiv ove bakterije (33). **Figdor i sar.** su **2003.godine** uočili da *E. faecalis* može da preživi i prolongirani period bez nutritijenata (38). **Fabricius i sar** su još 1982.god izneli podatke da je *E. faecalis* sposoban da se razmnožava i samostalno u tretiranim kanalima uprkos izostanku sinergističke podrške drugih bakterija (34).

Stuart i sar su obimnim pregledom savremene literature sistematizovali faktore virulencije ovog mikroorganizma: - trpi produženi period bez hrane

- vezuje se za dentin i vešto vrši invaziju na dentinske kanaliće
- menja imuni odgovor domaćina
- suprimira dejstvo limfocita
- poseduje litičke enzime, citolizin, agregacione supstance, feromone i lipoteihoičnu kiselinu
- koristi serum kao izvor nutritijenata
- otporan je na intrakanalane medikamente (kao na primer kalcijum hidroksid)

Sakamoto i sar su 2008. god su molekularnom analizom mikrobiološkog statusa kanala korena zuba sa neuspehim endodontskim lečenjem dobili 100% pozitivnih uzoraka na prisustvo bakterija. U pitanju su bile polimikrobne infekcije sa po 10-ak vrsta u uzorku. Identifikovano je 74 bakterijske vrste od kojih 55% još uvek nije kultivisano, a identifikovano je 25 potpuno novih fenotipova. *E.faecalis* je dedektovan u samo 22% uzoraka, a ni tu nije bio predominantan već je bio deo mešovite infekcije, što navodi na zaključak sem *E.faecalis* postoje i druge bakterijske vrste koje ušestvuju u etiologiji postoperativnih oboljenja apeksnog parodontijuma.(157).

U mikrobiološkom statusu endodontski tretiranih kanala korena dokazano je i prisustvo gljivica među kojima je najčešće izolovana *Candida albicans* (97, 186).

Mikrobiološki status kanala korena u slučaju neadekvatnog endodontskog tretmana u mnogome podseća na netretirani inficirani kanal što podrazumeva znatno veći broj bakterijskih vrsta među kojima dominiraju anaerobi (186). To su mikroorganizmi koji su izazvali i primarnu infekciju kanala a nisu eliminisani tokom endodontskog tretmana.

2.2.9 Ekstraradikularna infekcija

Ekstraradikularna infekcija je svakako mogući uzročnik neuspeha endodontske terapije, s obzirom da su mikroorganizmi naseljeni u periradikularnim tkivima apsolutno nedostupni dezinfekciji tokom endodontske procedure.

Patogeni su razvili različite adaptibilne mehanizme koji im omogućavaju da prežive nepovoljne uslove. U stanju su da izbegnu delovanje odbrambenih ćelija i molekula aktiviranog sistema Komplementa, razgradnju od strane fagocita, da prouzrokuju imunosupresiju, menjaju antigeni omotač i indukuju proteolizu molekula antitela (171).

Jedan od najznačajnijih mehanizama za izbegavanje odbrambenog sistema domaćina je udruživanje mikroba u biofilm koji zapravo predstavlja populaciju mikroba vezanih za organski ili neorganski supstrat i okružen svojim ekstracelularnim produktima koji formiraju intermikrobni matriks (18). Tako organizovani mikroorganizmi pokazuju veću otpornost kako na antimikrobne agense tako i na odbrambeni sistem domaćina. (18)

Aktinomikoza- Ekstraradikularna infekcija koja se najčešće javlja u periapexnom paradoncijumu svakako je aktinomikoza. To je hronično, granulomatozno, infektivno oboljenje ljudi i životinja prouzrokovano bakterijama iz roda *Actinomyces* i *Propionibacterium*. (93) Humana aktinomikoz može imati cervikofacijalnu, torakalnu i abdominalnu formu pri čemu periapikalna aktinomikaza spada u cervikofacijalni oblik ovog oboljenja. Endodontske infekcije aktinomicetama su posledica razvoja kariesnih lezija koje otvaraju vrata za invaziju kako svojih prourokovaca tako i komensalnih mikroorganizama usne duplje u periapexna tkiva. *Actinomyces israelii* i *Propionibacterium propionicum* su jedni od njih i mogu se osim iz kariesne lezije izolovati i iz tonzila, dentalnog plaka i periodontalnih džepova.

Mikrobiološka kontrolisana studija **Bystroma i sar 1992**.god nalazi aktinomikozu u 2 od 79 endodontski tretirana zuba (13). Histološka analiza perzistirajućih periapexnih lezija je pokazala prisustvo karakterističnih aktinomikotičnih kolonija u 2 od 45 ispitivanih lezija (101). Ultrastrukturno, ove kolonije predstavljaju vrlo gustu agregaciju medjusobno povezanih filamentoznih mikroorganizama u ekstracelularnom matriksu smeštenih u centru kolonije dok se na periferiji nalazi nekoliko slojeva PMN. Nazivaju se još i „sumpornim granulama“ jer u eksudatu izgledaju kao žućkasta zrnca. Smatra se da zahvaljujući sposobnosti da formiraju kohezivne kolonije ekstraradikularno uspevaju da izbegnu

odbrambenom sistemu domaćina (39) i na taj način održavaju inflamaciju u periapikalnim tkivima i nakon dobro sprovedenog endodontskog tretmana.

Ricucci i Siqueira su 2008.god histopatološkom i histobakteriološkom analizom resećiranog apeksnog dela (dobro napunjenog glavnog kanala) našli bakterijske biofilmove u apikalnim ramifikacijama koje su bile povezane sa ekstraradikalnim aktinomikotičnim agregatima (137)

Ekstraradikularne infekcije se osim periapikalne aktinomikoze javljaju i u slučaju egzacerbacije hronične apikalne lezije (101), odnosno nakon infekcije periapikalnih cista (naročito džepnih cisti) čiji su lumeni povezani sa kanalom korena (106, 109). Do infekcije u periapikalnim tkivima dolazi i u slučaju potiskivanja inficiranih partikula dentina korena tokom instrumentacije kanala, što predstavlja komplikaciju endodontskog tretmana. **Laux i sar (2000.god)** su pokazali da čestice inficiranog dentina mogu biti odsečene od ostatka korena masivnom eksternom resorpcijom apeksa korena zuba i na taj način izazvati inflamatorni odgovor periapikalnih tkiva. (84)

Ne postoji mogućnost da se uobičajenim dijagnostičkim metodama utvrdi postojanje ekstraradikularne infekcije. Stoga svaki klinički slučaj koji ne reaguje na endodontsku terapiju treba pokušati tretirati hirurškim metodama.

2.2.10 Prave ciste

Dijagnoza cistične lezije se ne može postaviti samo na osnovu radiografskog snimka. Korektna dijagnoza se potvrđuje isključivo patohistološkom analizom. **Nair i sar su 1996.god.** sprovedli histološku studiju na 256 uzoraka lezija uklonjenih *in toto* zajedno sa apikalnim delom korena. Serijom blok-preseka došli su do saznanja da je 52% lezija epitelizovano, ali da je svega 15% pravih cisti (100). Periapikalne džepne ciste su povezane sa vrhom korena i nakon uklanjanja infektivnog materijala iz kanala korena i sprečanja reinfekcije adekvatnom opturacijom, može doći do njihovog izlečenja (168,100). Međutim, prave ciste čiji lumen ne komunicira sa kanalom korena su samoodržavajuće zahvaljujući dinamici sopstvenih tkiva (104) i nezavisne su u odnosu na prisustvo ili odsustvo mikroorganizama u kanalu korena (168) te se efikasno mogu lečiti samo hirurškom terapijom. Prave periodontalne ciste (naročito one koje sadrže i kristale holesterola) se teško mogu rešavati konzervativnim endodontskim tretmanom (105)

2.2.11 Strana tela u periapeksu

Strana tela koja dospeju u periapikalna tkiva tokom ili nakon endodontskog tretmana (81) mogu da uzrokuju apikalni periodontitis koji će perzistirati nakon endodontskog tretmana. Materijali koji se koriste tokom konzervativnog tretmana kanala korena (gutaperka, celuloza iz papirnih poena, kuglica vate, itd) (103) kao i čestice hrane (166) kada se nadju u periapikalnim tkivima izazivaju reakciju stranog tela koja se manifestuje radiografskim rasvetljenjem ali klinički može ostati asimptomatska nekoliko godina (103).

Gutaperka je najčešće korišćen materijal za trajnu opturaciju kanala korena. Smatralo se da je biokompatibilna i inertna u odnosu na periapikalna tkiva, međutim, klinička istraživanja su pokazala da gutaperka prebačena u periapeks dovodi do odložene reparacije i usporenog zarastanja tkiva (103, 182). Veliki komadi gutaperke mogu biti dobro inkapsulirani u kolagenoj kapsuli, ali fine čestice gutaperke indukuju snažan i lokalizovan odgovor tkiva koji se ogleda u prisustvu makrofaga i džinovskih ćelija (182). Takođe, gutaperka poeni kontaminirani materijalom iritativnim za periapeksna tkiva mogu dovesti do reakcije stranog tela što se vidi kao rasvetljenje na radiografiji čija veličina raste ali klinički može ostati bez simptoma dugi niz godina (103). To mogu biti partikule magnezijuma, silikona, talka, itd.

Čestice povrća, različitih semena i materijala biljnog porekla koji se koriste tokom endodontskih procedura kada dospeju u periapikalna tkiva takođe sprečavaju zarastanje lezije. **Dunlap i Barker su 1977.** god ove lezije nazvali hijalinom angiopatijom džinovskih ćelija (26), **Harison i Martin 1986.** god. „povrtnim“ granulomima (67), a **Brown i Theaker 1987.** god. „hranom-indukovanim granulomima“ (26). Ovi granulomi imaju klinički značaj jer čestice hrane biljnog porekla mogu dospeti u periapikalna tkiva kroz kanal korena zuba koji je eksponiran traumom, karioznim oštećenjem ili tokom drenaže (166).

Celuloza u materijalima biljnog porekla koje se koriste u endodonciji (papirni poeni, vaterolne, kuglice vate...), poznata je kao granuloma-indukujući agens i može dovesti do pojave tzv „celuloznog granuloma“ (81). Ukoliko se dogodi da inficirani papirni poen protrudira preko apikalnog foramena, tada može doći do razvoja biofilma i intenziviranja zapaljenja u periapikalnim tkivima nakon endodontskog tretmana.

2.2.12 Kristali holesterola

Holesterol je steroidni lipid prisutan u membranama svih životinjskih ćelija. Pretpostavlja se da povišen nivo holesterola u krvi igra važnu ulogu u njegovom deponovanju u zidovima krvnih sudova (ateroskleroza), a njegovo taloženje može dovesti i do upale srednjeg uha (A1). Do akumulacije kristala holesterola dolazi i u periapikalnim lezijama (105) sa učestalošću od 18%-44%. Kristali obično vode poreklo od holesterola koji se oslobađa iz raspadnutih eritrocita krvnih sudova u okviru jedne periapikalne lezije; zatim iz limfocita, plazma ćelija i makrofaga (koji u velikom broju odumiru i dezintegrišu se), odnosno iz cirkulišućih lipida plazme. **Nair i sar (1993)** smatraju da su odumirujuće inflamatorne ćelije ipak glavni izvor kristala holesterola koji se oslobađa iz raspadnutih membrana ovih ćelija u jednoj leziji (104). Kristali holesterola indukuju tipičnu reakciju stranog tela jer bivaju okruženi makrofagima i džinovskim ćelijama koji ujedno predstavljaju i glavne medijatore apikalne inflamacije i resorpcije kosti.(103).

Stoga, akumulacija kristala holesterola u periapikalnoj leziji može da spreči zarastanje periapikalnih tkiva nakon konzervativnog endodontskog tretmana jer se iritansi ne može eliminisati van kanalnog sistema korena. (109)

2.2.13 Ožiljno zarastanje tkiva

Postoje situacije kada nerešena periapikalna rasvetljenja mogu biti posledica ožiljnog zarastanja tkiva, koje se može pogrešno protumačiti kao neuspeh endodontske terapije. (102) Dinamika i mehanizam reparacije periapikalnih tkiva nakon endodontskog tretmana i apeksne hirurgije nisu u potpunosti rasvetljeni. Može se povući određena paralela sa normalnim zarastanjem i vodjenom regeneracijom marginalnog periodoncijuma. U procesu izlečenja učestvuju različite ćelije tkiva. Kako će tkivo zarasti, (ad integrum ili će funkcionalno tkivo biti zamenjeno fibroznim) zavisi od nekoliko faktora od kojih su dva odlučujuća. To su regenerativni potencijal i brzina kojom ćelije koje naseljavaju defekt reaguju (102). Periapikalni ožiljak se najverovatnije razvija onda kad prekursori mekog vezivnog tkiva kolonizuju vrh korena i periapikalna tkiva pre nego ćelije koje imaju potencijal da repariraju različite strukture apeksnog parodonticijuma (102).

2.3 ISHOD PRIMARNOG I PONOVLJENOG ENDODONTSKOG LEČENJA

Savremena endodonska terapija ima za cilj da očuva funkcionalnost i estetiku zuba kod pacijenata sa obolelom pulpom i/ili apeksnim parodontcijomom. To se postiže eliminacijom ili maksimalnom redukcijom broja mikroorganizama temeljnim čišćenjem i oblikovanjem kanala korena zuba; prevencijom rekontaminacije trodimenzionalnom hermetičkom obturacijom i na kraju estetskom i funkcionalnom koronarnom restauracijom. Pravilno izveden endodontski tretman predstavlja osnovni preduslov za restaurativnu i rekonstruktivnu terapiju zuba.

Endodonska terapija spada u veoma uspešne intervencije. **Salehrabi i Rotstein su 2004** godine sprovedli obimnu epidemiološku studiju u Sjedinjenim državama na 1,462,936 zuba. Nakon 8 godina 97% njih je još uvek bilo prisutno u usnoj duplji. Svega 3% podrgnuto je retreatmanu, apeksnoj hirurgiji ili ekstrakciji i to većina u prve 3 godine nakon završetka tretmana (158). S druge strane, druge epidemiološke studije poslednjih godina (**Boucher i sar 2002**.god u Francuskoj (11); **Duglas i sar 2003**.god u Kanadi (25); **Farzenah i sar 2004** u Torontu (37) ukazuju da preko 30% endodontski tretiranih zuba pokazuje postojanje hronične periapikalne lezije (apikalnog periodontitisa) ili po Friedmanu „post-treatment endodontic disease“ (45). Opstanak (preživljavanje) mikroorganizama u sistemu kanala korena može da prouzrokuje inflamaciju i imuni odgovor periapikalnih tkiva, što dovodi do destrukcije kosti periradikalarno. Razaranje kosti može biti posledica reakcije stranog tela na različite materijale u periapikalnim tkivima, što takođe ometa zarastanje tkiva i doprinosi održavanju hronične periapikalne lezije. Periapikalna tkiva mogu biti i sekundarno inficirana usled gubitka kruničnog zaptivanja u funkciji vremena. Jednom rečju, uzrok neuspeha endodontskog lečenja leži u mikrocurenju i sledstvenoj bakterijskoj (re)kontaminaciji (153).

Srećom, zubi sa predhodno neuspehim endodontskim lečenjem mogu se ponovo tretirati kako bi se poboljšao kvalitet tretmana i/ili izlečila perzistirajuća apikalna lezija. Pre otpočinjanja bilo kakvog retreatmana izuzetno je važno razmotriti sve opcije interdisciplinarnog lečenja u odnosu na vreme, cenu i prognozu preduzete terapije. (154) Neuspelo lečenje nakon primarne endodontske terapije se može rešavati konzervativnim retreatmanom, periapikalnom hirurgijom ili ekstrakcijom zuba. Kontraindikacije za

sprovođenje retreatmana su brojne: nemogućnost adekvatne restauracije krunice zuba, kratak koren za buduću protetsku nadogradnju, loš periodontalni status, nedostatak motivacije pacijenta, loša oralna higijena, odnosno nedovoljna obučenos i opremljenost terapeuta (94). Vertikalna fraktura korena takođe predstavlja kontraindikaciju za sprovođenje retreatmana jer je prognoza po takav zub beznadežna. Mada je njena zastupljenost među ekstrahovanim endodontski lečenim zubima samo 11-20%, klinički i radiografski se vrlo teško dijagnostikuje (191).

Endodontski retreatman je terapijska procedura koja se sprovodi u slučaju dijagnoze nekompletnog inicijalnog tretmana, odnosno kada klinička slika zahteva dalje endodontsko lečenje. Zadatak endodontskog retreatmana je da u potpunosti ukloni materijal iz prostora kanala korena, locira sve nedostatke i popravi defekte patološkog ili jatrogenog porekla nastale kao posledice primarnog zahvata i na kraju oblikuje i trodimenzionalno očisti i ispuni sistem kanala korena (138).

Pored endodontskog, ortogradnog pristupa postoji i hirurški, retrogradan pristup u tretiranju endodontskih neuspeha. Odluka za koji se od terapijskih pristupa opredeliti treba da bude zasnovana na proceni prednosti i rizika predložene tehnike retreatmana (45). Odabir terapijskog pristupa varira među kliničarima, vrlo je subjektivan i nedosledan (**Kvist 2002**) i zasniva se na individualnim procenama ozbiljnosti oboljenja, ličnim afinitetima (83) ali vrlo različitim podacima u stručnoj literaturi koji se tiču ishoda endodontskog retreatmana (9, 36,44, 186).

Međutim, **Paik i Torabinejad su 2004** sproveli obiman pregled literature od 1970-2004.god na temu ishoda ponovljenog endodontskog tretmana. Našli su da od ukupno 31 kliničke studije i 6 preglednih radova, svega par studija ima visok nivo pouzdanosti (LOE-low of evidence) a da nije objavljena nijedna randomizovana, kontrolisana klinička studija (120).

Bergenholtz i sar su ponovo lečili 556 zuba od kojih je 50% potpuno izlečeno na kontrolnom pregledu nakon 2 godine, a još 30% lezija je pokazalo značajno poboljšanje tj, smanjenje promera radiografskog rasvetljenja (9). U slučaju retreatmana koji su sprovedeni isključivo iz protetskih razloga (kako bi se poboljšao kvalitet kanalnog punjenja pre protetske sanacije), uspeh je iznosio čak 94% (9).

Fridman i sar tvrde da ukoliko infekcija nije prisutna tj, nema periapikalnih promena, a retreatman sprovodi obučeni kliničar, stopa uspeha je izuzetno visoka (u njihovom istraživanju čak potpunih 100%) (44). **Sundquist i sar** navode da je uspeh retreatmana u slučaju odsustva bakterija 80%. Međutim, kada je periapikalna lezija prisutna, šanse za uspešan ishod retreatmana padaju na 66%% (186).

Fristad i sar su ispratili 112 retreatiranih zuba tokom perioda opservacije od 10-17god i 20-27 godina i ustanovili da je nakon 27 godina od retreatmana 95,5% zuba označeno kao normalno i došli su do zaključka da perzistirajuća asimptomatska periapikalna rasvetljenja ne treba okarakterisati kao neuspeh jer mnogi od njih zarastaju nakon dužeg vremenskog perioda.(46).

Gorni i Gagliani su 2004.god procenjivali ishod retreatmana na 452 zuba tokom 2godine. Uspeh je postignut u 69,03% slučajeva, ali je postojala statistički značajna razlika između grupe zuba gde je pri inicijalnom tretmanu očuvana izvorna konfiguracija kanala (86,8% uspeha) i grupe sa izmenjenom inicijalnom morfologijom gde je stopa uspeha iznosila svega 47% (56).

Farzaneh i sar su 2004 u Torontu priveli kraju epidemiološku studiju o uspehu ortogradnog retreatmana i faktorima koji utiču na njegov ishod. Došli su do saznanja da je retreatman bio uspešan u 81% slučajeva (u 97% zuba bez periapikalnih promena i 78% zuba sa preoperativnim apikalnim periodontitisom). Međutim, kao faktore rizika za uspeh retreatmana naveli su pre svega, postojanje preoperativne perforacije korena i kvalitet obturacije, a zatim nedostatak definitivne postoperativne restauracije, odnosno nalaz postojanja preoperativne periapikalne lezije.(37)

Hoen i Pink su istraživali radiografske i kliničke faktore udružene sa savremenim nehirurškim retreatmanom. Istraživanje je obuhvatilo 1100 zuba sa neuspehim endodontskim lečenjem i došli su do sledećih rezultata: 86% zuba imalo je periradikularno rasvetljenje; 65% obturacija nije bilo radiografski zadovoljavajuće, postojanje bola bilo je prijavljeno u 51% slučajeva; 42% zuba imalo je zaboravljen kanal. Statistički je značajno da je u 89% slučajeva koji su na radiografiji pokazivali asimetričnu obturaciju, uočen i potom tretiran zaboravljeni kanal.(71)

Torabinejad i sar su 2009 godine sistematizovali kliničke i radiografske podatke o ishodima konzervativnog retreatmana i endodontske hirurgije kako bi se utvrdilo koji

modalitet nudi povoljniji ishod. U periodu 2-4 godine uspeh endodontske terapije je statistički značajno bolji 77,8% u odnosu na 70,9%. Međutim, u periodu od 4-6 godina, endodontski retreatman pokazuje bolji uspeh od 83% u odnosu na uspeh hirurškog pristupa od 71,8%. Daljim praćenjem, uočava se statistički unačajan pad uspeha hirurškog retreatmana koji nakon 6 godina pada na 62,9% dok je u slučaju endodontskog retreatmana u pitanju porast stope pozitivnog ishoda. Zaključak je da hirurgija nudi brže izlječenje za kratko vreme dok je na duže staze pouzdaniji endodontski retreatman.(193)

Salerabi i Rotstein su 2010 sprovedi obimnu epidemiološku studiju koja je obuhvatila 4744 zuba retreatirana od strane specijalista endodoncije u 50 u Američkih država u trajanju od 5 godina. Registrovano je 89% zuba opstalih u usnoj duplji i nakon opservacionog perioda , dok je 4% podvrgnuto hirurškoj apikotomiji. (159)

3 CILJEVI ISTRAŽIVANJA

Osnovni cilj ovog istraživanja bio je da se procene uzroci neuspeha primarnog endodontskog lečenja kao i ishod ponovnog endodontskog tretmana u zuba sa neuspelim endodontskim lečenjem u observacionom periodu od 2 godine.

Bliži ciljevi bili su:

1. Da se u zuba sa neuspelim endodontskim lečenjem klinički i radiografski analizira uzrok neuspeha primarnog endodontskog tretmana.
2. Da se u zuba sa neuspelim endodontskim lečenjem utvrdi prisustvo ili ne mikroorganizama *Enterococcus faecalis*, *Peptostreptococcus micros*, *Prevotella intermedia*, *Porphyromonas endodontalis* i *Actinobacillus Actinomicetemcomitans* neposredno nakon uklanjanja materijala za opturaciju iz kanalnog sistema zuba primenom PCR metode.
3. Da se analizom ekstrahovanih endodontski lečenih zuba na mikro-CT-u procene razlozi neuspeha endodontskog tretmana i koreliraju sa radiografskim i mikrobiološkim nalazom.
4. Da se klinički i radiografski proceni uspeh ponovljenog endodontskog lečenja zuba posle perioda od 2 godine.

4 MATERIJAL I METODOLOGIJA

Prema postavljenim ciljevima, istraživanje je realizovano u više pravaca i obuhvatilo je klinička istraživanja ishoda ponovljenog endodontskog lečenja; mikrobiološka ispitivanja slučajeva neuspele endodontske terapije i mikro-CT analizu ekstrahovanih zuba sa neadekvatnim endodontskim lečenjem.

4.1 MATERIJAL I METODOLOGIJA ZA KLINIČKA ISTRAŽIVANJA

Klinička studija sprovedena je na Klinici za bolesti zuba i endodonciju Stomatološkog fakulteta Univerziteta u Beogradu. Nakon što su upoznati sa ciljevima i očekivanim ishodima istraživanja, planom terapije i procedurom uzimanja uzoraka, svi učesnici su potpisali pristanak da dobrovoljno učestvuju u ovoj studiji. Sa svim pacijentima postupalo se po principima dobre kliničke prakse. Etički komitet Stomatološkog fakulteta Univerziteta u Beogradu je dao saglasnost za sprovođenje ovog istraživanja.

U kliničko istraživanje je uključeno 37 pacijenata oba pola starosti od 24-79 godina. Svi pacijenti kod kojih je bilo potrebe za sanacijom neuspele inicijalne endodontske terapije su klinički i radiografski ispitani kako bi se postavila dijagnoza i analizirale indikacije za konvencionalni retreatman. U istraživanje nisu uključeni pacijenti sa opštim oboljenjima i oni koji su uzimali antibiotsku terapiju u poslednjih 3 meseca kao i zubi sa ekstenzivnim kariesnim destrukcijama ili lošim parodontalnim nalazom. Na hirurški retreatman su upućeni pacijenti sa nalazom obliterisanih kanala ili sa frakturiranim instrumenatima, zaostalim u kanalnom sistemu posle primarnog zahvata.

Indikacija za retreatman postavljena je na osnovu detaljne analize neuspeha inicijalne endodontske terapije, analize retroalveolarne radiografije, pažljivog kliničkog pregleda zuba i parodontijuma, odnosno procene mogućnosti za uspeh u ponovljenom slučaju.

Klinička studija je obuhvatila 49 zuba, (28 višekoreni i 21 jednokoreni zub) indikovanih za ponovljeni endodontski tretman. Primarna endodontska terapija je u 2 slučaja bila sprovedena pre manje od 12 meseci, u 17 slučajeva od 1-5 godina pre dijagnoze neuspeha, dok je kod 30 zuba primarno endodontsko lečenje bilo urađeno pre više od 5 godina. Svih 49 zuba imalo je radiografski nalaz neadekvatne obturacije jer je to bio najznačajniji kriterijum u oceni neuspeha endodontskog lečenja. S obzirom da sve

obturalcije bile nezadovoljavajućeg nivoa, njihov kvalitet je ocenjen kao kratko punjenje (30 zuba), nehomogeno punjenje (4 zuba), prisustvo „zaboravljenih“ kanala (13 zuba) i zalomljeni instrumenti (2 zuba).(Tab 2) Kod 23 zuba uočena je adekvatna restauracija ili validna protetska nadoknada, 5 zuba je bilo bez ispuna duži vremenski period, a 21 zub nije imao odgovarajući ispun (Tab 2). Istraživanje je sprovedeno od strane jednog izvođača, dok su radiografsku procenu ishoda lečenja tumačila dva istraživača.

Periapikalni status pre početka retreatmana procenjivan je radiografski pomoću PAI (periapikalni index) sistema za skoriranje: (117)

PAI 1- normalne periapikalne strukture

PAI 2- male promene u strukturi kosti koje nisu patognomonične za apikalni periodontitis

PAI 3- promene u koštanoj strukturi sa dekalifikacijom karakterističnom za apikalni periodontitis

PAI 4- periodontitis sa jasno definisanom zonom rasvetljenja

PAI 5- uznapredovao periodontitis sa znacima egzacerbacije i ekspanzije kosti.

Tabela 2. Distribucija zuba u odnosu na kvalitet obturalcije i restauracije u odnosu na vrednost PAI indexa pre retreatmana

PAI	Broj zuba	Kvalitet obturalcije				Kvalitet restauracije	
		Kratko punjenje	Nehomogeno punjenje	Zalomljeni instrumenti	Zaboravljeni kanali	Adekvatna	Neadekvatna
1	8	7			1	7	1
2	7	5			2	6	1
3	16	6	3		7	5	11
4	12	8	1	2	1	2	10
5	6	4			2	3	3
Σ	49	30	4	2	13	23	26

PAI skor je određen za svaki zub pojedinačno, a radiogram je posmatran na negatoskopu uz primenu uveličavajuće lupe. Višekoreni zubi su ocenjivani u skladu sa najvećim oštećenjem parodontalnih struktura na jednom od korenova.

Na osnovu radiografske ocene stanja periapikalnih struktura zubi su podeljeni u dve grupe. U prvu grupu su svrstani zubi bez periapikalnih promena, tj sa zdravim parodontcijumom (PAI skor 1 i 2) kod kojih je retreatman bio neophodan iz protetskih razloga zbog lošeg kvaliteta definitivne opturacije (15 zuba). Druga grupa, u koju svrstani zubi sa vidljivim znacima oštećenja apeksnog parodontcijuma (PAI skor 3, 4 i 5), obuhvatila je 34 zuba.

Drugi parametar u analizi bio je postojanje kliničkih simptoma nakon inicijalnog tretmana. Prvu grupu su činili slučajevi bez kliničkih simptoma (dijagnoza postavljena slučajnim nalazom), a drugu slučajevi sa kliničkim simptomoma u vidu bola, otoka, perkutorne osetljivosti, odnosno postojanja fistule... (Tab 3)

Tabela 3. Distribucija zuba u odnosu na prisustvo kliničkih simptoma u grupi sa zdravim parodontalnim tkivima i grupi sa periapikalnim lezijama

Klinički simptomi		Zubi sa zdravim parodontcijumom		Zubi sa PA lezijama	
		N	%	N	%
Prisustvo simptoma	Da	0	0,0	9	36%
	Ne	15	100%	25	64%
Bol	Da	0	0,0	6	24%
	Ne	15	100%	28	76%
Perkutorna osetljivost	Da	0	0,0	3	12%
	Ne	15	100%	31	88%
otok	Da	0	0,0	3	12%
	Ne	15	100%	31	88%
fistula	Da	0	0,0	3	12%
	Ne	15	100%	31	88%

Endodontski retreatman sproveden je prema savremenim standardima endodontske terapije. Nakon uklanjanja koronarne restauracije i karioznih masa urađena je

dezopturacija kanala korena zuba. Gates-Glyden svrdlima je gutaperka uklonjena iz prve dve trećine kanala, a Hoedstrem turpijama uz obilnu irigaciju 1% rastvorom NaOCl iz apikalne trećine kanala korena zuba. S obzirom da je neophodno je da se materijal za definitivno punjenje u potpunosti ukloni iz kanala korena, to je proveravano radiografsanjem tokom postupka određivanja radne dužine kanala korena. Tamo gde to nije bilo moguće korišćeni su rastvarači Gutasolv (Septodont) i Endosolv (Septodont). Odontometrija je potvrđivana elektrodontometrom (Raypex 5, Dentsply, USA). U slučajevima zaboravljenih kanala, ekstenđiran je pristupni kavitet, korigovana trepanacija i locirani njihovi ulazi. Svi kanali su instrumentirani „crown-down“ tehnikom Gates-Glyden svrdlima i ručnim instrumentima tipa K i K-flex do pune radne dužine. Kod obliterisanih kanala, korišćen je 17% rastvor EDTA ili Canal + (Septodont). Nakon obilne irigacije 1% rastvorom NaOCl, kanali su ispirani 10% rastvorom limunske kiseline čije prisustvo u kanalu je neutralisano fiziološkim rastvorom. Nakon sušenja papirnim poenima, u kanale je postavljan uložak 2% rastvora hlor-heksidina (R4, Septodont). Zubi su privremeno zatvarani glasjonomer cementnim ispunom (Alfagal, Galenika) na 2 dana. U sledećoj poseti, uklanjan je uložak, kanali obilno irigirani po datom protokolu irigacije i sušeni papirnim poenima. U kanale je potom lentulo spiralom unošena pasta suspenzije kalcijum hidroksida dobijena mešanjem oksida kalcijuma sa destilovanom vodom na sterilnoj pločici. Zubi su privremeno zatvarani glasjonomercementnim ispunom (Alfagal, Galenika). Interseansna medikacija trajala je dve nedelje. U slučaju potrebe (perzistiranja simptoma) medikacija je ponavljana na još dve nedelje. Definitivna opturacija ređena je tehnikom lateralne kompakcije gutaperke i Acroseal pastom (Septodont). Zubi su potom u najkraćem mogućem roku (ne više od 3 nedelje) restaurirani sendvič-tehnikom uz pomoć glasjonomer cementa (Fuji VIII i Fuji IX, GC) i kompozitnog materijala (Filtek, 3M ESPE) ili su protetski rekonstruisani.

Radiografisanje je urađeno pre intervencije, odmah nakon definitivne opturacije i koronarne restauracije i na kontrolnom pregledu na koji su pacijenti pozivani posle 12 meseci i 2 godine nakon završene terapije. Svi rendgenogrami (preoperativni i kontrolni) su slepo kodirani i organizovani slučajnim rasporedom. Da bi se izbegla subjektivnost, analizu su radila dva istraživača. Filmovi su analizirani na negatoskopu uz primenu uveličanja (2X). U cilju minimiziranja lažno-pozitivnih ishoda, kao uspešni određeni su potpuno

nesporni, dok je u slučajevima neslaganja, radiografska analiza ponavljana do postizanja konsenzusa.

Kliničko praćenje ishoda lečenja podrazumevalo je procenu subjektivnih (ukoliko ih je bilo pre početka terapije) i objektivnih simptoma i znakova posle završenog lečenja, na prvom kontrolnom pregledu nakon 12 meseci i drugom nakon 2 godine.

U grupi zuba kod kojih je postojala hronična periapikalna lezija nakon inicijalne endodontske terapije, radiografska procena toka izlečenja nakon sprovedenog ponovljenog endodontskog tretmana, rađena je na osnovu kriterijuma za procenu reparatornih procesa u apeksnom parodontijumu (Mijušković): [M1]

1. *Nepromenjeno stanje*- koje je podrazumevalo «status quo» na kontrolnim pregledima u odnosu na radiološku sliku odmah nakon završene endodontske terapije.

2. *Poboljšanje* – koje je podrazumevalo smanjenje rdg rasvetljenja u alveolarnoj kosti uz formiranje kostnih gredica na periferiji, odnosno delimičnu reparaciju oštećenog apeksnog dela cementa

3. *Potpuno izlečenje* – je podrazumevalo potpuno isčezavanje rasvetljenja u periapeksu sa formiranjem kostnih gredica,ponovno uspostavljanje lamine dure i apoziciju cementa na delovima korena gde je bio resorbovan (restitutio ad integrum)

4. *Pogoršanje* – je podrazumevalo perzistiranje rasvetljenja u alveolarnoj kosti uz nastavak resorptivnih procesa, što se uočava u većem skraćanju ili zatupljivanju apeksa korena zuba.

4.2 MATERIJALI I METODOLOGIJA ZA MIKROBIOLOŠKA ISTRAŽIVANJA

U ovim istraživanjima analiziran je mikrobiološki status kanala korena sa neuspehim endodontskim lečenjem.

Materijal za mikrobiološka ispitivanja dobijen je uzimanjem uzoraka iz 30 kanala korena zuba kod kojih je postojala potreba za retreatmanom. Svih 27 pacijenata Klinike za bolesti zuba Stomatološkog fakulteta u Beogradu koji su dali pisanini pristanak za učešće u studiji prethodno su pisanim putem upoznati sa ciljevima, očekivanim ishodima istraživanja i procedurom uzimanja uzoraka poštujući principe dobre kliničke prakse. Drugih 11 uzoraka za analizu dobijeno je iz ekstrahovanih zuba na Klinici za oralnu hirurgiju Stomatološkog fakulteta u Beogradu. Pacijenti su takođe dali pisani pristanak za učešće u studiji. Iz istraživanja su isključene osobe sa sistemskim oboljenjima, trudnice i osobe koje su uzimale antibiotsku terapiju u prethodna 3 meseca, kao i zubi sa velikim kruničnim defektima na koje se nije mogao postaviti koferdam.

Kod svih pacijenata uzeti su anamnestički podaci, urađen je klinički pregled, detaljna analiza retroalveolarne radiografije i na osnovu toga postavljana dijagnoza neuspeha inicijalnog endodontskog tretmana.

Mikrobiološka studija je obuhvatila 30 zuba, (8 višekorenih i 22 jednokorena) indikovanih za ponovljeni endodontski tretman. Primarna endodontska terapija je u 2 slučaja sprovedena pre manje od godinu dana, u 8 slučajeva od 1-5 godina pre dijagnoze neuspeha predhodnog lečenja, dok je kod 20 zuba primarno endodontsko lečenje urađeno pre više od 5 godina. Svih 30 zuba imalo je radiografski nalaz neadekvatne obturacije jer je to bio kriterijum neuspeha endodontskog lečenja zbog kojeg su pacijenti i upućeni na ponovni endodontski tretman. S obzirom da su sve obturacije bile nezadovoljavajućeg nivoa, njihov kvalitet je ocenjen kao kratko punjenje (22 zuba), nalaz „zaboravljenih“ kanala (7 zuba) i zalomljeni instrumenti (1 zub).(Tab 4) Kod 13 zuba uočena je adekvatna restauracija ili protetska nadoknada, 7 zuba je bilo bez ispuna duži vremenski period, a 10 zuba nije imalo odgovarajući ispun (Tab 4). Prisustvo simptoma u vidu bola, otoka, prisustva fistule, osetljivosti na perkusiju ili bolovi na zagrižaj, zabeleženi su kod 10 pacijenata, dok preostalih 20 nije imalo kliničke znake ni simptome.

Tabela 4. Distribucija nalaza kvaliteta obturacije i restauracije u odnosu na vrednost PAI indexa pre retreatmana

PAI	Broj zuba	Kvalitet obturacije				Kvalitet restauracije	
		Kratko punjenje	Nehomogeno punjenje	Zalomljeni instrumenti	Zaboravljeni kanali	Adekvatna	Neadekvatna
1	6	3			3	5	1
2	7	5			2	3	4
3	13	10		1	2	4	9
4	3	3				1	2
5	1	1					1
Σ	30	22				13	17

Zdravlje apeksnog periodoncijuma ocenjivano je dodeljivanjem PAI indexa, pri čemu je potpuno zdrav parodontcijum (PAI 1) radiografski registrovan u 6 slučajeva; PAI 2 skor (male promene u strukturi kosti koje nisu patognomonične za apikalni periodontitis) je zabeležen u 7 slučajeva; PAI 3 skor (koji podrazumeva promene u koštanoj strukturi sa dekalifikacijom karakterističnom za apikalni periodontitis), registrovan je kod 13 zuba; PAI 4 (koji pretstavlja periodontitis sa jasno definisanom zonom rasvetljenja), zabeležen je u 3 slučaja; i najviši PAI 5 skor, (uznapredovao periodontitis sa znacima egzacerbacije i ekspanzije kosti), dodeljen je samo 1 slučaju.

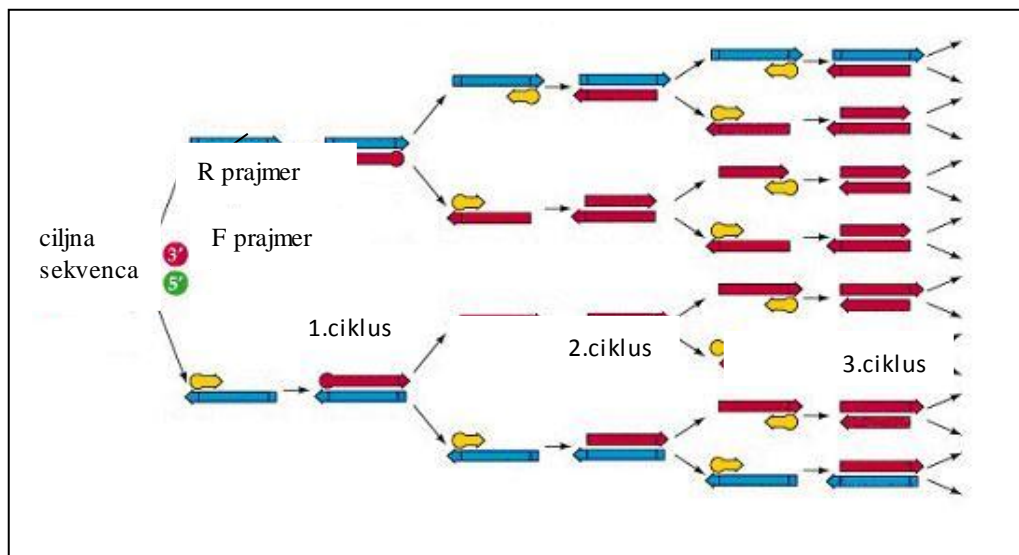
Mikrobiološki postupak je uključivao najpre uklanjanje čvrstih i mekih naslaga sa zuba, eventualno postojećih restauracija i kariesnih masa, i postavljenje koferdama. Dezinfekcija operativnog polja izvršena je 30% rastvorom vodonik peroksida i 2,5% rastvorom natrijum hipohlorita, koji je zatim inaktivisan 5% natrijum tiosulfatom kako ostaci ne bi uticali na uzeti uzorak. Dezoobturalacija je urađena isključivo mehanički bez upotrebe bilo kakvih rastvarača, lubrikanata ili iriganasa. Gates-Glyden svrdlima je gutaperka uklonjena iz prve dve trećine kanala, a Hoedstrem turpijama iz apikalne trećine

kanala korena zuba. S obzirom da je neophodno je da se materijal za definitivno punjenje u potpunosti ukloni iz kanala korena, to je proveravano radiografsanjem tokom postupka određivanja radne dužine kanala korena. Odontometrija je potvrđivana elektroodontometrom (Raypex 5, Dentsplay, USA). U slučajevima zaboravljenih kanala, ekstenđiran je pristupni kavitet, korigovana trepanacija i locirani njihovi ulazi, a kanali su instrumentirani modifikovanom tehnikom dvostrukog konusa Gates-Glyden svrdlima i ručnim Hoedstrem i K-flex turpijama do pune radne dužine. Veličina apeksne preparacije iznosila je #25 i #30 u zavisnosti od inicijalnog promera i povijenosti kanala korena zuba. Zatim je mala količina sterilnog fiziološkog rastvora inokulirana u kanal tako da se isti ne prepuni. Kanal je dodatno instrumentiran kako bi se sastrugao materijal sa zidova kanala. Uzorak je uzet sterilnim kanalnim instrumentom tipa pulpekstirpatora #15 ili Hoedstrem-turpije #15 i sa onoliko papirnih poena koliko je trebalo da se osuši kanal. Papirni poeni su plasirani sterilnom pincetom, ostavljeni u kanalu tokom 60 sec a zatim postavljeni u sterilne ependorfe zajedno sa kanalnim istrumentima čija je drška odsečena sterilnim kleštima. Ependorfe su čuvane na -20°C do mikrobiološke analize.

Identifikacija mikroorganizama, *Enterococcus faecalis*, *Peptostreptococcus micros*, *Prevotella intermedia*, *Porphyromonas endodontalis* i *Actinobacillus Actinomicetemcomitans* izvršena je PCR-metodom u laboratoriji za Humanu genetiku Stomatološkog fakulteta u Beogradu.

PCR (polymerase chain reaction) predstavlja *in vitro* amplifikaciju ciljnog fragmenta DNK. Sam princip PCR amplifikacije bazira se na korišćenju tzv. "prajmera", koji po principu komplementarnosti prepoznaju granične nizove nukleotida ciljne sekvence za koju se vezuju, da bi se kroz sukcesivnu smenu od 35 do 40 ciklusa, formirale milionske kopije sekvence DNK koja se umnožava. Svaki PCR ciklus sastoji se iz tri procesa koji se odvijaju na određenim temperaturama i definisanim vremenskim intervalima. Prvi korak u PCR reakciji predstavlja, denaturacija DNK molekula, pri čemu se raskidaju vodonične veze između dva komplementarna lanca DNK molekula. Zatim, u drugom koraku dolazi do hibridizacije prajmera, tj. dolazi do komplementarnog vezivanja prajmera i granične sekvence segmenta koja se umnožava. U trećem koraku PCR ciklusa, dolazi do elongacije, odnosno do ugradnje nukleotida na 3' krajeve prajmera posredstvom enzima Taq polimeraze, pri čem se sintetišu novisintetisani lanci DNK. Cikličnom smenom ciklusa

tokom PCR reakcije, eksponencijalno se povećava prinos željenih fragmenata DNK molekula dok reakcija ne dostigne plato, odnosno formiranje milionskih kopija određenih segmenta gena (**Slika 2.**).



Sa ciljem da se izoluje DNK, u svaku mikrotubu papirnim poenom dodato je 100 μ l redestilovane H₂O. Za izolaciju totalne bakterijske DNK (Gram pozitivne i Gram negativne bakterije), korišćen je komercijalni kit Qiamp DNA Mini Kit (Qiagen). Nakon primenjenog protokola za izolaciju, bakterijska DNK je rastvorena u 100 μ l pufera za eluciju.


Putem klasičnog PCR analizirana je zastupljenost bakterija: *Enterococcus faecalis*, *Peptostreptococcus micros*, *Prevotella intermedia*, *Porphyromonas endodontalis* i *Actinobacillus actinomycetemcomitans*. Sekvence korišćenih prajmera, temperaturni profil i dužine PCR produkata date su u **Tabeli 5.**

Tabela 5. Sekvence prajmera, specifične temperature hibridizacije i dužine PCR produkata

mikroorganizam	prajmeri	Temperaturni profil	PCR produkt
<i>Enterococcus faecalis</i>	F, TACTGACAAACCATTCATGATG R, AACTTCGTCACCAACGCGAAC	95 ⁰ C 3min 95 ⁰ C 45s, 55 ⁰ C 1min , 72 ⁰ C 1min, X35 ciklusa 72 ⁰ C 5min	112bp
<i>Peptostreptococcus micros</i>	F, AGAGTTTGATCCTGGCTCAG R, ATATCATGCGATTCTGTGGTCTC		207bp
<i>Prevotella intermedia</i>	F, CGTGGA CAAA GATT CATCGGTGGA R, CCGCTTTACTCCCCAACAAA		259bp
<i>Porphyromonas endodontalis</i>	F, GCTGCA GCTCAACTGTA GTC R, CCGCTTCATGT CACCATGTC		672bp
<i>Actinobacillus actinomietemcomitans</i>	F, GCTAATACCGCGTAGA GTCGG R, ATTCACACCTCACTTAAAGGT		500bp

U svakoj PCR reakciji istovremeno sa testiranim uzorcima, korišćene su pozitivne i negativne kontrole, da bi se izbegli lažno pozitivni i negativni rezultati. Reakcion smešu PCR reakcije, volumena 25 µl, činile su sledeće komponente: 13 µl dH₂O, 2.5 µl PCR pufera, 1.5 µl 25 mM MgCl₂, 1 µl dNTP, po 1 µl F i R prajmera, 0.2 µl Taq polimeraze, i 5 µl bakterijske DNK.

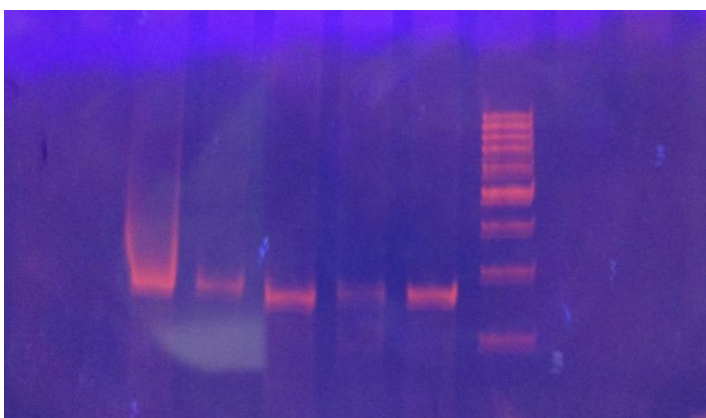
Uspešnost PCR reakcije je proveravana vertikalnom elektroforezom na 8% poliakrilamidnom gelu (PAA) u 1XTBE-puferu, pri konstantnom naponu struje od 200 V, u trajanju od 30 min. Vizuelizacija PCR produkata izvršena je putem bojenja etidijum bromidom kao što se vidi na Slikama 3-7.



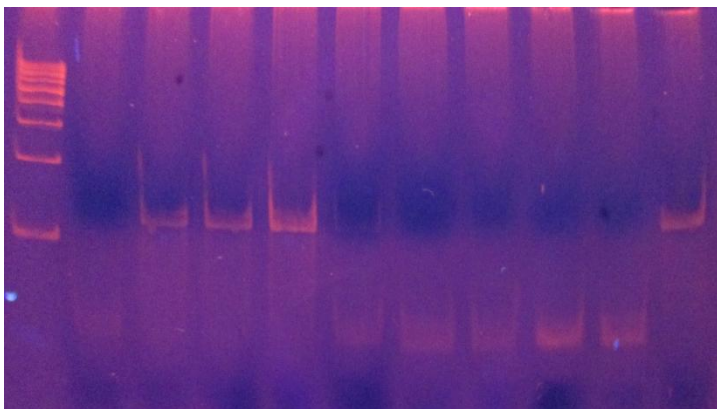
Slika 3. Vizuelizacija lanaca *Peptostreptococcus micros* dužine 207bp na obojenom PAA-gelu



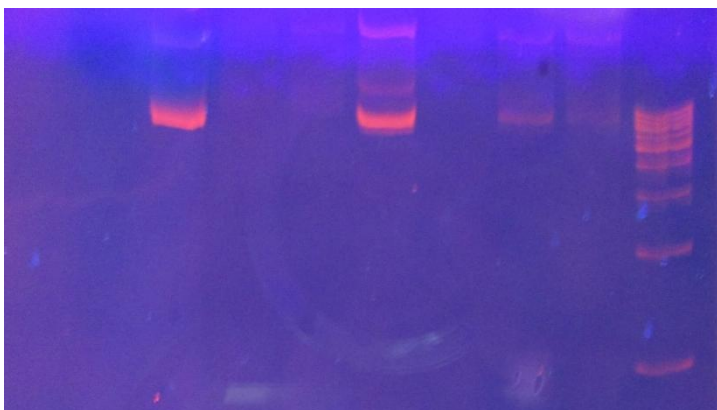Slika 4. Vizuelizacija lanaca *P. endodontalis* dužine 672 bp na obojenom PAA-gelu



Slika 5. Vizuelizacija lanaca *Prevotella intermedia* dužine 259 bp na obojenom PAA-gelu



Slika 6. Vizuelizacija lanaca *Enterococcus faecalis* dužine 112bp na obojenom PAA- gelu



Slika 7. Vizuelizacija lanaca *Actinobacillus actinomycetem comitans* dužine 500bp na obojenom PAA- gelu

4.3 METODOLOGIJA MICRO-CT ANALIZE

Materijal za mikrokompjuterizovanu tomografsku analizu činilo je 11 zuba ekstrahovanih na Klinici za oralnu hirurgiju Stomatološkog fakulteta u Beogradu za koje je utvrđeno da su predhodno endodontski lečeni. Zubi su ekstrahovani u lokalnoj anesteziji i čuvani u sterilnim ependorficama na temperaturi od -20°C do skeniranja a potom i uzimanja uzoraka za PCR analizu.

Zubi su skenirani na Institutu za antropologiju Medicinskog fakulteta Univerziteta u Beogradu, mikrokompjuterizovanom tomografijom (SkyScan 1172 x-ray Microtomography, SkyScan, Kontich, Belgium) sa izvorom Hamamatsu 100/250 pri naponu 100 kV i snagom $100\ \mu\text{A}$. Vreme ekpozicije iznosilo je 1000 ms, a aluminijum-bakarnim filter debljine 0,5mm omogućio je detekciju 3D distribucije poroznosti uz rezoluciju kamere SHT 11Mp camera od 9.00 pixela. Akvizicione slike dobijene su za svaki zub rotacijom uzorka oko svoje vertikalne ose za 180° pri čemu su koraci pojedinačne rotacije iznosili $0,4^{\circ}$ a rezolucija dobijenih slika u TIFF formatu $5.04\ \mu\text{m}$. Process 3D rekonstrukcije unutrašnjih struktura sproveden je pomoću NRecon v.1.5.1.8 software za 4 zuba, predstavnika svake od grupa zuba.

Micro-CT analizi podvrgnuto je 11 zuba, (10 jednokoreni i 1 dvokoreni) ekstrahovanih zbog neuspeha endodontskog lečenja. Primarna endodontska terapija je u 3 slučaja sprovedena pre manje od 5 godina, dok je u 7 slučajeva proteklo više od 5 godina do dijagnoze neuspeha predhodnog lečenja i ekstrakcije. Samo u slučaju 1 zuba je primarno endodontsko lečenje urađeno pre manje od godinu dana (zub sa medikamentoznim punjenjem na bazi jodophorma, bez gutaperke, preko kojeg je postavljen definitivan ispun). Zub je ekstrahovan na insistiranje pacijenta iako mu je predočeno da postoji mogućnost ponavnog lečenja. Svi zubi, sem jednog, imali su radiografski nalaz neadekvatne obturacije jer je to bio kriterijum neuspeha endodontskog lečenja zbog kojeg su pacijenti i upućeni na ponovni endodontski tretman. S obzirom da su sve obturacije, sem jedne, bile nezadovoljavajućeg nivoa, njihov kvalitet je ocenjen kao kratko punjenje (5 zuba), nalaz nehomogeno obturiranih kanala (7 zuba). Jedan zub je bio adekvatno obturisan.(Tab 6) Kod 4 zuba uočena je adekvatna restauracija , 3 zuba je bilo bez ispuna duži vremenski period, a 4 zuba nije imao odgovarajući ispun (Tab 6). Prisustvo simptoma u vidu bola, otoka,

prisustva fistule, osetljivosti na perkusiju ili bolovi na zagrižaj, zabeleženi su kod 2 pacijenta, dok preostalih 9 nije imalo kliničke znake ni simptome.

Tabela 6. Distribucija zuba u odnosu na kvalitet obturacije i restauracije, postojanje periapikalnih promena

zub	Kvalitet obturacije	Vreme od 1 ^o tretmana (god)	Kvalitet restauracije	HAP
1	nehomogena	< 5	neadekvatna	da
2	nehomogena	>5	adekvatna	ne
3	nehomogena	< 5	neadekvatna	da
4	nehomogena	< 1	adekvatna	da
5	nehomogena	>5	neadekvatna	da
6	kratka	>5	neadekvatna	da
7	kratka	< 5	neadekvatna	da
8	kratka	>5	neadekvatna	da
9	kratka nehomogena	>5	adekvatna	ne
10	kratka nehomogena	>5	adekvatna	ne
11	adekvatna	>5	adekvatna	da

Legenda:

HAP- hronični periapikalni proces: DA-prisutan; NE- odsutan

Nakon procedure skeniranja, zubi su pripremljeni za uzimanje uzorka za PCR analizu po napred opisano protokolu. Identifikacija mikroorganizama (*Enterococcus faecalis*, *Peptostreptococcus micros*, *Prevotella intermedia*, *Porphyromonas endodontalis* i *Actinobacillus Actinomycetemcomitans*) urađena je PCR-metodom u laboratoriji za Humanu genetiku Stomatološkog fakulteta u Beogradu.

5 REZULTATI

5.1 REZULTATI KLINIČKIH ISTRAŽIVANJA

Klinička studija je obuhvatila 49 zuba, (28 višekorenih i 21 jednokoreni zub) indikovanih za ponovljeni endodontski tretman. Primarna endodontska terapija je u 2 slučaja sprovedena pre manje od godinu dana, u 17 slučajeva (34,7%) od 1-5 godina pre dijagnoze neuspeha predhodnog lečenja, dok je kod 30 zuba (61%) primarno endodontsko lečenje urađeno pre više od 5 godina.

Zdravlje apikalnog parodonticijuma registrovano je dodeljivanjem PAI skora pri čemu je zdrav parodonticijum zabeležen u 15 slučajeva (PAI skor 1 i 2) dok su periapikalne lezije bile prisutne u 34 slučaja (PAI 3,4 i 5).

Ovi podaci objedinjeni sa podacima o 30 zuba ispitivanih u mikrobiološkoj studiji prikazani su u **Tabeli 7**. Parodontalna tkiva su notirana kao zdrava u 35,4% slučajeva, dok su destruktivne pomene u periradikularnim parodontalnim tkivima zabeležene u 64,6% slučajeva. (Tab 7)

Tabela 7. Distribucija zuba u odnosu na vrednost PAI indexa pre retreatmana

Vrednost PAI skora	pre retreatmana	
	N	%
1	14	17,7
2	14	17,7
3	29	36,7
4	15	18,9
5	7	8,9
Σ	79	100

Svih 49 zuba imalo je radiografski nalaz neadekvatne obturacije jer je to bio kriterijum neuspeha endodontskog lečenja zbog kojeg su pacijenti i upućeni na ponovni endodontski tretman. S obzirom da su sve obturacije kanala bile ispod zadovoljavajućeg nivoa, njihov kvalitet je ocenjen kao kratko punjenje (30 zuba), nehomogeno punjenje (4 zuba), prisustvo „zaboravljenih“ kanala (13 zuba) i zalomljeni instrumenti (2 zuba). (Tab 2)

Kod 23 zuba uočena je adekvatna restauracija ili protetska nadoknada, 5 zuba je bilo bez ispunja duži vremenski period, a 21 zub nije imao odgovarajući ispun.(Tab 2) Ovi podaci su objedinjeni sa podacima o kliničkom i radiografskom nalazu zuba uključenih u mikrobiološku studiju (30 zuba) kako bi se analizirali mogući uzroci neuspeha primarnog endodontskog lečenja. Rezulati su prikazani u **Tabelama 7 i 8.**

Najčešći radiografski nalaz kvaliteta definitivne obturacije kanala zatečen u momentu dijagnostikovanja neuspeha endodontskog lečenja bio je kratko punjenje koje je zabeleženo u 65,8% slučajeva a zatim slede „zaboravljeni“ kanali koji su detektovani u 25,3% zuba. Klinički nehomogeno punjenje uz korektnu dužinu definitivnog punjenja nađeno je u 5,1% zuba dok je u 3,8% slučajeva na radiografiji uočen frakturirani instrument u kanalu korena.(**Tab 8**)

Tabela 8. Kvalitet obturacije primarnog endodontskog tretmana u odnosu na stanje apeksnog parodontijuma merenog PAI indexom

P A I	N	%	Kvalitet obturacije							
			Kratko punjenje		Zaboravljeni kanali		Nehomogeno punjenje		Zalomljen instrument	
			N	%	N	%	N	%	N	%
1	14	17,7	10	12,6	4	5,1				
2	14	17,7	10	12,6	4	5,1				
3	29	36,7	16	20,2	9	11,4	3	3,8	1	1,3
4	15	18,9	11	13,9	1	1,3	1	1,3	2	2,5
5	7	8,9	5	6,3	2	2,5				
Σ	79	100	52	65,8	20	25,3	4	5,1	3	3,8

Kvalitet krubičnog zaptivanja, odnosno restauracije zuba u momentu dijagnoze neuspeha endodontskog lečenja je u 54,5% slučajeva bio neadekvatan, dok su u 45,5% slučajeva krubični ispuni bili zadovoljavajućeg kvaliteta. (Tab 9) Većina zuba sa zdravim parodontijumom (PAI 1,2), bila je adekvatno restaurirana (75%), dok je 70,6% zuba sa

obolelim apeksnim parodontcijumom (PAI 3,4,5) imalo neadekvatne krunične restauracije (Tab 9).

Tabela 9. Kvalitet restauracije u odnosu na stanje apeksnog parodontcijuma izraženo PAI indexom

P A I	N	%	Kvalitet restauracije			
			adekvatna		neadekvatna	
			N	%	N	%
1	14	17,7	12	15,2	2	2,5
2	14	17,7	9	11,4	5	6,3
3	29	36,7	9	11,4	20	25,3
4	15	18,9	3	3,8	12	15,2
5	7	8,9	3	3,8	4	5,1
Σ	79	100	36	45,6	43	54,4

Analizom kvaliteta kruničnog zaptivanja i pojave promena u apeksnom parodontcijumu, χ^2 testom dobijena je visoko statistički značajna razlika između adekvatne restauracije i zdravog parodontcijuma, odnosno pojave mikrocurenja zbog neadekvatne restauracije i periapikalnih promena ($\chi^2=13,364$, $P<0,001$) (Tab 10)

U grupi zuba sa zdravim parodontalnim tkivima 75% zuba je imalo adekvatnu koronarnu restauraciju, dok kod 25% krunično rubno zatvaranje nije bilo zadovoljavajućeg kvaliteta. Kod zuba sa hroničnim promenama u apeksnom parodontcijumu 70,6% koronarnih restauracija u momentu dijagnostikovanja neuspeha endodontske terapije nije bilo adekvatno, dok je krunično zaptivanje bilo zadovoljavajuće u 29,4% zuba sa HAP-om. (Tab 10)

Tabela 10. Kvalitet restauracije u odnosu na stanje apeksnog parodonticijuma izraženo PAI indexom

Stanje parodonticijuma	Adekvatna restauracija		Neadekvatna restauracija		Ukupno	
	N	%	N	%	N	%
Zdrav parodonticijum PAI 1,2	21	75%	7	25%	28	100
HAP PAI 3,4,5	15	29,4%	36	70,6%	51	100
Σ	36	45,5%	43	54,5%	79	100

Legenda: HAP- hronični apeksi parodontitis

Kada se sumiraju podaci o pojavi simptoma kod svih pacijenata uključenih u ova istraživanja, 24% pacijenata je imalo neki od simptoma zabeleženih nakon inicijalne endodontske terapije, dok je preostalih 76% slučajeva bilo asimptomatsko. Među pacijentima koji su imali simptome, 95% njih je iz grupe zuba sa promenama u apeksnom parodonticijumu. Fisherovim testom tačne verovatnoće, dobijena je statistički značajna razlika u prisustvu simptoma nakon primarne endodontske terapije, između zuba sa zdravim parodonticijumom i zuba sa periapiklanim lezijama ($P=0,019$) (Tab 11)

Tabela 11. Prisustvo simptoma nakon primarnog endodontskog lečenja u odnosu na stanje apeksnog parodonticijuma mereno PAI indexom

Stanje parodonticijuma	Prisustvo simptoma		Bez simptoma		Ukupno
	N	%	N	%	
Zdrav parodonticijum PAI 1,2	1	1,3%	27	34,2%	28
HAP PAI 3,4,5	18	22,8%	33	41,7%	51
Σ	19	24%	60	76%	79

Kada je u pitanju 49 zuba na kojima je u okviru kliničke studije ponovljena endodontska terapije, kod 9 pacijenata su registrovani simptomi u vidu bola, otoka, postojanja fistule, perkutorne osetljivosti ili bolova na zagrižaj registrovani, dok je u ostalih 40 slučajeva endodontski tretman ponavljan iz protetskih razloga. Svih 9 slučajeva sa nekim od simptoma registrovani su u grupi zuba sa periapikalnim lezijama zaostalom nakon inicijalnog lečenja (Tab 12). Fišerovim testom tačne verovatnoće dobijena je statistički značajna razlika u prisustvu simptoma pre ponavljanja terapije između zuba sa zdravim parodontcijumom i zuba sa periapikalnim lezijama ($P=0,026$)

Tabela 12. Distribucija zuba sa prisutnim kliničkim simptomima u odnosu na postojanje PA lezija pre tretmana

Klinički simptomi		Zdrav parodontcijum (PAI 1,2)		Zubi sa PA lezijama (PAI 3,4,5)		p
		N	%	N	%	
Prisustvo simptoma	Da	0	0	9	36	0,026
	Ne	15	100	25	64	
Bol	Da	0	0	6	24	0,096
	Ne	15	100	28	76	
Perkutorna osetljivost	Da	0	0	3	12	0,325
	Ne	15	100	31	88	
Otok	Da	0	0	3	12	0,325
	Ne	15	100	31	88	
Fistula	Da	0	0	3	12	0,325
	Ne	15	100	31	88	

Nakon završenog endodontskog tretmana, kontrolni pregledi koji su podrazumevali kliničku i radiografsku kontrolu, urađeni su nakon 12 meseci i 2 godine. Dobijeni rezultati prikazani su u Tabelama 13-15 i na Slikama 8-17.

Već 12 meseci nakon završetka ponovljene terapije niti jedan od kliničkih simptoma nije bio prisutan ni kod jednog zuba bez obzira na stanje parodontijuma pre retreatmana. Ista situacija zabeležena je i na kontoli nakon 2 godine.

Na kontrolnom pregledu nakon 12 meseci, zabeleženo je najznačajnije poboljšanje kod periapikalnog periododntitisa sa jasno definisanom zonom rasvetljenja (PAI skor 4) sa 24,5% na svega 4,1%. Na kraju observacionog perioda od 24 meseca, PAI skor 1 i 2 (što se sa aspekta ishoda terapije smatra uspešnim) zabeležen je u 44,9% (skor 1), odnosno 30,6% zuba (skor 2), što znači da je ponovljena endodontska terapija bila uspešna u **75,5%** slučajeva (37 od ukupno 49 zuba). Vrednosti PAI indexa 3,4 i 5 (što podrazumeva radiografski neuspešan ishod terapije) konstatovane su u **24,5%** slučajeva (14,3% za skor 3, 2,0% za skor 4 i 8,2% za skor 5).(Tab 13)

Tabela 13. Distribucija zuba u odnosu na vrednosti PAI indexa pre retreatmana i na kontrolnim pregledima

Vrednost PAI skora	pre retreatmana		nakon 12 meseci		nakon 24 meseca	
	N	%	N	%	N	%
1	8	16,3	10	20,4	22	44,9
2	7	14,3	20	40,8	15	30,6
3	16	32,7	15	30,6	7	14,3
4	12	24,5	2	4,1	1	2,0
5	6	12,2	2	4,1	4	8,2

Prosečna vrednost PAI indexa pre otpočinjanja retreatmana iznosila je **3,02** da bi na kontrolnom pregledu 12 meseci kasnije opala na 2,31. Uočava se dalji pad prosečne vrednosti PAI indea koji 2 godine nakon ponovljene terapije iznosi svega **1,98**. (Tab 14) Analizom varijanse za ponovljena merenja dobijena je visoko statistički značajna razlika (F=70,531: p<0,001).

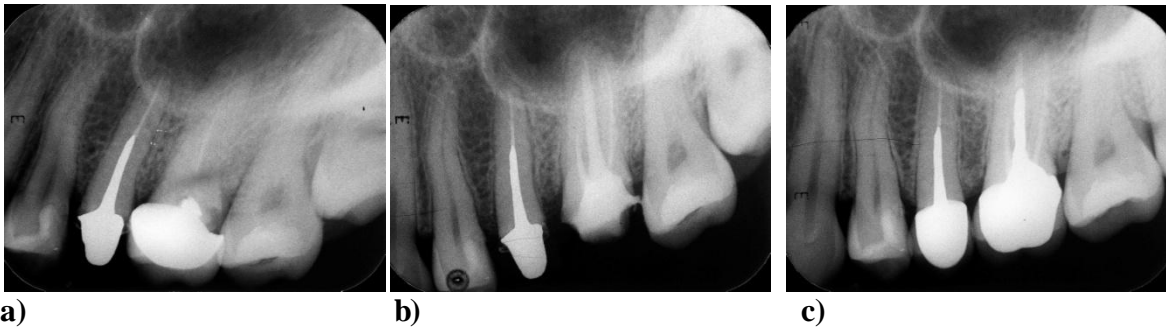Tabela 14. Prosečne vrednosti PAI skora pre retreatmana i kontrolnim pregledima

PAI	N	χ	SD	Min	Max
Pre retreatmana	49	3,02	1,25	1	5
Nakon 12 Meseci	49	2,31	0,98	1	5
Nakon 24 meseca	49	1,98	1,20	1	5

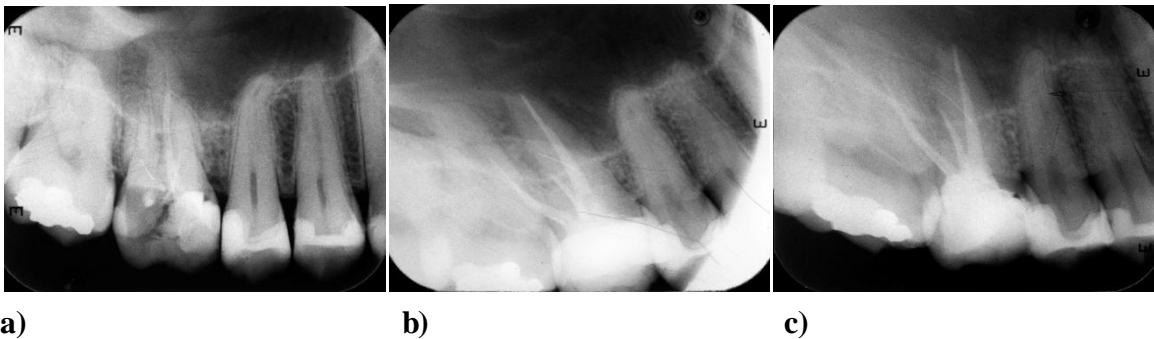
Ponovljena endodontska terapija u grupi zuba sa zdravim parodontalnim tkivima nakon 24 meseca bila je upešna u **93,3%** slučajeva. (Sl 3,4) (Tab 15) U grupi sa periapikalnim promenama radiografski delimično poboljšanje zabeleženo je u 14,7% a potpunono izlečenje u 52,9% slučajeva.(Sl 5,6,7) Man-Vitni U testom dobijena je statistički značajna razlika u ishodu lečenje između ove dve ispitivane grupe (U=158; Z=2,485; p=0,013). S obzirom na odsustvo kliničkih znakova i subjektivnih simptoma ponovljena terapija smatrana je uspešnom u oba slučaja, dakle ukupno **67,6%** zuba kod kojih su postojale hronične periapikalne lezije.

Tabela 15. Ishod ponovljene endodontske terapije u odnosu na postojanje periapiksne lezije zaostale nakon inicijalnog endodontskog tretmana

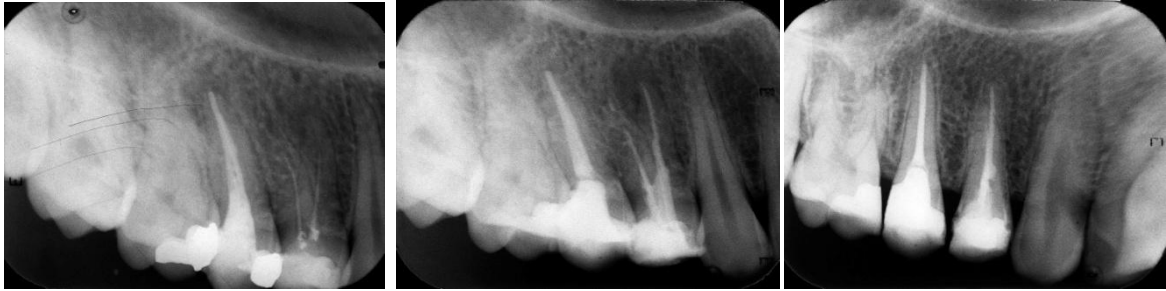Vreme kontrole			Ishod lečenja				Ukupno
			Pogoršanje	Nepromenjeno stanje	Delimično poboljšanje	Potpuno izlečenje	
Nakon 12 meseci	Bez PA	N	0	0	0	15	15
		%	0,0%	0,0%	0,0%	100%	100%
	Sa PA	N	2	9	8	15	34
		%	5,9%	26,5%	23,5%	44,1%	100%
Nakon 24 meseca	Bez PA	N	1	0	0	14	15
		%	6,7%	0,0%	0,0%	93,3%	100%
	Sa PA	N	4	7	5	18	34
		%	11,8%	20,6%	14,7%	52,9%	100%



Slika 8 a) Rendgenografski snimak prvog maksilarnog molara sa desne strane sa zaboravljenim bukalnim kanalima b) Definitivna opturacija nakon retreatmana c) Protetska rekonstrukcija krunice nadogradnjom i metalokeramičkom krunom - nakon 2 godine – potpuno izlječenje.



Slika 9 a) Rendgenografski snimak prvog maksilarnog molara sa leve strane sa neadekvatnom opturacijom i bez promena u apeksnom parodonticijumu. b) Definitivna opturacija nakon retreatmana c) Posle 2 godine- potpuno izlječenje.

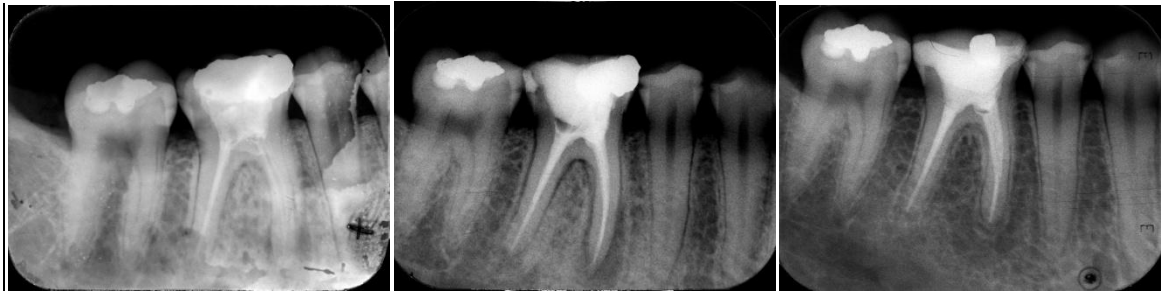

a)

b)

c)

Slika 10. a) Rendgenografski snimak prvog i drugog maksilarnog premolara sa leve strane. Zub 24 je bio palaptorno osetljiv i neadekvatno opturisan, a zub 25 sa nehomogenim punjenjem i rasvetljenjem iznad vrha korena. b) Definitivna opturacija nakon retreatmana c) Posle 2 godine- potpuno izlečenje.

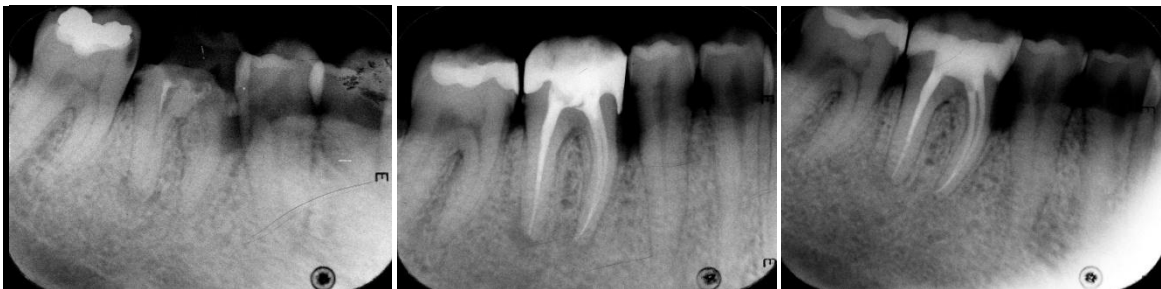

a)

b)

c)

Slika 11. a) Rendgenografski snimak mandibularnog prvog molara sa leve strane. Zub 36 je bio bolan i sa otokom b) Definitivna opturacija nakon retreatmana c) Potpuno izlečenje posle 2 godine

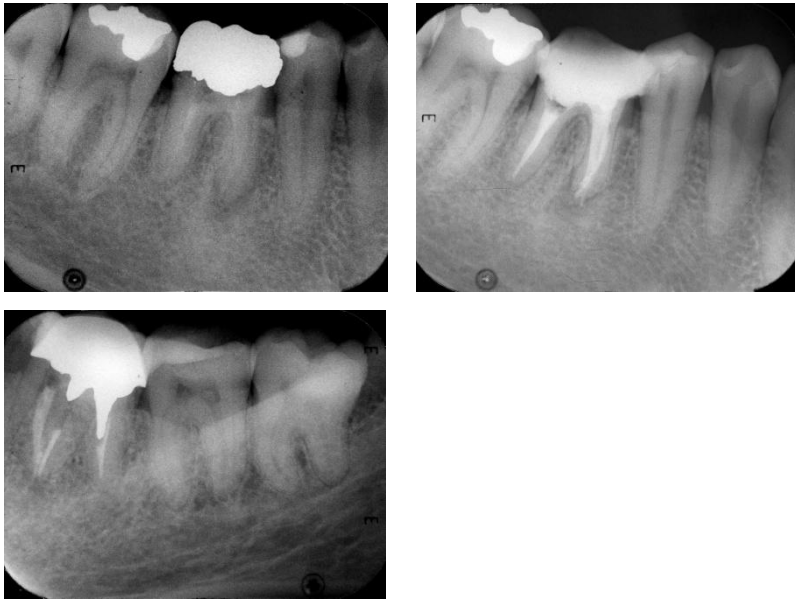

a)

b)

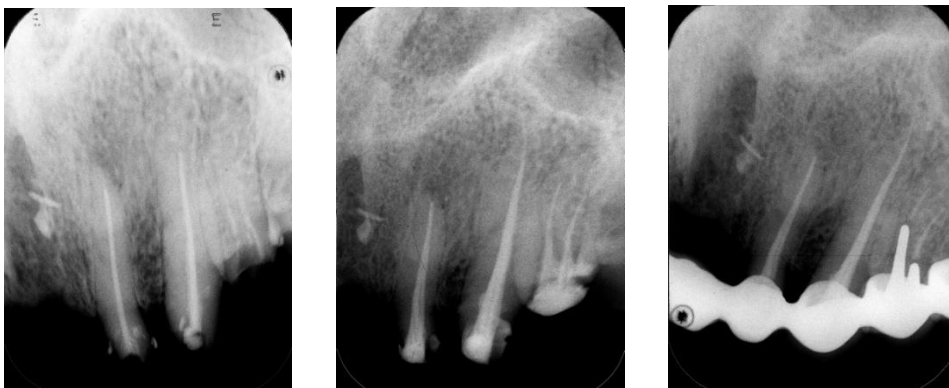c)

Slika 12. a) Rendgenografski snimak mandibularnog prvog molara sa leve strane sa kratkim punjenjem u distalnom kanalu i zaboravljenim mezijalnim kanalima b) Definitivna opturacija nakon retreatmana c) Potpuno izlečenje posle 2 godine



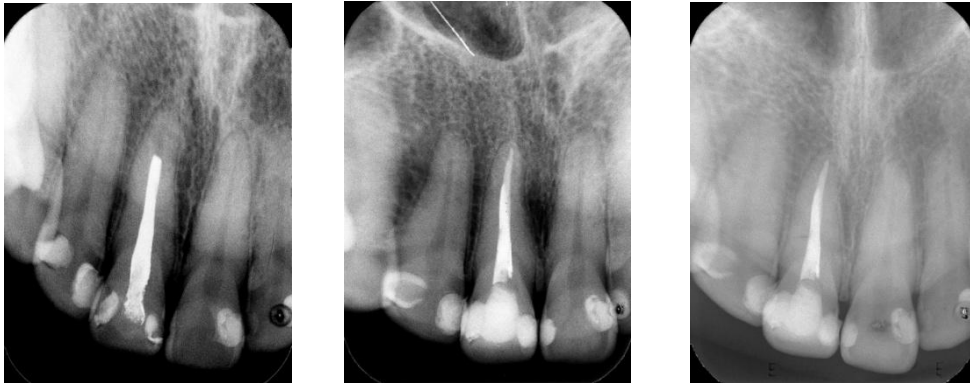a) b) c)

Slika 13. a) Radiografski snimak prvog mandibularnog molara sa leve strane sa kratkim nehomogenim punjenjem u distalnom kanalu i tragovima punjenja u mezijalnom korenu nad kojim se vidi hronična periapikalna lezija. b) Definitivna opturacija nakon retretmana c) Delimično poboljšanje i protetska rekonstrukcija na kontrolnom snimku posle 2 godine



a) b) c)

Slika 14. a) Radiografski snimak neuspelog endodontskog lečenja na lateralnom sekutiću, očnjaku i prvom premolaru gornje vilice sa desne strane. Periapikalna lezija se uočava iznad korena lateralnom sekutića. b) Definitivna obturacija u okviru preprotetske pripreme pacijenta c) poptuno izlečenje nakon 2 godine.

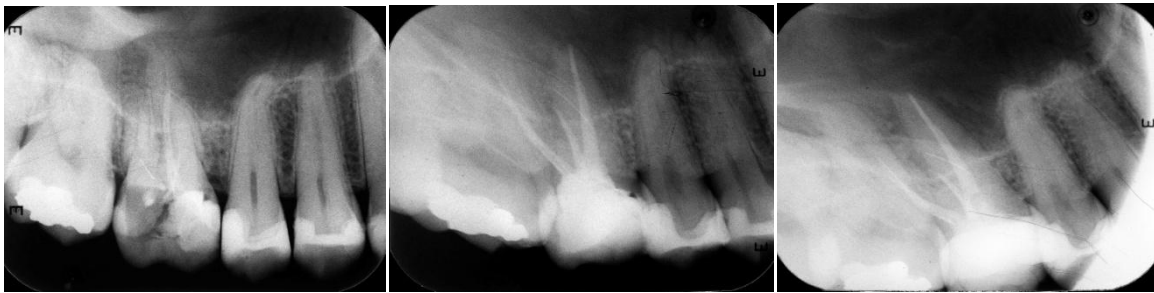

a)

b)

c)

Slika 15. a) Radiografski snimak maksilarnog centralnog sekutića sa leve strane sa kratkim punjenjem jodoform-cementom. Uočava se blago proširenje periodontalne membrane oko vrha korena b) Definitivna obturacija c) Potpuno izlječenje nakon 2 godine

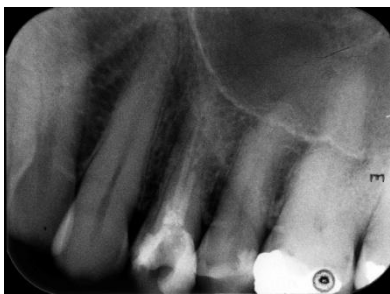

a)

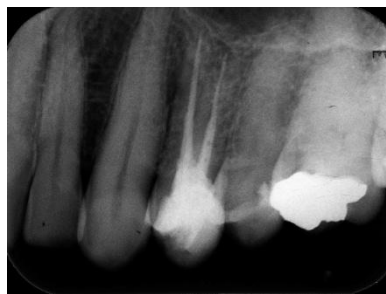b)

c)

Slika 16. a) Radiografski snimak prvog maksilarnog molara sa leve strane. Neadekvatno endodontsko lečenje u vidu kratkog punjenja u palatinalnom i bukodistalnom kanalu i zaboravljen bukomezijalni kanal. Bez patoloških promena u periapeksnim tkivima. b) Definitivna obturacija c) Zdrav parodontijum i nakon 2 godine.



a)



b)

Slika 17. a) Radiografski snimak prvog maksilarnog premolara sa leve strane. Pacijent dolazi zbog prisutne fistule. b) Definitivna obturacija. Zub je ekstrahovan nakon 10 meseci kad je došlo do recidiva. Nakon ekstrakcije dijagnostikovana je vertikalna fraktura korena.

5.2 REZULTATI PCR-ANALIZE ZUBA KOD KOJIH JE BIO INDIKOVAN PONOVI ENDODONTSKI TRETMAN

Mikrobiološka studija je obuhvatila 30 zuba, (8 višekorenih i 22 jednokorena zuba) indikovanih za ponovljeni endodontski tretman. Primarna endodontska terapija je u 2 slučaja (6,6%) sprovedena pre manje od godinu dana, u 8 slučajeva (26%) od 1-5 godina pre dijagnoze neuspeha predhodnog lečenja, dok je kod 20 zuba (66,6%) primarno endodontsko lečenje urađeno pre više od 5 godina. Svih 30 zuba imalo je radiografski nalaz neadekvatne obturacije jer je to bio kriterijum neuspeha endodontskog lečenja zbog kojeg su pacijenti i upućeni na ponovni endodontski tretman. S obzirom da su sve obturacije bile nezadovoljavajućeg nivoa, njihov kvalitet je ocenjen kao kratko punjenje (22 zuba), nalaz „zaboravljenih“ kanala (7 zuba) i zalomljeni instrumenti (1 zub). (Tab 4) Kod 13 zuba uočena je adekvatna restauracija ili protetska nadoknada, 7 zuba je bilo bez ispuna duži vremenski period, a 10 zuba nije imalo odgovarajući ispun (Tab 4).

Prisustvo simptoma u vidu bola, otoka, prisustva fistule, osetljivosti na perkusiju ili bolovi na zagrižaj, zabeleženi su kod 10 pacijenata, dok preostalih 20 nije imalo bilo kakve kliničke znake ni simptome. Čak 90% pacijenata sa prisutnim kliničkim znacima simptomima je imalo neki oblik HAP-a (hroničnog apeksnog parodontitisa) (PAI 3,4,5) dok je 60 % pacijenata koji nisu imali simptome nakon inicijalnog endodontskog lečenja imalo zdrav parodoncijum (PAI 1,2) što predstavlja statistički značajnu razliku (Fišerov test $P=0,017$). (Tab 16)

Tabela 16. Prisustvo simptoma nakon primarnog endodontskog lečenja u odnosu na stanje apeksnog parodonticijuma mereno PAI indexom

Stanje parodonticijuma	Prisustvo simptoma		Bez simptoma		Ukupno
	N	%	N	%	
Zdrav parodonticijum PAI 1,2	1	3,3%	12	40%	13
HAP PAI 3,4,5	9	30%	8	26,6%	17
Σ	10	33,3%	20	66,6%	30

PCR analizom 30 uzoraka dobijenih iz kanala korena nakon dezipturacije endodontski neuspešno lečenih zuba, ispitivano je prisustvo sledećih mikroorganizama: *Enterococcus faecalis*, *Peptostreptococcus micros*, *Prevotella intermedia*, *Porphyromonas endodontalis* i *Actinobacillus Actinomycetemcomitans*.

Pozitivan bakteriološki nalaz registrovan je u 80% slučajeva, dok bakterije nisu identifikovane u 20% uzoraka. Svi negativni uzorci su uzeti iz kanala korena zuba bez značajnih promena u apeksnom periodoncijumu (PAI 1,2) dok je 17 od 24 kanala sa identifikovanim bakterijama pripadalo zubima sa oštećenim apeksnim parodonticijumom (PAI 3,4,5) što takođe predstavlja visoko statistički značajnu razliku. (Fišerovim testom dobijen je $P=0,002$). (Tab 17) Svi uzorci uzeti iz kanala korena zuba sa hroničnim periapikalnim lezijama su bili pozitivni na prisustvo bakterija (100%).

Tabela 17. Prisustvo bakterija u uzorku u odnosu na stanje apeksnog parodonticijuma

Stanje parodonticijuma	Negativan bakteriološki nalaz		Pozitivan bakteriološki nalaz		Ukupno
	N	%	N	%	
Zdrav parodonticijum PAI 1,2	6	20%	7	23,3%	13
HAP PAI 3,4,5	0	0	17	56,6%	17
Σ	6	20%	24	80%	30

Kada je u pitanju zastupljenost ispitivanih bakterijskih vrsta, najčešće identifikovana bakterija bila je *E.faecalis* koji je potvrđen u 66,6% ukupnog broja uzoraka. *P.intermedia* je identifikovana u 60% kanala korena, a *P.micros* zastupljen u 46,6%, *P.endodontalis* u 26,6%, dok je najređe identifikovan mikroorganizam bio *A.actinomyces* (10%). (Tab 18)

Tabela 18. Zastupljenost bakterijskih vrsta u ukupnom broju uzoraka

Vrsta bakterije	N	%
<i>E. faecalis</i>	20	66,6%
<i>P. micros</i>	14	46,6%
<i>P. endodontalis</i>	8	26,6%
<i>P. intermedia</i>	18	60%
<i>A. actinomyces</i>	3	10%

Najprisutniji mikroorganizam u kanalima sa pozitivnim bakteriološkim nalazom bio je *E.faecalis* koji je identifikovan u 83,3% kanala, zatim *P.inermedia* sa 75% i *P.micros* sa zastupljenošću od 58,3%. (Tab 18) U grupi zuba sa zdravim apeksnim paradoncijumom, sve bakterijske vrste (izuzev *A.actinomyces* koji nije detektovan ni u jednom uzorku) su bile jednako zastupljene, odnosno identifikovane su u 57,7% kanala. Kod zuba sa hroničnim periapikalnim promenama, najzastupljeniji je bio *E.faecalis* koji je identifikovan u 94% kanala, zatim *P.intermedia* koja je bila prisutna u 82,3% uzoraka. (Tab 19)

Tabela 19. Zastupljenost bakterijskih vrsta u uzorcima pozitivnim na prisustvo bakterija u odnosu na postojanje HAP

Vrsta bakterije	Zdrav paradoncijum (PAI 1,2) 7 zuba		HAP (PAI 3,4,5) 17 zuba		Ukupno 24 zuba	
	N	%	N	%	N	%
<i>E. faecalis</i>	4	57%	16	94%	20	83,3%
<i>P. micros</i>	4	57%	10	58,8%	14	58,3%
<i>P. endodontalis</i>	4	57%	4	23,5%	8	33,3%
<i>P. intermedia</i>	4	57%	14	82,3%	18	75%
<i>A. actinomyces</i>	0	0	3	17,6%	3	12,5

Kada je u pitanju broj bakterijskih vrsta prisutnih u pojedinačnom uzorku, samo u 13,3% slučajeva se radilo o monoinfekcija (u polovini takvih kanala, u pitanju je bio *E.faecalis*), dok su najčešće (33,3% kanala) identifikovane 3 bakterijske vrste u kanalu korena. U 70% takvih uzoraka nađena je kombinacija *E.faecalis*, *P. intermedia* i *P.micros*. (Tab 20)

Tabela 20. Distribucija broja identifikovanih vrsta u pojedinačnom uzorku

Broj vrsta u uzorku	N	%
0	6	20
1	4	13,3
2	6	20
3	10	33,3
4	3	10
5	1	3,3

Uočava se da broj bakterijskih vrsta u uzorku iz kanala korena raste sa stepenom oštćenja apeksnog parodontcijuma. Tako uzorci uzeti iz zuba sa zdravim parodontalnim tkivima oko vrha korena, pokazuju ili odsustvo bakterija, ili prisustvo 1 ili 2 bakterijske vrste, dok je u slučaju postojanja hroničnih periapikalnih promena, u više od polovine uzoraka identifikovano 3 ili više bakterijskih vrsta. (Tab 21)

Tabela 21. Broj bakterijskih vrsta u uzorku u odnosu na stanje apeksnog parodontcijuma iskazano PAI indexom

Broj vrsta \ PAI		1	2	3	4	5	ukupno	
		N	%	N	%	N	%	
0	N	6	7	13	3	1	6	20
	%	20	23,3	43,3	10	3,3		
1	N	5	1				4	13,3
	%	16,6	3,3					
2	N	1	2	1			6	20
	%	3,3	6,6	3,3				

	%		3,3	13,3	3,3			
3	N		3	7			10	33,3
	%		10	23,3				
4	N				2	1	3	10
	%				6,6	3,3		
5	N			1			1	3,3
	%			3,3				

Kada je u pitanju korelacija između pojave pojedinih simptoma nakon primarnog endodontskog lečenja i nalaza određenih bakterijskih vrsta u kanalu korena podaci su prikazani u Tabeli 22.

Tabela 22. Uticaj određenih bakterija na pojavu pojedinih simptoma

Simptom	bol		otok		fistula		Perkutorna osetljivost		Bol na zagrižaj	
	N	%	N	%	N	%	N	%	N	%
<i>E.faecalis</i>	3	100	1	50	1	50	8	100	3	100
<i>P.micros</i>	2	66,6	1	50	1	50	4	50	1	33,3
<i>P.endodotalis</i>	1	33,3					2	25		
<i>P.intermedia</i>	3	100	1	50	1	50	8	100	3	100
<i>A.actinomyces</i>					1	50	1	12,5	1	33,3
Broj pacijenata Sa simptomom	3		2		2		8		3	

Najprisutniji su *E.faecalis* i *P.intermedia* koji su registrovani kod svih pacijenata sa bolovima, osetljivošću pri perkusiji i bolovima na zagrižaj, kao i kod polovine uzoraka uzetih iz kanala korena zuba pacijenata sa otokom i fistulom. (Tab 22)

Peptostreptococcus micros je identifikovan u 66,6% pacijenata sa bolom, 50% pacijenata sa otokom, fistulom i perkutornom osetljivošću i 33,3% pacijenata sa prisutnim bolovima na zagrižaj. Prisustvo *P.endodontalis* je potvrđeno u 33,3% kanala sa registrovanim spontanim bolovima i 25% kanala sa perkutornom osetljivošću. Najređe identifikovani mikroorganizam bio je *A.actinomyces* koji je identifikovan u 50% kanala sa prisutnom fistulom, 33,3% pacijenata sa bolovima na zagrižaj i 12,5% uzoraka uzetih iz kanala korena zuba pacijenata sa osetljivošću pri perkusiji. (Tab 22)

Najčešće registrovan simptom je bila osetljivost na perkusiju registrovana u 80% pacijenata sa prisutnim simptomima. Najčešće prisutni mikroorganizmi u uzorcima uzetih iz takvih kanala su *E.faecalis* i *P.intermedia* (100%), zatim *P.micros* (50%), *P.endodontalis* (25%) i *A.actinomyces* (12,5%). Spontani bol je registrovan kod 30% pacijenata i u svim uzorcima uzetim iz tih kanala korena potvrđeni su *E.faecalis* i *P.intermedia*. U 66,6% slučajeva uočen je *P.micros* a u 33,3% *P.endodontalis*. Bolovi na zagrižaj bili su prisutni u 30% pacijenata sa takođe najčešće prisutnim mikroorganizmima *E.faecalis* i *P.intermedia* u svim uzorcima i potvrđenim prisustvom *P.micros* i *A.actinomyces* u 33,3% slučajeva.

5.3 REZULTATI MIKRO-CT ANALIZE NA EKSTRAHOVANIM ZUBIMA SA NEUSPELIM ENDODONTSKIM LEČENJEM

Micro-CT analizi podvrgnuto je 11 zuba, (10 jednokorenih i 1 dvokoreni) ekstrahovanih zbog neuspeha endodontskog lečenja. Nakon skeniranja, zubi su na osnovu kvaliteta obturacije, podeljeni u 4 grupe: zubi sa nehomogenom obturacijom (5 zuba), zubi sa kratkim (nedovoljno eksteniranim) definitivnim punjenjem (3 zuba), zubi sa kratkim i nehomogenim punjenjem bez gutaperke (2 zuba) i zubi sa korektnim punjenjem i nalazom akcesornog kanala (1 zub).

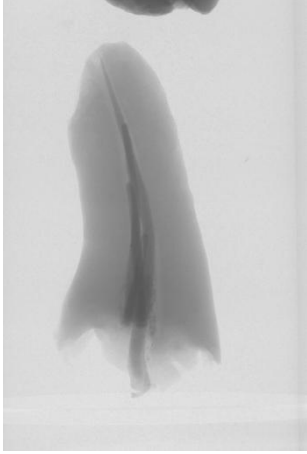
U grupu zuba sa klinički i/ili radiografski nehomogenim punjenjem svrstano je 5 zuba čija je obturacija bila radiografski korektna dužine, <2mm od radiografskog vrha korena.(Slika 13-15) Međutim, na mikroskeniranju su uočene poroznosti čitavom dužinom kanala korena. U ovu grupu je svrstan i zub sa dovoljno eksteniranom obturacijom ali bez

gutaperke u kanalu korena. Identifikovane bakterije za svaki od zuba, su prikazane u Tabeli 23.

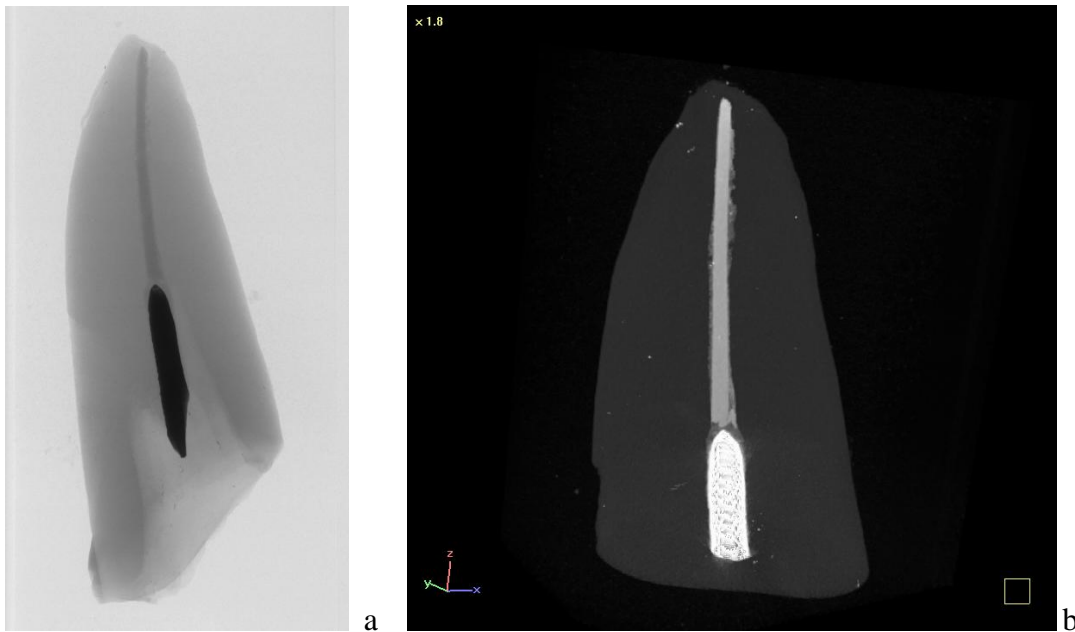
Tabela 23. Mikroorganizmi identifikovani u nehomogeno obturisanim kanalima

Zub	Kvalitet restauracije	HAP	Identifikovani mikroorganizmi
1	neadekvatna	da	<i>E.faecalis</i>
2	adekvatna	ne	<i>E.faecalis</i> , <i>P.micros</i>
3	neadekvatna	da	<i>E.faecalis</i> , <i>P.micros</i>
4	adekvatna	da	<i>E.faecalis</i> , <i>P.micros</i> , <i>P.intermedia</i>
5	neadekvatna	da	<i>E.faecalis</i> , <i>P.micros</i>

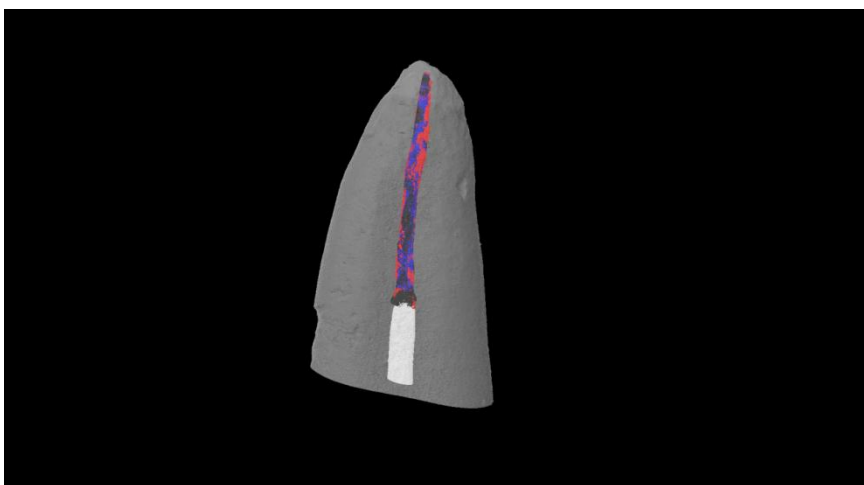
Najčešće identifikovani mikroorganizmi kod neuspelog endodontskog lečenja usled prisustva poroznosti u kanalnom punjenju su *E.faecalis* (100%) i *P.micros* (80%). U 80% slučajeva sa nehomogenim punjenjem kanala korena, dijagnostikovana je hronična periapiklna lezija kao potvrda neuspeha endodontskog lečenja. Jedan zub iz ove grupe nije pokazivao radiografski prisustvo periradikularnog zapaljenja. (Tab 23)



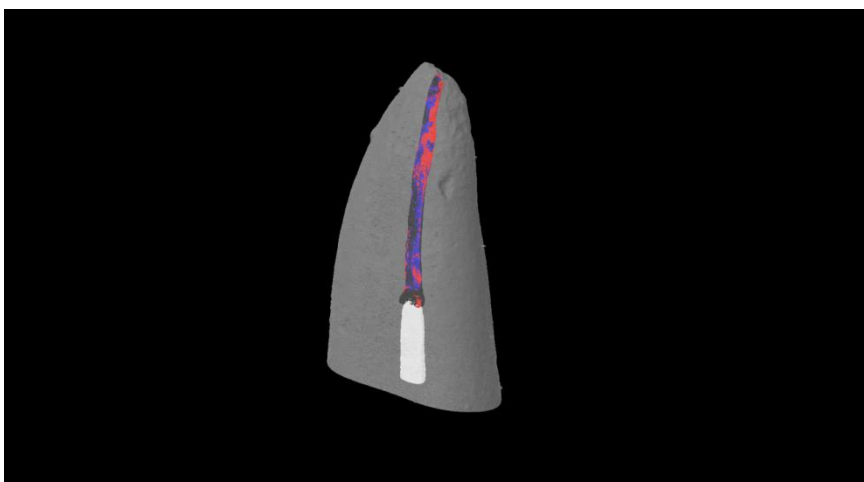
Slika 18. Slučaj 1. Definitivna obturacija korektna ekstenzije, ali sa nedovoljnom količinom silera u kanalu korena zuba. Ekstrakcija je urađena zbog prisutnih bolova na zagrižaj i odsustva motivacije pacijenta za sprovođenje retreatmana. Dijagnostikovana je hronična periapikalna lezija a u kanalu je identifikovan *E.faecalis* nakon dezopturacije.



Slika 19: Slučaj 2. a) preliminarna radiografija na kojoj se vidi efinitivna obturacija korektna dužine, sa prisutnom intrakanalnom livenom nadogradnjom. Periapikalnih promena nije bilo. Zub je ekstrahovan zbog nemogućnosti protetske rekonstrukcije. U apikalnoj trećini kanala korena idnetifikovani su *E.faecalis* i *P. micros*. b) 2D radiografija dobijena Micro-CT-om.



Slika 20.



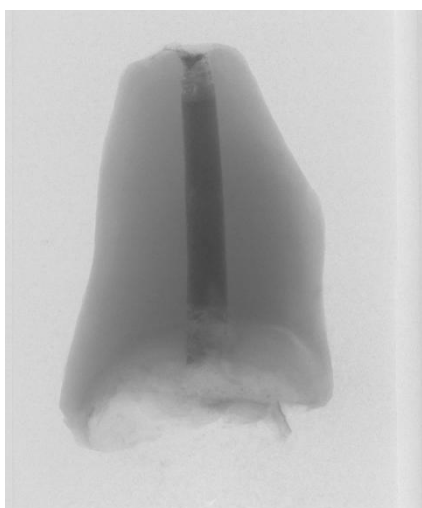
Slika 21.

Slika 20,21. Na 3D modelu ovog korena razdvojene su faze unutar kanala. Crvena boja predstavlja siler, plava gutaperku a crna boja poroznost (praznine i zjapovi unutar kanalnog prostora, ispunjeni vazduhom). Bela boja odgovara metalnoj nadogradnji. Ovo je jedini zub iz ove grupe koji nije imao znake hronične inflamacije periradikularno iako je uzorak uzet iz apeksnog dela bio bakteriološki pozitivan. Razlog tome leži verovatno u činjenici da nije posojalo ni krunično ni apeksno mikročurenja. Koronarno zaptivanje je obezbedila nadogradnja na čijem međuspoju sa dentinim nema poroznosti. U apiklanom segmentu gutaperka i siler su sprečavali curenje nutritijenata unutar endodotskog prostora

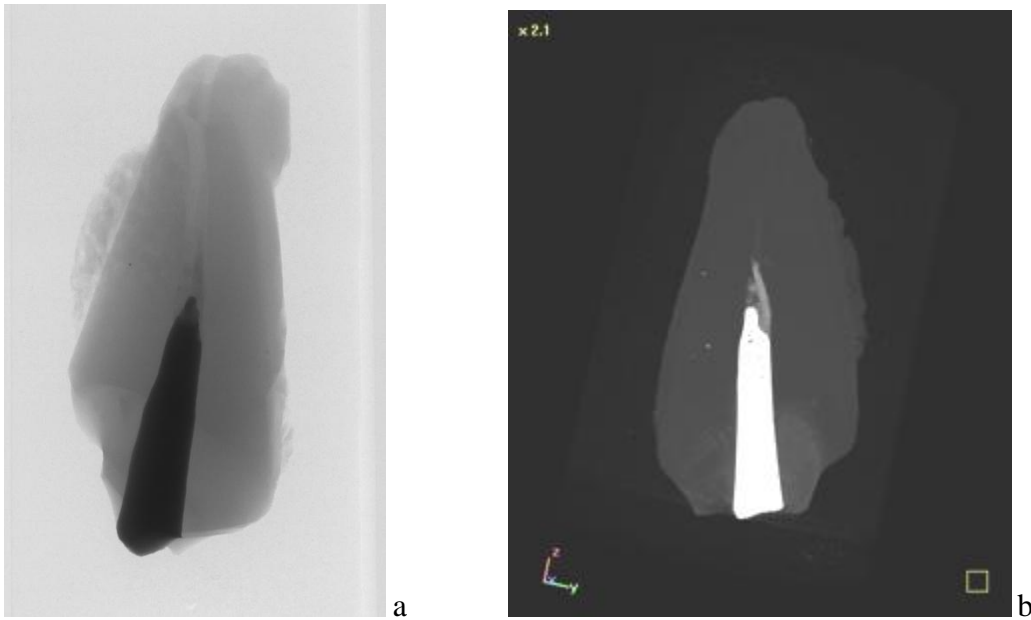
Drugu grupu zuba su činili kanali sa nedovoljno eksteniranim, „kratkim“ punjenjem. Svi su imali neadekvatne krunične restauracije i hronični periapikalni proces u kosti. U sva tri kanala nakon dezopturacije identifikovan je *E.faecalis* (100%), dok su *P.micros* i *P.intermedia* detektovani u 30% ovih kanala. (Tabela 24)

Tabela 24. Mikroorganizmi identifikovani u kanalima sa kratkim punjenjem

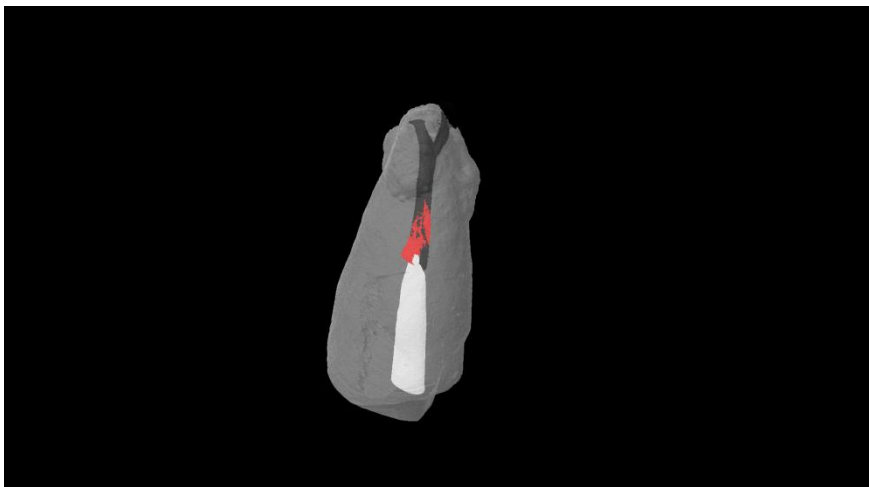
Zub	Kvalitet restauracije	HAP	Identifikovani mikroorganizmi
6	neadekvatna	da	<i>E.faecalis</i>
7	neadekvatna	da	<i>E.faecalis</i> , <i>P.intermedia</i>
8	neadekvatna	da	<i>E.faecalis</i> , <i>P.micros</i>



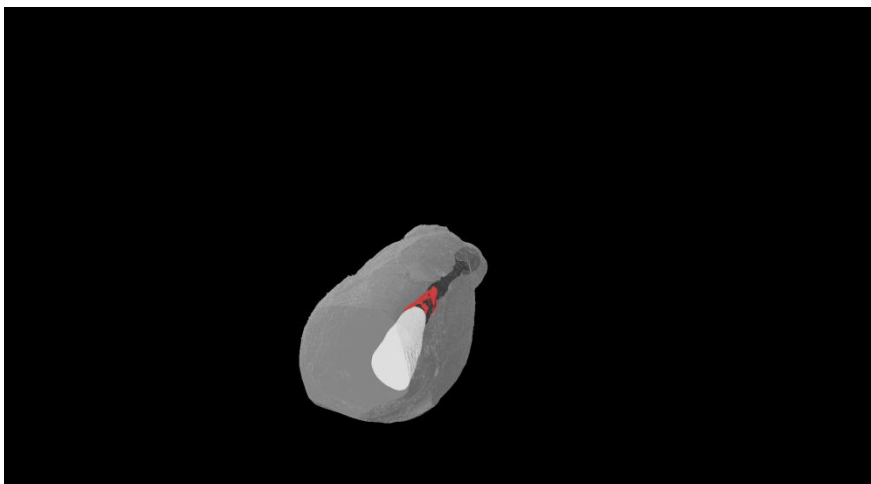
Slika 22. Slučaj 8. Definitivno punjenje je nedovoljno ekstenirano. Postojala je stara protestka nadoknada koja nije obezbeđivala dobro krunično zaptivanje. Primarna endodontska terapija sprovedena je pre više od 10 godina. Postojali su radiografski znaci hroničnog periradikularnog zapaljenja, ali kliničkih simptoma nije bilo.



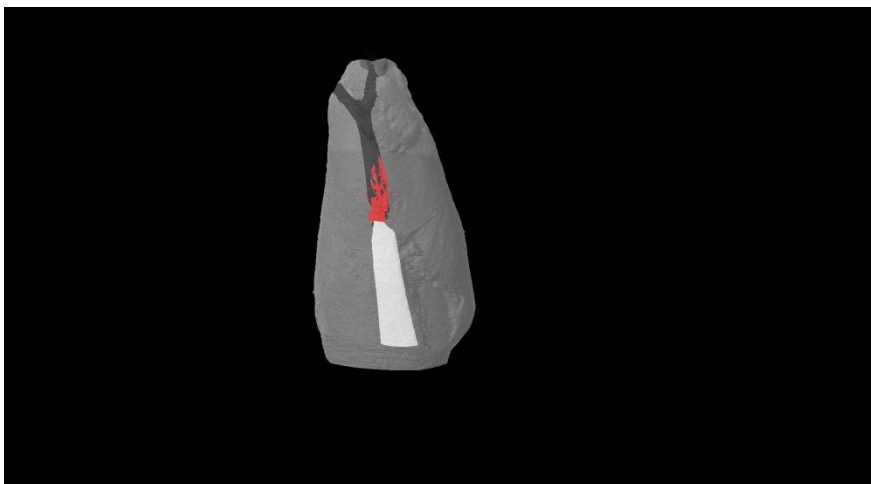
Slika 23. Slučaj 7. a) preliminarni snimak korena sa nadogradnjom i kratkim punjenjem, gotovo „praznim“ kanalom. b) 2D snimak sa metalnom nadogradnjom i malom količinom silera. Protetski rad kao i primarna endodontska terapija bile su stare preko 10 godina. Na radiografiji pre ekstrakcije, dijagnostikovana je hronična periapiklan lezija.



Slika 24.



Slika 25.




Slika 26.

Slika 24,25,26. 3D rekonstrukcijom dobijen je izgled unutrašnjosti endodontskog prostora. Bela boja predstavlja livenu metalnu nadogradnju. Crvena reprodukuje siler koji je u kanalu prisutan u tragovima i to uz samu nadogradnju dok je ostatak kanalnog sistema potpuno prazan (crna boja). U apikalnoj trećini se jasno uočeva ramifikacija glavnog kanala.

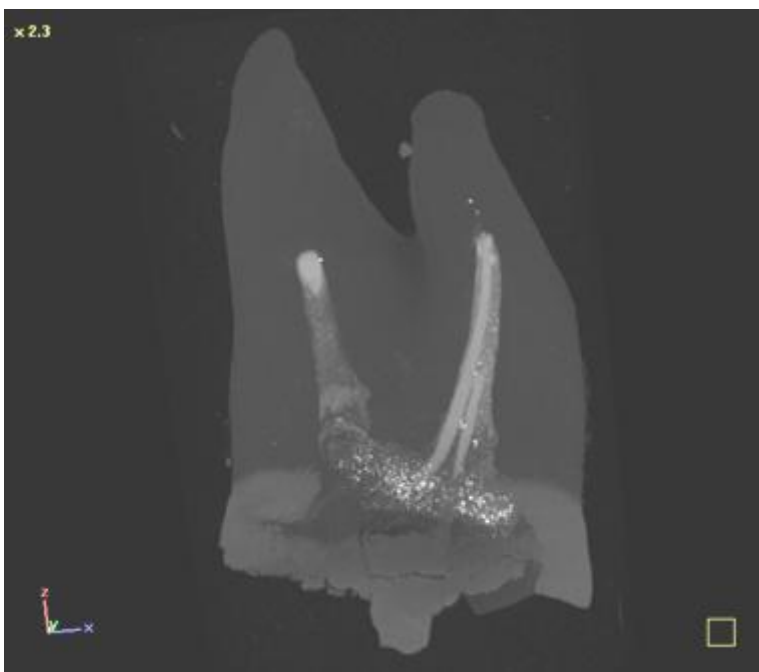
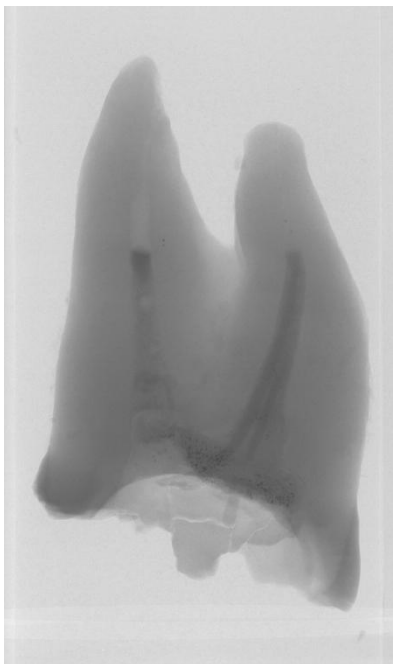
U posebnu grupu zuba svrstani su korenovi čija je definitivna obturacija bila i kratka i nehomogena. Nju su činila dva zuba kod kojih je primarni zahvat sproveden pre više od 5 godina, sa adekvatnim kruničnim restauracijama i bez znakova hroničnog zapaljenja u periapeksnim tkivima. Bakteriološki nalaz je bio negativan. (Tabela 25)

Tabela 25. Mikroorganizmi identifikovani u kanalima sa kratkim I nehomogenim punjenjem

Zub	Kvalitet restauracije	HAP	Identifikovani mikroorganizmi
9	adekvatna	ne	/
10	adekvatna	ne	/

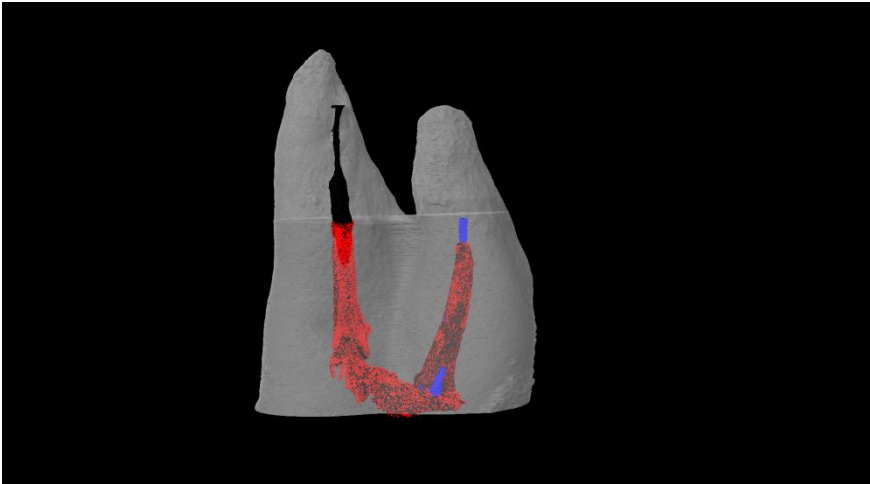


Slika 27. Slučaj 9. Kratko i nehomogeno punjenje kanala jednog umnjaka staro više od 5 godina. Uz adekvatnu kruničnu restauraciju koja je sprečavala koronarno mikrocurenje i obliterisane kanale u apeksnoj trećini, bakteriološki nalaz je bio negativan. Na retroalveolarnoj radiografiji pre ekstrakcije nije bilo periapikalnih promena.

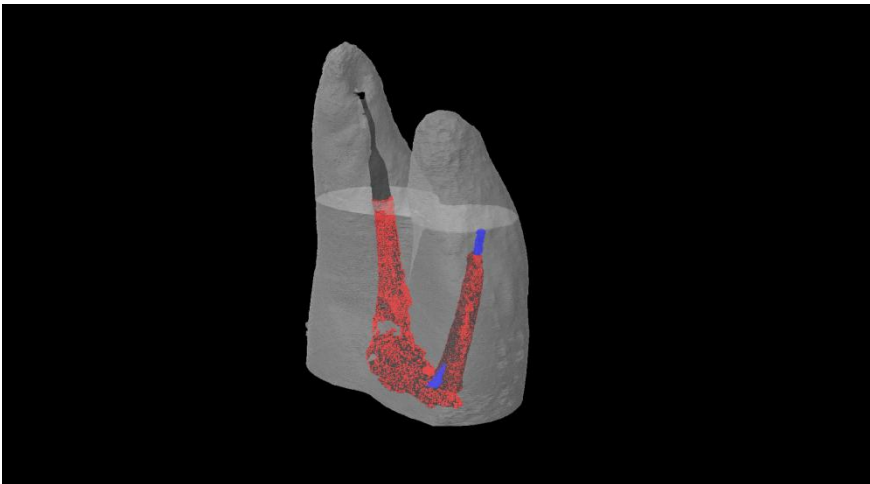


Slika 28. Slučaj 10. A) Preliminarni snimak dvokorenog zuba sa kratkom i nehomogenom obturacijom. Oba kanala sa nedovoljno ekstenđiranom granicom obturacije, nedovoljno gutaperke (u jednom kanalu prisutan je samo siler) i nedovoljno silera. Bakteriološki nalaz je bio negativan. Nije bila znakova periapiklane inflamacije.

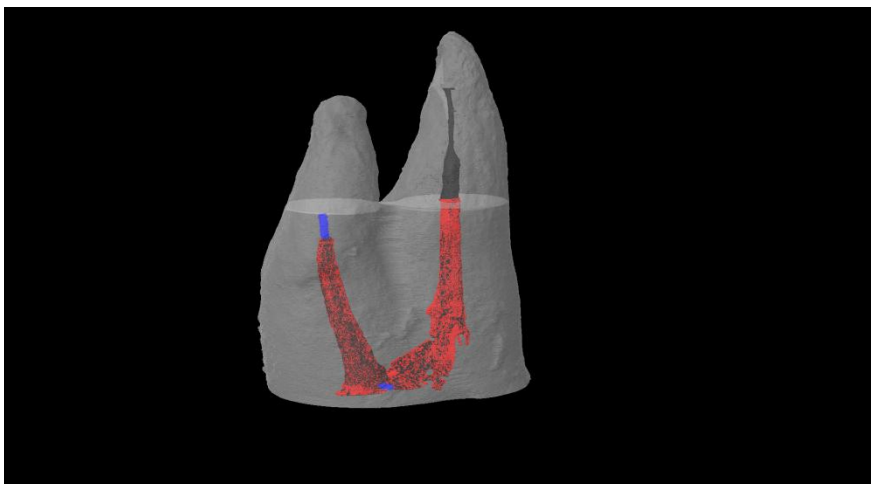
3D rekonstrukcija ovog slučaja prikazana je na slikama 29.-31.



Slika 29.



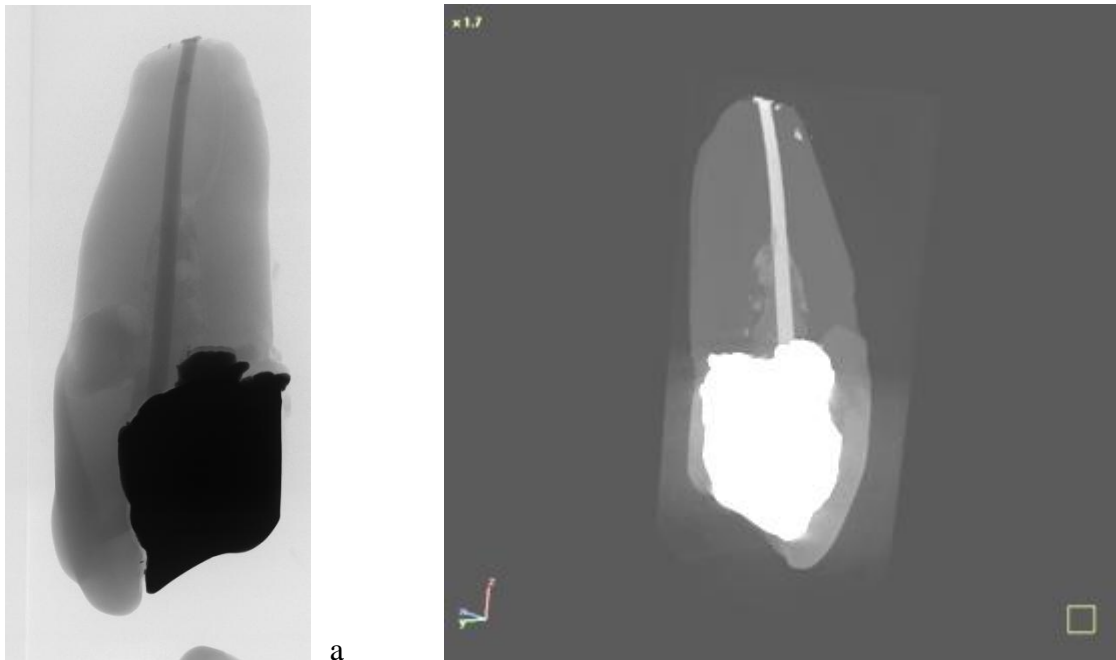
Slika 30.



Slika 31.

Slike 29-31. 3D model prvog gornjeg premolara pokazuje neadekvatna punjenja u oba kanala. U palatinalnom kanalu je gutaperka (plava boja) koja zaptiva bez poroznosti preparisani deo kanala (ne do vrha korena zuba). Apikalna trećina tog korena je potpuno obliterisana. U drugom kanalu postavljena je veća količina silera (crvena boja), i bez gutaperke a siler dopire do kraja srednje trećine kanala korena. Apeksna trećina je instrumentirana ali prazna (crna boja). Bakteriološki nalaz bio je negativan.

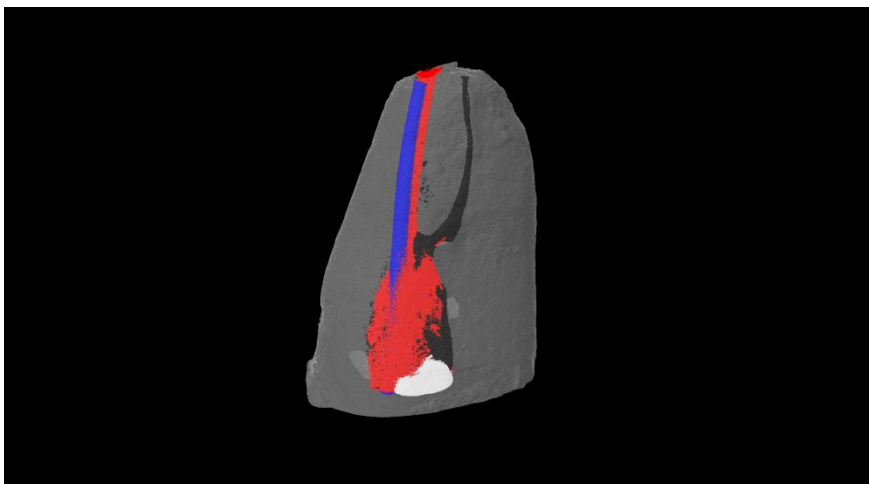
Posebnu grupu u koju je svrstan jedan zub, predstavljao je koren sa adekvatnim kanalnim punjenjem u smislu dužine i korektne homogenosti. Kod ovog zuba je na primarnom skeningu uočen akcesorni kanal koji se na retroalveolarnoj radiografiji nije video. (Slika 25.)



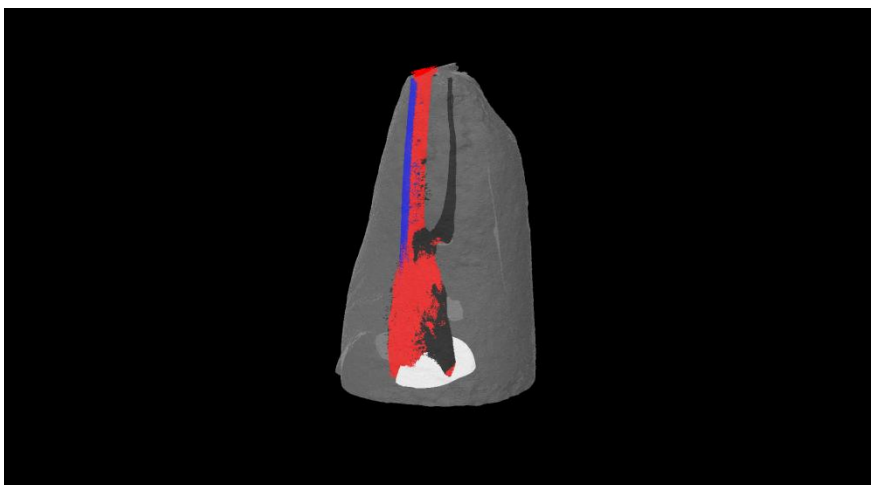
b

Slika 32. Slučaj 11. a) Zub sa neadekvatnom amalgamskom restauracijom i primarnim lečenjem starim preko 10 godina. Preparacija je minimalna, paralelnih zidova uz monokonusnu tehniku opturacije. Na preliminarnom snimku se naslućuje postojanje akcesornog kanala koji se odvaja visoko, iz srednje trećine korena. b) Zanimljivo je da se na 2D radiografiji ne uočava akcesorni kanal. Nakon dezopturacije, u kanalu korena je identifikovan je *P.micros*. Na radiografiji pre ekstrakcije, uočena je perzistirajuća periapikalna lezija.

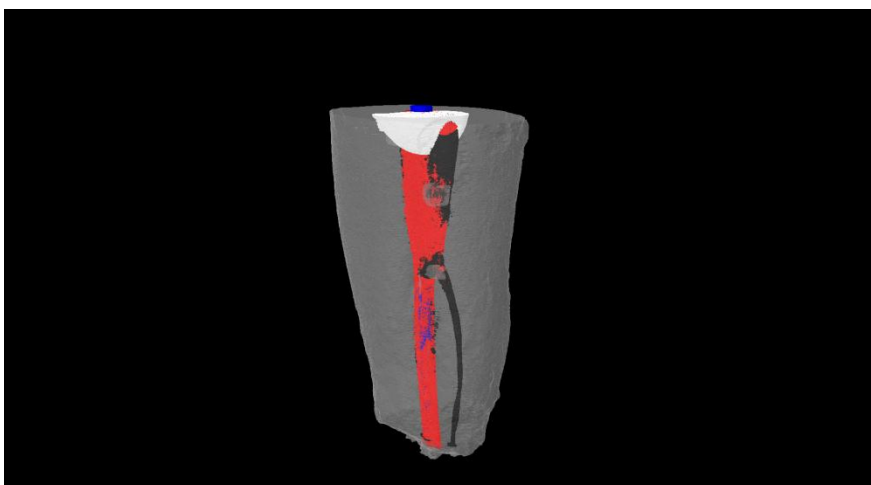
3D rekonstrukcija ovog slučaja prikazana je na slikama 33-35.



Slika 33.



Slika 34.



Slika 35.

Slike 33-35. 3D model otkriva da pored glavnog kanala postoji i akcesorni koji polazi iz srednje trećine i otvara se apikalno relativno blizu foramena apikale, a ne lateralno kako se često dešava. Akcesorni kanal (crna boja) nije ni detektovan tako da nije mogao biti obrađen niti obturisan. Glavni kanal je definitivno napunjen jednim gutaperka poenom (plava boja) i velikom količinom silera(crvena boja). Prisutna poroznost (crna boja) je minimalna u apeksnoj trećini a značajne zapremine u jako širokoj kruničnoj trećini i na mestu račvanja, tj. odvajanja akcesornog kanala od glavnog.

6 DISKUSIJA

6.1 DISKUSIJA REZULTATA KLINIČKIH ISTRAŽIVANJA

Ponovni endodontski tretman je vrlo zahtevna endodontska problematika koja iziskuje kompleksnu analizu indikacija, odnosno perfektnu praktičnu realizaciju ovakvog zahvata. Savremeni trendovi u očuvanju prirodne denticije doveli su do povećane potrebe za endodontskim retreatmanom u odnosu na ekstrakciju koja je decenijama bila terapija izbora za prethodno neuspešno endodontski lečene zube (154).

Kada se klinički i/ili radiografski ustanovi da je inicijalna endodontska terapija neuspela, kliničar treba da odluči da li to treba pratiti, retreatirati, hirurški intervenisati ili ekstrahovati problematični zub. Za bilo koji od terapijskih pristupa uspeh će zavistiti od afiniteta, znanja, iskustva i veština terapeuta, tehničke opremljenosti, ali i saradnje i motivacije pacijenta.(P4)

Ova klinička studija je sprovedena sa ciljem da se analizira ishod i uzroci neuspeha prethodne ali i ponovljene endodontske terapije kako bi se kliničarima olakšalo planiranje terapije u slučaju neuspeha inicijalnog endodontskog lečenja. Svi tretirani slučajevi su izdvojeni iz svakodnevne kliničke prakse Klinike za bolesti zuba Stomatološkog fakulteta Univerziteta u Beogradu na koju se pacijenti upućuju iz različitih Domova zdravlja i privatnih ordinacija opšte stomatologije. Ponovni tretman realizovan je od strane jednog terapeuta.

Pristanak da učestvuje u istraživanju potpisalo je 37 pacijenata oba pola, starosti od 24 do 79 godina, kod kojih je pažljivim kliničkim i radiografskim pregledom indikovana ponovljena endodontska terapija. Svi pacijenti kod kojih je bilo potrebe za sanacijom neuspele inicijalne endodontske terapije su klinički i radiografski ispitani kako bi se postavila dijagnoza i indikacija za konvencionalni retreatman. U istraživanje nisu uključeni pacijenti sa opštim oboljenjima i oni koji su uzimali antibiotsku terapiju u poslednjih 3 meseca kao i zubi sa ekstenzivnim kariesnim destrukcijama ili lošim parodontalnim nalazom. Na hirurški retreatman su upućeni pacijenti sa nalazom obliterisanih kanala ili frakturiranih instrumenata, zaostalih u apeksnoj trećini kanalnog sistema zuba posle primarnog zahvata.

Klinička studija je obuhvatila 49 zuba, 28 bilo višekorenih i 21 jednokoreni zub indikovanih za ponovljeni endodontski tretman. Primarna endodontska terapija je u 2 slučaja sprovedena pre manje od godinu dana, u 17 slučajeva (34,7%) od 1-5 godina pre dijagnoze neuspeha predhodnog lečenja, dok je kod 30 zuba (61%) primarno endodontsko lečenje urađeno pre više od 5 godina. Sa aspekta opstanka zuba u usnoj duplji u funkciji vremena, primarna endodontska terapija se može smatrati dugoročno veoma uspešnom. Naime, preko 60% endodontski lečenih zuba opstalo je u stomatognatnom sistemu vršeći svoju ulogu u mastikaciji duže od 5 godina.

Mnogi autori su izneli podatke da endodontski lečeni zubi ostaju dugi niz godina u usnoj duplji čak i slučajevima postojanja periapikalnog rasvetljenja koje godinama ostaje asimptomatsko. **Fristad i sar** su sprovedli dugoročnu studiju u kojoj su radiografski ispratili 112 korenova čak 20-27 godina nakon tretmana i došli su do zaključka da asimptomatsko perzistirajuće periapikalno rasvetljenje ne treba smatrati neuspehom. Oni navode da 95,5% slučajeva ova rasvetljenja ostaju asimptomatska a mnoga od njih, naročito oni sa prebačenim materijalom za definitivno punjenje, zarastaju nakon produženog vremena observacije. (46) **Salehrabi I Rotstein su 2004** godine sprovedli obimnu epidemiološku studiju u Sjedinjenim državama na 1,462,936 zuba. Nakon 8 godina 97% zuba je još uvek bilo prisutno u usnoj duplji (158) S druge strane, neke epidemiološke studije poslednjih godina (**Boucher i sar 2002.god** u Francuskoj (11); **Dugas i sar 2003.god** u Kanadi (11); **Farzenah i sar 2004** u Torontu (37), **Loftus i sar 2005** u Irskoj (88), **Siqueira i sar 2005** u Brazilu (173)) ukazuju da 25%-55% endodontski tretiranih zuba pokazuje postojanje hronične periapikalne lezije (apikalnog periodontitisa) ali bez kliničkih simptoma (po Friedmanu „post-treatment endodontic disease“) (45).

Zdravlje apikalnog parodoncijuma u ovoj kliničkoj studiji registrovano je dodeljivanjem PAI skora. **Ørstavik i sar** (117) su 1986.godine uveli PAI sistem skoriranja za radiografsku procenu periapikalnog statusa. Ovaj indeks omogućava, između ostalog, lakše praćenje promena u periapikalnim tkivima i svrsishodnijeg poređenja rezultata kliničkih ispitivanja ishoda konvencionalnog endodontskog tretmana. Zdrav parodoncijum je zabeležen u 15 slučajeva (PAI skor 1 i 2) što pretstavlja 30,6% ukupnog broja zuba dok su periapikalne lezije bile prisutne u 34 slučaja (PAI 3,4 i 5) odnosno 69,4% zuba. Kada se sumiraju podaci o stanju apeksnog parodoncijuma pre uzimanja

uzoraka za mikrobiološku studiju, rezultati su još relevantniji tako da od ukupno 79 zuba, **35%** zuba nije imalo vidljive znake destrukcije periapikalne kosti, dok je kod **65%** zuba registrovano prisustvo hronične periapikalne lezije.

Ukoliko bi se kao kriterijum (ne)uspeha primarnog endodontskog tretmana uzela pojava kliničkih simptoma u vidu bola, otoka, postojanja fistule, perkutorne osetljivosti ili bolova na zagrižaj onda bi to obuhvatilo svega 24% pacijenata (ukupno 19 zuba iz obe studije). Najprisutniji simptomi su bili osetljivost na perkusiju (59% simptomatskih slučajeva) kao znak hroničnog zapaljenja periodontalnog ligamenta u apiklanoj regiji, i bol (47% slučajeva) kao znak akutne egzacerbacije hronične periapikalne lezije.

Kada je u pitanju kvalitet obturacije kao faktor uspeha endodontske terapije, kod 79 zuba obrađenih u ovom istraživanju neadekvatna obturacija u vidu kratkog punjenja je registrovana kod 65% zuba, „zaboravljeni kanali“ (25% kanala), klinički nehomogeno punjenje (5,1%) i prisustvo frakturiranog instrumenta 3,8% kanala.

Loftus i sar su 2005.god. sproveli studiju na 302 odrasla pacijenta u Irskoj ispitujući kvalitet kanalnog punjenja i sledstvenu pojavu apeksnog parodontitisa. Došli su do zaključka da je kvalitet obturacija bio neadekvatan (52,6% ukupno endodontski lečenih zuba po kriterijumima ESE) a da je stopa apikalnog periodontitisa bila takođe visoka (preko 25% endodontski lečenih zuba) (88)

Siqueira sar su 2005.god sproveli obimnu epidemiološku studiju u Brazilu na 2051. endodontski lečenom zubu sa ciljem da se utvdi prevalencija periradikularnih oboljenja u funkciji endodontske terapije, kvaliteta kanalnog punjenja i koronarne restauracije i to korelira sa periradikularnim statusom. Utvrdili su da je uspeh endodontskog lečenja bio 49,7%, pri čemu je u grupi zuba sa adekvatnim kanalnim punjenjem i kruničnom restauracijom izlečenje je registrovano u 71% zuba dok je u grupi zuba sa neadekvatnom obturacijom i kruničnim mikrocurenjem (zbog odsustva ispuna) taj uspeh iznosio svega 18%. Analizom podataka je utvrđeno da tamo gde je obturacija adekvatna, krunično zaptivanje ne utiče značajno na ishod endodontskog tretmana, ali ukoliko nedostaje, šanse za uspeh dobro ispunjenih kanala se značajno smanjuju. Utvrdili su da je kvalitet obturacije kanala krucijalan faktor u izlečenju periapikalnih tkiva, a da je uticaj kvaliteta krunične restauracije značajan samo u slučaju neadekvatnog punjenja (173).

Pecora i sar su 2015.god. su sproveli histološko istraživanje na 100 uzoraka zuba dobijenih resekcijom vrhova korenova (zajedno sa periapikalnom promenom) kako bi se analizirali mogući uzroci neuspeha endodontskog lečenja. Najčešći nalaz bilo je prisustvo bakterija i debrija u nedovoljno ispunjenim kanalima (51%), zatim prisustvo istmusa (21%), netretiranih kanala (11%), prepunjenih kanala (4%), transpozicije apeksa (3%) odnosno bakterijske kolonizacije površine korena (2%). Došli su do zaključka da je daleko najčešći uzrok neuspeha endodontskog lečenja insuficijentna instrumentacija, što za posledicu ima neadekvatnu obturaciju koja se radiografski može verifikovati. (124)

Ng, Gulabivala i sar su sproveli sistematski pregled literature od 1922. do 2002. godine na temu ishoda endodontskog lečenja. Analizirali su podatke iz 63 studije i došli do zaključka da postoje 4 odlučujuća faktora za uspešan ishod endodontske terapije: postojanje periapikalne lezije pre intervencije, gustina i apikalna ekstenzija kanalnog punjenja i kvalitet koronarne restauracije. (112)

Očigledno je da kvalitet obturacije utiče na ishod endodontske terapije, ali da to nije jedini preduslov za uspeh. U ovom istraživanju svi pacijenti sa neadekvatnom obturacijom su upućeni na ponovni endodontski tretman, iako, 17,7% (14 zuba) nije imalo promene u periapikalnim tkivima (PAI 1), dok je kod 17,7% (14 zuba) postojala neznatno proširena periodontalna membrana (čiji nalaz nije patognomoničan za apikalni periodontitis) (PAI 2). U takvim slučajevima je retreatman bio uslovljen potrebom daljeg protetskog zbrinjavanja (kanalnom nadogradnjom) i protetskom nadoknadom koji onemogućavaju konzervativni retreatman ukoliko se naknadno ukaže potreba za tim. Takvi zubi su bili adekvatno restaurisani u 75% slučajeva (21 od 28 zuba). Na taj način je postignuto dobro krunično zaptivanje koje je maksimalno redukovalo mikroocurenje i na taj način preveniralo (re)infekciju kanala korena i periapikalnih tkiva. Samo jedan zub sa zdravim parodontijumom nije imao adekvatan ispun i pokazivao je znake akutne infekcije (koja se na radiografiji nije mogla uočiti).

Među zubima sa promenama u apeksnom parodontijumu bilo je 84% neadekvatnih restauracija, od čega je 50% imalo izraženu simptomatologiju što takođe ukazuje na značaj dobrog rubnog zatvaranja.

Mnogi autori se slažu sa činjenicom da je kvalitet kruničnog zaptivanja jednako važan za uspeh endodontskog tretmana kao i kvalitet apeksnog zaptivanja (49,131, 173).

Ray i Trope su 1995.god. pokazali da defektna restauracija i adekvatna kanalna punjenja imaju veći procenat neuspeha u odnosu na zube sa adekvatnim koronarnim restauracijama i neadekvatnim kanalnim punjenjima. Zubi kod kojih su i ispun i obturacija kanala bili adekvatni pokazali su samo 9% neuspeha za razliku od zuba kod kojih su i punjenje i restauracija bili defektni (82%). (131) **Gillen i sar su 2011.god.** analizirali dostupnu literaturu o uticaju kvaliteta koronarne restauracije i kvaliteta kanalnog punjenja korena endodontski lečenih zuba na uspeh endodontskog tretmana i metaanalizom došli do zaključka da izgledi za uspeh endodontske terapije rastu ukoliko su i endodontski tretman i krunična restauracija sprovedeni adekvatno. Po njihovom mišljenju kvalitet obturacije kanala i krunična restauracija imaju jednak uticaj na izlečenje. (49) **Liang, Wesselink i sar** su 20011.god. analizom podataka dobijenih CBCT-em našli da su gustina kanalnog punjenja i kvalitet koronarne restauracije presudni za uspeh endodontskog tretmana.(85)

Radi lakšeg praćenja toka i ishoda lečenja tokom ove kliničke studije, zubi su podeljeni u dve grupe, pri čemu je prvu grupu činilo 15 zuba sa zdravim parodontcijumom (PAI 1 i 2), a drugu 34 zuba sa perapikalnim promenama (PAI 3,4,5)

Najčešće zabeležena vrednost PAI indexa pre ponavljanja terapije bila je 3 (promene u koštanoj strukturi sa dekalifikacijom karakterističnom za apikalni periodontitis), i zabeležena je u 16 slučajeva (32,7%). Njegova srednja vrednost pre tretmana iznosila je 3,02 da bi dve godine kasnije iznosila 1,98.

Grupa zuba sa zdravim periodoncijumom obuhvatila je pacijente koji su poslani na ponovni endodontski tretman zbog radiografski neadekvatne obturacije (a u okviru preprotetske pripreme) ili je neuspeh otkriven slučajnim nalazom. Najčešće su u pitanju bila punjenja >2mm kraća od vrha korena, a u nekoliko slučajeva registrovani su i „zaboravljeni“ tj netretirani kanali.

Dilema da li zube sa neadekvatnom opturacijom, a zdravim parodontcijumom i bez kliničkih znakova i simptoma, treba retirati uvek je aktuelna među endodontistima. Ukoliko zub neće biti deo protetskog rada, može se pratiti redovnim kontrolama, ali ukoliko će zub nositi most i biti obezbeđen intrakanalnom nadogradnjom, svakako treba pokušati „uraditi bolje“ (94, 154). Jednom kad se u kanal postavi individualna (livena) nadogradnja, najčešći pristup apeksnoj regiji je hirurški, jer je uklanjanje kočića rizičan i neizvestan zahvat.

Zubi iz ove grupe su prvi put lečeni najčešće pre više od 5 godina, retko kraće i svi su bili bez simptoma. Koronarne restauracije (kompozitni ili amalgamski ispuni, odnosno protetske nadoknade) su u velikom broju slučajeva (12/15) bile adekvatne, dok nekoliko ispuna nije imalo dobro krunično zaptivanje, zbog čega su se i javili stomatologu.

Drugu grupu su sačinjavali zubi sa radiografski prisutnim znacima oboljenja apeksnog parodontijuma. Od njih 34, samo 9 je pokazivalo neke od kliničkih simptoma, dok je kod ostalih dijagnostikovano asimptomatski apikalni periodontitis. Primarno lečenje sprovedeno je u najvećem broju slučajeva pre više od 5 godina, a dva zuba su lečena godinu dana pre dijagnoze neuspeha (jedan bio zatvoren privremenim ispunom a drugi neadekvatnom kompozitnom restauracijom). Krunično zaptivanje je u 5 slučajeva bilo dobro (adekvatne protetske nadoknade), dok je kod ostalih uočeno prisustvo defektnih restauracija i metalokeramičkih krunica. Pet zuba je bilo otvoreno, bez ikakvog ispuna tokom dužeg vremenskog perioda.

Endodontski retreatman sproveden je prema savremenim standardima endodontske terapije. Svi slučajevi su, bez obzira na postojanje periapikalne lezije, lečeni u četiri faze- dezopturacija, interseansna medikacija, obturacija i koronarna restauracija.

Dezopturacija kanala korena zuba je urađena Gates-Glyden svrdlima i Hedström turpijama uz obilnu irigaciju 1% rastvorom NaOCl. Uklanjanje kanalnog punjenja može se izvršiti rotirajućim Niti sistemima specijalno dizajniranim za retreatmane ili klasičnim ručnim Hedström turpijama. Mnogi autori su upoređivali njihovu efikasnost u uklanjanju gutaperke i silera iz pravih i povijenih kanalnih sistema i došli su do zaključka da su mašinske i ručne tehnike retreatmana gotovo podjednako uspešne. (23, 24, 64, 145)

Hammad i sar su 2008.god su mikro-CT-om procenjivali efikasnost ProTaper turpija i ručnih K-turpija u uklanjanju različitih materijala za definitivnu obturaciju tokom retreatmana. Mereći volumen zaostalog materijala u kanalu nakon njihove primene, došli su do zaključka da ni jedan materijal ne može u potpunosti biti uklonjen upotrebom ni mašinskih ni ručnih turpija, ali da je za uklanjanje gutaperke efikasnija upotreba ručnih K-turpija (64).

Rogendorf i sar su 2010.god mikro-skeniranjem upoređivali efikasnost uklanjanja kanalnog punjenja ActivGT i GuttaFlow mašinskim NITi instrumentima. Zaključili su da u oba slučaja zaostaje veća količina materijala u apeksnoj trećini a da

povećanje dijametra apeksne preparacije u odnosu na primarni tretman (sa #40 na #50) značajno smanjuje količinu silera koji prekriva zidove kanala korena (148).

Jasental i sar (2012.god) preporučuju da ukoliko se koriste neki od rotirajućih sistema, završnu obradu uvek treba sprovesti ručnim Hedström turpijama (76). **Rodig i sar su 2012.god** su pomoću micro-CT.a upoređivali efikasnost dva rotirajuća NiTi sistema i ručnih Hedstrom turpija za retreatman kanala korena i uklanjanje materijala za definitivnu obturaciju iz povijenih kanala korena. Merenjem procenta zaostalog kanalnog punjenja i količine uklonjenog dentina, došli su do zaključka da je najefikasniji i najbrži D-RaCe system. Takođe su ustanovili da se ručnim instrumentima uklanjanja značajno manja količina dentina kao i da su u odnosu na rotirajuće NiTi sisteme Hedstrom turpije bezbednije kod retreatmana u smislu proceduralnih grešaka. (145) **Ista grupa autora je 2014.god** poredila efikasnost ručnih i mašinskih instrumenata u uklanjanju materijala za punjenje kanala iz povijenih kanala. Mereći procenat zaostalog materijala i količinu uklonjenog dentina, došli su do zaključka da su Hedstrom turpije efikasnije i bezbednije u uklanjanju materijala za obturaciju kanala, a da je FlexMaster značajno brži. (146) **Ista grupa autora je poredila efikasnost Reciproc, ProTaper Universal Retreatment i Hedstrom turpija i došla do zaključka da su jednako efikasne u uklanjanju materijala za definitivnu obturaciju.** (147)

U slučaju jako povijenih kanala i tamo gde je uklanjanje kanalnog punjenja bilo otežano, korišćeni su rastvarači Endosolv (Septodont, France) i Guttasolv (Septodont). Kao rastvarači koji olakšavaju eliminaciju gutaperke razmekšavajući je, koriste se jednako uspešno: hloroform, Endosolv E, Endoslv R (Septodont, France), (155), kao i eukaliptosovo ulje, ksilol, halotan...(192) **Ma, Haapasalo i sar su 2014.godine** su pomoću mikrokompjuterizovane tomografije ispitivali efikasnost ProTaper sistema za retreatiranje kanala korena mereći u ovalnim kanalima donjih inciziva, količinu zaostalog materijala za obturaciju kanala. Pod uslovima njihovog istraživanja, došli su do zaključka da nije moguće u potpunosti ukloniti kanalno punjenje iz ovih kanala. Takođe su našli da upotreba rastvarača značajno skraćuje vreme neophodno za dostizanje radne dužine, ali produžava vreme potrebno da se u zadovoljavajućoj meri gutaperka ukloni sa zidova kanala. (91)

Keles i sar u mikrotomografskoj studiji **2015.god** predložili upotrebu lasera u ponovnoj endodontskoj terapiji. Njihovi nalazi govore da se ostaci punjenja zadržavaju

uglavnom u apikalnoj trećini i iregularnostima nakon procedure retreatmana. Takođe su zaključili da dodatna upotreba lasera u cilju uklanjanja ostataka kanalnog punjenja nakon dezopturacije rotirajućim instrumentima, poboljšava kvalitet dezopturacije. (80).

Interseansna medikacija u ovim istraživanjima je sprovedena u dve faze primenom 2% rastvor hlorheksidina u trajanju od 2 dana i vodene suspenzije Ca(OH)_2 u trajanju od dve nedelje, uz privremenu restauraciju glasjonmer cementom kako bi se maksimalno redukovalo mikrocurenje tokom perioda medikacije.

Kalcijum-hidroksid je najrasprostranjeniji medikament u lečenju inficiranih kanala jer poseduje širok antibakterijski spektar, sposobnost indukcije tvrdih tkiva i snažan antiinflamatorni efekat zahvaljujući visokoj alkalnosti (pH vodene suspenzije kalcijum-hidroksida je 12,5).

(E1,S26) Što je još značajnije, njemu se pripisuju mnoga biološka svojstva: inhibicija resorpcije korena (197); indukcija reparacije koštanog tkiva stimulacijom migracije, proliferacije i diferencijacije ćelija tokom reparatornih procesa (133) i aktivacijom adenzin-trifosfataze koja pospešuje mineralizaciju čvrstih tkiva (**Tornec i sar.**). Kada se koristi u kombinaciji sa NaOCl kao irigansom značajno povećava njegovu sposobnost rastvaranja mekih tkiva (172). Visok pH utiče destruktivno na membranu bakterijskih ćelija i strukturu proteina. Međutim, njegov antimikrobni efekat zavisi od direktnog kontakta sa bakterijama (186). **Sequeira i Lopes** su objasnili da kalcijum hidroksid nije sposoban da u potpunosti eliminiše bakterije iz dentinskih tubula usled moguće inhibicije od strane puferskog mehanizma tubula, slabe rastvorljivosti i difuzije kalcijum hidroksida, postojanja gustog bakterijskog biofilma (koji štiti bakterije smeštene unutar njega) odnosno postojanja nekrotičnog tkiva u ramifikacijama, istmusima i ramifikacijama (172).

Hlorheksidin diglukonat je polibisgvanid koji zbog svojih katjonskih odlika ima sposobnost da vezuje proteine i tako se adsorbuje na anjonske supstrate oralne mukoze, pelikule na površini zuba, na hidroksiapatit gledi i mucine pljuvačke (R7). CHX ima protrahovani efekat u kanalu korena. **Rosental i sar** su našli da posle 10 min irigacije kanalnog sistema 2% hlorheksidinom, on se u efektivnoj antimikrobnoj koncentraciji zadržava u dentinu do 12 nedelja. (150). Prednosti hlorheksidina su dobar antibakterijski efekat i sposobnost da inhibira adherenciju određenih bakterija. Bolji efekat pokazuje prema gram pozitivnim nego prema gram negativnim mikroorganizmima (5) što ga čini

koplementarnim medikamentom sa kalcijum hidroksidom. Mnoge studije su se bavile poređenjem efikasnosti hlorheksidina, kalcijum hidroksida i njihove kombinacije. (210, 54, 178, 128, 29, 162, 7, 55, 22, 170)

Yoldas i sar su 2004.godine sprovedi kliničku studiju sa ciljem da uporede efikasnost tretmana u jednoj poseti sa ponovljenim tretmanom u dve seanse uz interseansnu medikaciju kombinacijom kalcijum hidroksida i 2% rastvora hlorheksidina. Utvrdili su da je dvoseansno lečenje efikasnije u redukciji postoperativnog bola i smanjenju mogućnosti pogoršanja kliničke slike. (208)

Vera i sar su 2012.god. histobakteriološki potvrdili da je prisustvo rezidualnih bakterija u glavnom kanalu, ramifikacijama, istmusima i dentinskim tubulima ređe u slučajevima sa interseansnom medikacijom u odnosu na one koji su lečeni jednoseansno. Interseansna medikacija povećava mogućnost obeskličenja korenskog sistema iz glavnog kanala, dok se residualne bakterije najčešće detektuju u istmusima i ramifikacijama. Takođe su pokazali da se apikalne ramifikacije i istmusa nikad ne mogu u potpunosti ispuniti materijalom za definitivnu obturaciju već u njima dominiraju nekrotično tkivo, debris i zaostale bakterije.(200)

Siren i Haapasalo su još **2004.god** pokazali da je kalcijum hidroksid nemoćan u borbi sa *E. faecalisom* a da u kombinaciji sa hlorheksidinom ostvaruje izuzetan antimikrobni efekat pri čemu njegova alkalnost ostaje nepromenjena, a citotoksičnost mešavine nije veća od toksičnosti pojedinačnih komponenti. (178)

Zerella i sar su **2005.god** potvrdili da je kombinacija hlorheksidina i kalcijum hidroksida značajno efikasnija u ponovljenom endodontskom tretmanu u odnosu na čist kalcijumhidroksid na čije dejstvo je *E. faecalis* rezistentan (210). Sa njivom rezultatima se slažu i **Gomes i sar** (2006) koji su poredili efikasnost čistog 2% hlorheksidina, miksture sa Ca(OH)₂ i vodene suspenzije kalcijum hidroksida (54).

Podbielski i sar su ispitivali sinergističko dejstvo Ca(OH)₂ i CHX u borbi protiv endodontskih patogena *E. faecalis*, *Fusobacterium nucleatum*, *Peptostreptococcus micros*, *Porphyromonas gingivalis* i *Streptococcus intermedius* i došli su do zaključka da je vodena suspenzija kalcijum hidroksida izuzetno efikasna protiv gram-negativnih bakterija, ali da je u borbi protiv gram-pozitivnih endo-patogena neophodno pomešeti ga sa hlorheksidinom. (128)

Međutim, **Ercan i sar** su **2006. god** ustanovili da je 2% gel hlorheksidina efikasniji protiv *E. faecalis* i *Candida albicans* od miksture sa kalcijum hidroksidom (29). **Shaffer i Bosman (2005)** (162) i **Basrani, Fridman i sar** (7) su takođe godinu ranije objavili vrlo slične rezultate. **Gomes i sar** zaključuju da je 2% CHX efikasniji i od miksture sa $\text{Ca}(\text{OH})_2$, ali ukazuju na to da je njegov antimikrobni efekat protiv *E. faecalis* maksimalan kada se u kanalu ostavi 1-2 dana, a da se njegov efekat značajno smanjuje od 7-15dana. (55)

Delgado i sar (2010) takodje ukazuju na superiornost CHX nad $\text{Ca}(\text{OH})_2$, kad je u pitanju antimikrobno dejstvo na *E. faecalis* bez obzira da li je 2%gel CHX ili mešavina sa $\text{Ca}(\text{OH})_2$, u pitanju (22). **Sinha i sar (2013)** su utvrdili da je $\text{Ca}(\text{OH})_2$ bio efikasan u borbi sa obligatnim anaerobima ali je protiv fakultativnih anaeroba i *Candida albicans* njegova efikasnost limitirana dok je CHX, sam ili u kombinaciji ispoljio izuzetan antimikrobni efekat protiv svih ispitivanih mikroorganizama.(170)

Definitivna opturacija u ovom istraživanju je rađena tehnikom lateralne kompakcije gutaperke i Acroseal pastom (Septodont). Zubi su potom u najkraćem mogućem roku (ne više od 3 nedelje) restaurirani sendvič-tehnikom uz pomoć glasonomer cementa (Fuji VIII i Fuji IX, GC) i kompozitnog materijala (Filtek, 3M ESPE) ili su protetski rekonstruisani. Na vreme cementiranja protetskih nadoknada nije bilo moguće uticati tako da je određenom broju slučajeva vremenski period privremeno zatvorenih kaviteta sa diskutabilnim kruničnim zaptivanjem iznosio par nedelja.

Radiografska procena uspeha endodontske terapije predstavlja glavni rutinski metod u praćenju ishoda preduzetog lečenja (74, 86, 135, 211). Međutim, limitirana je vizuelnom interpretacijom koja nije objektivna već zavisi od posmatrača. Neslaganje u interpretaciji radiografije među posmatračima je vrlo česta pojava, čak i kod jednog posmatrača sa vremenskom distancom. Stoga, primena „strategije posmatranja“ povećava stepen usaglašenosti među posmatračima, umanjujući subjektivnost u tumačenju (161). Drugo ograničenje radiografije, navode **Patel i sar**, a to je prikaz trodimenzionalne strukture u dvodimenzionu sliku iz meziobukalnog pravca a sa malo informacija o anatomskim detaljima u bukolingvalnoj dimenziji.(123) Da bi lezija bila radiografski vidljiva, mora da postoji značajna destrukcija kosti, što znači da su lezije u stvarnosti veće od radiografskog prikaza. **Bender i sar** su još davne 1966.god. ukazali da promena u angulaciji snopa X-

zraka može da poveća ili smanji veličinu slike lezije (8). Dalje, razlike u ekspoziciji i uslovima razvijanja filma proizvode razlike u gustini filma koje direktno utiču na procenu uspeha tretmana. **Durack i Patel** kao ograničenje konvencionalne radiografije, pored činjenice da neke anatomske strukture (maksilarni sinus, foramen mentale, kanal nerva alveolarisa inferiora, zigomatična kost...) otežavaju njenu interpretaciju, ističu i nemogućnost standardizacije radiografisanja kako bi se obezbedilo što preciznije praćenje promena tokom reparacije u koštanim strukturama. (27)

U radiografskoj proceni uspeha terapije izuzetno je važno i vreme kada se procena vrši. Istraživanja pokazuju da se neuspeh najčešće dijagnostikuje u periodu od 24 meseca nakon završetka terapije. (19) **Hulsmann i Schafer (2005)** su dali protokol za kliničku i radiografsku proveru uspeha endodontske terapije gde praćenje traje 4 godine a intervali kontrola su nakon 6 meseci, godinu dana, 2 i 4 godine. (73)

Sve nedostatke klasične radiografije, prevazilazi CBCT (Cone Beam Computed Tomography) koji predstavlja najsavremeniji, trodimenzioni dijagnostiki sistem radiografisanja i specijalno je dizajniran za upotrebu u maksilo-facijalnoj regiji. Bez obzira na svoju superiornost u odnosu na klasičnu dvodimenzionu retroalveolarnu radiografiju, CBCT još uvek nije u širokoj kliničkoj upotrebi zbog cene ali i zbog značajne doze zračenja (27, 85).

Evropsko udruženje endodontista (ESE European Society of Endodontology) je 2014.godine izdalo proglas koji reguliše upotrebu CBCT-a u endodonciji i podrazumeva situacije kada benefit od trodimenzione rekonstrukcije u dijagnostičke svrhe prevazilazi potencijalne rizike jonizujućeg zračenja. Indikacije za upotrebu CBCT-a u endodonciju su:

- 1) dijagnoza radiografski potvrđene periapikalne patologije sa kontradiktornim znacima i simptomima;
- 2) potvrda neodontogenih uzroka određene patologije;
- 3) procena i planiranje terapije kod kompleksnih dento-alveolarnih trauma, luksacionih povreda, resorpcije korena, horizontalne i vertikalne frakture korena...;
- 4) procena izuzetno komplikovane anatomije kanalnog sistema pre (re)tretmana i apeksne hirurgije. (32)

Estrela i sar su 2008 u svojoj studiji na 596 pacijenata dokazali superiornost CBCT nad digitalnom 2-D radiografijom tako što su periapikalni periodontitisa uočili u 39,5% slučajeva klasičnom radiografijom a CBCT skeningom u čak 60,9% (31).

Liang, Wesselink i sar su 2011.god sproveli radiografsku studiju o preduslovima uspeha poredeći faktore koji se mogu registrovati retroalveolarnom radiografijom i CBCT-em. Na retroalveolarnoj radiografiji 2 godine nakon vitalnih ekstrahiracija, registrovano je 12,6% apikalnih periodontitisa, dok je CBCT registrovao 25,9% neuspeha endodontskog lečenja. Porozna kanalna punjenja su retroalveolarnom metodom zabeležena kod 16,1 % zuba, a CBCT-em kod čak 46,2% zuba. Gustina i apikalna ekstenzija punjenja su faktor koji po nalazima retroalveolarne radiografije imaju značajan uticaj na ishod endodontske terapije. Analizom podataka dobijenih CBCT-em, utvrđeno je da su gustina kanalnog punjenja i kvalitet koronarne restauracije presudni za uspeh endodontskog tretmana.(85)

Paik i Torabinejad su 2004. god. sproveli sveobuhvatan pregled literature na temu kliničkih studija o uspehu i neuspehu endodontskog tretmana u periodu od 1970.-2004.god. Utvrdili su da je u tom periodu publikovan 31 originalni rad i 6 preglednih radova, od kojih je svega par studija sa visokim nivoom 2 (level of evidence) pouzdanosti (120).

Sve te studije su se bavile ispitivanjem uzroka neuspeha endodontske terapije i ishodom ponovljenog tretmana, ali su bile vrlo različite po svom dizajnu i rezultatima. (36, 111, 211,193, 15, 159,46, 56)

Rezultati ove studije pokazuju da je ponovljena endodontska terapija bila uspešna u **75,5%** slučajeva (bez obzira na periapikalni status), u observacionom periodu od 24 meseca. Kriterijumi za procenu uspeha bili su odsustvo kliničkih znakova i simptoma i radiografski korektan nalaz koji je podrazumevao potpuno zdrav parodontijum ili manje promene u parodontalnim tkivima koje nisu patognomonične za apikalni periodontitis. (PAI index \leq 2). Tokom ovog perioda ekstrahirvana su 4 zuba, 2 zbog pojave bola, a dva zbog nesigurne prognoze koja sa aspekta protetskog plana sanacije nije bila zadovoljavajuća. Razlog neuspeha lečenja jednog od 2 zuba bila je vertikalna fraktura koja je dijagnostikovana ekstrakcijom. Jedini slučaj neuspeha ponovljene terapije kod zuba sa prethodno zdravim parodontalnim tkivima mogao bi se pripisati odloženom postavljanju

protetske nadoknade više od 3 meseca, što podrazumeva verovatno neadekvatno koronarno zaptivanje u međuvremenu.

Ukoliko se uzme u obzir i periapeksni parodontalni status pri postavljanju indikacije za ponovljenu endodontsku intervenciju, uspeh preduzete terapije iznosi **93,3%** u grupi zuba sa zdravim parodontijumom, dok je procenat uspeha u grupi sa prisutnim periapikalnim lezijama značajno manji i iznosi **67,6%**. Visok procenat uspeha u ovoj studiji mogao bi se tumačiti činjenicom da je retreatman realizovan u adekvatnim uslovima odgovarajućom instrumentacijom i medikamentima, posle dobro analiziranih indikacija i od strane jednog endodontiste, što čini uslove izvođenja terapije ujednačenim i vrlo specifičnim. Endodontska terapija svakog kanala je korektno realizovana a sve faze su, uključujući i definitivnu obturaciju maksimalno ispoštovane čime su stvoreni najpovoljniji uslovi za reparaciju (odnosno regeneraciju) oštećenog koštanog tkiva vilice u kojoj je zub smešten.

Neuspeh bi se mogao pripisati pre svega nepotpunoj ili odloženoj konzervativnoj ili protetskoj rekonstrukciji retreatiranih zuba, zatim neadekvatnom okluzalnom odnosu gornje i donje vilice kao i individualnoj oralnoj higijeni pacijenata kod kojih je urađen retreatman. Ovi rezultati su u korelaciji sa rezultatima drugih istraživača koji su se bavili temom ishoda retreatmana. (36, 111, 211,15, 159, 46, 56)

Fridman i sar tvrde da ukoliko infekcija nije prisutna tj, nema periapikalnih promena, a retreatman sprovodi obučeni kliničar, stopa uspeha može biti izuzetno visoka, (u njihovom istraživanju čak potpunih 100%) (44). **Sundquist i sar** navode uspeh retreatmana u slučaju odsustva bakterija 80%, međjutim, kada je periapikalna lezija prisutna, šanse za uspešan ishod retreatmana padaju na 66% (186).

Gorni i Gagliani (2004) su istraživali uspeh ponovljenog tretmana tokom 2 godine tako što su 452 zuba podelili u dve kategorije. Prvu grupu su činili zubi sa modifikovanom anatomijom kod kojih je tokom inicijalnog endodontskog tretmana izmenjena morfologija kanalnog sistema i gde je uspeh iznosio 47%. U drugoj grupi u kojoj nije bilo značajnih anatomskih promena, odnosno kanalana morfologija je ispoštovana u potpunosti, procenat uspeha iznosio je 86,8% (56).

Friedman i sar su 2004. godine sproveli obimnu epidemiološku studiju u Torontu čiji se jedan deo odnosio na uspeh ponovljenog konvencionalnog nehirurškog

endodontskog tretmana i faktore koji na to utiču. Tokom opservacionog perioda od 4-6 godina u 4 faze istraživanja, ispitali su 126 retreatiranih zuba od kojih je 81% izlečeno (odsustvo periapikalnog zapaljenja, znakova i simptoma). Došli su do zaključka da su odlučujući faktori za ishod retreatmana na prvom mestu kvalitet kanalnog punjenja, postojanje preoperativne perforacije i na trećem mestu preoperativni periapikalni status (36).

Farzaneh i sar su 2004 u Torontu priveli kraju epidemiološku studiju o uspehu ortogradnog retreatmana i faktorima koji utiču na njegov ishod i došli su do saznanja da je retreatman bio uspešan u 81% slučajeva i to u 97% zuba bez periapikalnih promena i 78% zuba sa preoperativnim apikalnim periodontitisom. Međutim, kao faktore rizika za uspeh retreatmana navode se na prvom mestu postojanje preoperativne perforacije korena i kvalitet obturacije, zatim nedostatak definitivne posoperativne restauracije pa tek onda nalaz preoperativne periapikalne lezije.(37)

Treći deo Toronto studije, sproveli su **Chevigny i sar 2008.god** i uočili da je stopa uspeha zuba sa zadovoljavajućim preoperativnim punjenjem (odsustvo poroznosti i apikalna ekstenzija punjenja ≤ 2 mm od vrha korena), statistički značajno niža (19-22%) u odnosu na preoperativno neadekvatna punjenja. (15)

Hoen i Pink su istraživali radiografske i kliničke faktore udružene sa savremenim nehirurškim retreatmanom. Istraživanje je obuhvatilo 1100 zuba sa neuspešnim endodontskim lečenjem i došli su do sledećih rezultata: 86% zuba imalo je periradikularno rasvetljenje; 65% obturacija nije bilo radiografski zadovoljavajuće, istorija bola bila je prijavljena u 51% slučajeva; 42% zuba imalo je zaboravljen kanal. Uočeno je da je u 89% slučajeva koji su na radiografiji pokazivali asimetričnu obturaciju, lociran i tretiran zaboravljeni kanal (71).

Torabinejad i sar su 2009 godine su sistematizovali kliničke i radiografske podatke o ishodima konzervativnog retreatmana i endodontske hirurgije kako bi se utvrdilo koji modalitet nudi povoljniji ishod. U periodu 2-4 godine uspeh hirurškog retreatmana je statistički značajno bolji 77,8% u odnosu na 70,9% kod konzervativnog. Međutim, u periodu od 4-6 godina, endodontski retreatman pokazuje bolji uspeh 83% u odnosu na 71,8%. Daljim praćenjem, uočava se statistički značajan pad uspeha hirurškog retreatmana koji nakon 6 godina pada na 62,9% dok je u slučaju endodontskog retreatmana u pitanju

porast stope pozitivnog ishoda. Zaključak je da hirurgija nudi brže izlječenje za kratko vreme dok je na duže staze pouzdaniji endodontski retreatman.(193)

Salerabi i Rotstein su 2010. godine su u okviru epidemiološke studije tokom 5 godina pratili 4744 reteretirana zuba. Ustanovili su da je 89% zuba opstalo u usnoj duplji 5 godina nakon završenog retreatmana, dok je 11% ekstrahovano. Tokom prve 2 godine, 4 % retreatiranih zuba je podrvgnuto hirurškoj intervenciji u vidu apikotomije. Ovako visok procenat uspeha je posledica kriterijuma koji se tiču isključivo opstanaka i funkcionalnosti zuba a isključuju radiografski nalaz (159).

Ng, Mann i Gulabivala su 2011.god sprovedli prospektivnu studiju o ishodu inicijalnog i ponovljenog endodontskog lečenja kao i faktorima koji na njega utiču. Parateći preko 1000 zuba nakon primarnog i sekundranog tretmana tokom 2-4 godine, došli su do zaključka da je ishod u odnosu na periapikalni status nakon terapije, sličan (83% uspeha za primarni, odnosno 80% za retreatman). Prognostički faktori koji statistički značajno doprinose periapikalnom izlječenju su uključivali: odsustvo preoperativne periapikalne lezije (ukoliko je manjeg promera bolja je prognoza), mogućnost upostavljanja apikalne prohodnosti i čišćenja kanala, odsusutvo perforacije zidova kanala korena, izostanak pojave interseansnih bolova ili otoka i prisustvo adekvatne koronarne restauracije. (111)

6.2 DISKUSIJA REZULTATA PCR ANALIZE

Mikrobiološka istraživanja su sprovedena sa ciljem da se analizira mikrobiološki status kanala korena kod zuba sa neuspelim endodontskim lečenjem, odnosno utvrdi prisustvo mikroorganizama *Enterococcus faecalis*, *Peptostreptococcus micros*, *Prevotella intrmedia*, *Porphyromonas endodontalis* i *Actinobacilus Actinomicetemcomitans* u kanalu korena neposredno nakon uklanjanja materijala za definitivnu obturaciju.

Obradjeno je ukupno 30 uzoraka dok je tokom istraživanja, iz eksperimenta isključeno 49 uzoraka zbog problema tokom njihovog čuvanja neposredno pre PCR analize. Uzorci su uzeti iz zuba kod kojih je postojala potreba za retreatmanom bez obzira da li je u pitanju bila protetska indikacija, slučajan nalaz ili je pacijent imao određene tegobe.

Kako bi se sprečila kontaminacija uzoraka mikoorganizmima usne duplje, sprovedeni su striktno aseptični uslovi uzimanja uzoraka prema savremenom protokolu dezinfekcije radnog polja. (44, 113, 186, 187) Po protokolu **Ng, Gulabivala i sar** iz 2003.god o dekontaminaciji radnog polja za uzimanje bakterioloških uzoraka iz kanala

korena za mikrobiološka ispitivanja dezinfekcija operativnog polja je urađena 30% rastvorom vodonik peroksida i 2,5% rastvorom natrijum hipohlorita koji je zatim inaktivisan 5% natrijum tiosulfatom kako njegovi ostaci ne bi uticali na uzeti uzorak.(113) Takođe, kompletna dezopturacija je rađena isključivo mehanički bez upotrebe bilo kakvih rastvarača, lubrikanata ili iriganasa. Slučajevi kod kojih to nije bilo moguće, isključeni su iz studije. Mikrotube sa mikrobiološkim materijalom su čuvane na temperaturi od -20 C, ne duže od mesec dana.

Postoji više metoda za identifikaciju mikroorganizama: uzgoj kultura (zasejavanje mikroba na hranljivoj podlozi), elektronska mikroskopija, detekcija antigena korišćenjem imunocitohemijskih i imunofluorescentnih tehnika, molekularne tehnike (DNK- DNK hibridizacija, PCR).

Najstarija i najčešće korišćena metoda je kultivisanje bakterija. Od 1982. godine moguće je kultivisati i anaerobne sojeve pod strogo dirigovanim i kontrolisanim uslovima (28). Ova metoda je spora, zahteva dosta vremena za izvodjenje a postoje i vrste koje je jako teško ili čak nemoguće kultivisati (*Treponema spp.* na pr.). Medjutim, prednost ove metode nad PCR-om je što ona daje informacije o zastupljenosti bakterija u uzorku, odnosno živih bakterijskih ćelija kao koloniformnih jedinica.

U ovoj studiji je identifikacija mikroorganizama urađena PCR- metodom u laboratoriji za molekularnu genetiku Stomatološkog fakulteta u Beogradu. PCR (Polymerase Chain Reaction) je savremena, brza (potrebno je svega nekoliko sati) i jednostavna metoda za identifikaciju mikroorganizama. Izuzetno je osetljiva i visoko specifična. Teoretski je moguće dokazati prisustvo samo jedne bakterijske ćelije (žive ili mrtve) u uzorku, mada se broj od 10 ćelija smatra donjom granicom detekcije (primera radi za metodu kultivisanja bakterija neophodno je 100 živih ćelija). (187) Identifikacija se zasniva na in vitro amplifikaciji ciljnog fragmenta DNK koju je moguće ponoviti i do milijardu puta. Zahvaljujući tome što se detekcija radi na osnovu genotipske strukture, a ne fenotipskih karakteristika mikroorganizama, identifikacije je vrlo pouzdana i precizna. Moguće je identifikovati i one bakterijske vrste koje se ne mogu kultivisati in vitro ili kada je broj ćelija u ispitivanom materijalu jako mali (187).

Medjutim, PCR-metoda identifikacije mikroorganizama ima i svoja ograničenja. Na prvom mestu, vrste koje nisu otkrivene nekom drugom metodom i vrste koje se ciljano ne

traže, ne mogu se ni detektovati. Naime, PCR-om se potvrđuje prisustvo ili odsustvo određene bakterije u uzorku. Postavljaju se tačno determinisani uslovi izvođenja reakcije sa određenim parom prajmera koji mogu da detektuju samo tu, specifičnu, bakterijsku vrstu. Treba naglasiti da PCR-metoda ne prepoznaje da li je identifikovana ćelija živa ili mrtva. Drugo ograničenje konvencionalne PCR-metode odnosi se na nemogućnost apsolutne kvantifikacije prisutnih bakterija. Tako je 1996. godine opisana „real-time“ PCR metoda kojom se može utvrditi i broj bakterijskih ćelija (68).

Mikrobiološka studija je obuhvatila 30 zuba, (8 višekorenih i 22 jednokorena zuba) indikovanih za ponovljeni endodontski tretman. Svih 30 zuba imalo je radiografski nalaz neadekvatne obturacije jer je to bio kriterijum neuspeha endodontskog lečenja zbog kojeg su pacijenti i upućeni na ponovni endodontski tretman. Prisustvo simptoma u vidu bola, otoka, prisustva fistule, osetljivosti na perkusiju ili bolovi na zagrižaj, zabeleženi su kod 10 pacijenata, dok preostalih 20 nije imalo bilo kakve kliničke znake ni simptom.

PCR analizom 30 uzoraka dobijenih iz kanala korena nakon dezobturacije endodontski neuspešno lečenih zuba, ispitivano je prisustvo sledećih mikroorganizama: *Enterococcus faecalis*, *Peptostreptococcus micros*, *Prevotella intermedia*, *Porphyromonas endodontalis* i *Actinobacillus Actinomicetemcomitans*. Mnogobrojna istraživanja mikrobiološkog statusa endodontski lečenih zuba sa prisutnim periapikalnim promenama tokom poslednje decenije ističu da su među najčešće prisutnim mikroorganizmima nalaze upravo *Enterococcus faecalis*, *Peptostreptococcus micros*, *Prevotella intermedia* i *Porphyromonas endodontalis*. (52, 53, 126, 141, 144, 152, 176) U dostupnoj literaturi nema dovoljno podataka o prisustvu *Actinobacillus Actinomicetemcomitans* u slučajevima neuspeha endodontskog lečenja. Stoga je jedan od ciljeva ovog istraživanja bio da se utvrdi prisustvo i učestalost ovih mikroorganizama.

Pozitivan bakteriološki nalaz registrovan je u 80% slučajeva, dok bakterije nisu identifikovane u 20% uzoraka. Svi uzorci uzeti iz kanala korena zuba sa hroničnim periapikalnim lezijama su bili pozitivni na prisustvo bakterija (100%). Takođe, svi negativni uzorci su uzeti iz kanala korena zuba sa zdravim parodontijumom. Na taj način je potvrđena hipoteza da bez bakterija nema infekcije u periapikalnim tkivima a samim tim ni neuspeha endodontskog lečenja. Slične rezultate dobili su **Siqueira i sar 2004.god.**

(176), **Gomes i sar 2004. i 2008.god** (52, 53), **Rôças i sar 2004.god** (141), **Sedgley i sar 2006.god** (164), **Sakamoto i sar 2008.god** (157).

Međutim, 29% bakteriološki pozitivnih uzoraka, uzeto je iz kanala korena zuba čije stanje apeksnog parodontijuma ocenjeno vrednošću PAI indexa 2, što radiografski predstavlja blago proširen periodontalni prostor bez znakova patognomoničnih za HAP. **Kaufman i sar 2005.god. i Zoletti i sar 2006.god** su takođe registrovali prisustvo bakterija u kanalima korena zuba bez radiografski uočljivih periapikalnih promena. (79, 214) Razlog za to može ležati u činjenici da retroalveolarna radiografija nije dovoljno precizna u dijagnozi apeksnog parodontitisa sa destrukcijom koštanih tkiva manjeg obima (85). Drugo objašnjenje za prisustvo bakterija u kanalu korena a bez promena u periradikularnim koštanim strukturama je mali broj bakterija. Naime, PCR je jako osetljiva metoda koja može registrovati jako mali broj bakterija u uzorku. Da bi mikroorganizmi koji su opstali nakon primarnog endodontskog lečenja u kanala korena, izazvali ili održavali periradikularno zapaljenje, moraju biti dovoljno patogeni, moraju biti prisutni u dovoljno velikom broju, odnosno moraju imati pristup periapikalnim tkivima. (171)

Kada se govori o bakterijama prisutnim u kanalima korena zuba sa periapikalnim promenama nakon endodontskog lečenja, nameće se dilema da li su one zaostale nakon primarnog endodontskog tretmana (perzistirajuća infekcija) ili su posledica reinfekcije (sekundarna infekcija). Poslednjih godina su istraživači ukazivali na značaj koronarne restauracije u prevenciji reinfekcije endodontskog prostora, i izneli stav da je sekundarna infekcija važan uzročnik neuspeha endodontskog lečenja (131,161). Međutim, istraživanja govore u prilog perzistirajuće infekcije kao najznačajnijeg uzročnika neuspeha endodontskog lečenja.

Sakamoto i sar su 2007 god. sprovedli studiju RT-PCR-om kojom su dokazali prisustvo bakterija u 66,6% kanala nakon sprovedih endodontskih procedura sa ciljem eliminacije intraradikularne infekcije (instrumentacija, irigacija NaOCL i interseansna medikacija kalcijum-hidroksidom). Broj bakterija je bio značajno redukovan (99% u odnosu na njihov broj pre endodontskog tretmana). Zanimljivo je da je od 43 bakterijske vrste čak 56% bilo još uvek nekultivisano. (156) Indirektan dokaz da je perzistirajuća infekcija odgovorna za neuspeh je i taj da je učestalost periapikalnih oboljenja značajno veća u slučajevima gde je već ranije postojala periapikalna lezija. (37, 173, 181) Rezultati

ove kliničke studije u ishodu lečenja između zuba sa zdravim i obolelim periapikalnim tkivima, to takođe potvrđuju.

Fabricius i sar su u svom istraživanju na majmunima dokazali da mikroorganizmi zaostali nakon primarnog endodontskog lečenja, mogu ne samo da prežive period od 2 godine već i da održavaju postojeću periapikalnu leziju. (35)

Rôças i Siqueira su 2010.god sproveli istraživanje sa ciljem da ispituju efikasnost endodontski procedura u dezinfekciji kanala korena različitim metodama PCR. Klasičan PCR baziran na detekciji DNK pokazao je 67% pozitivnih uzoraka nakon instrumentacije, irigacije i medikacije, dok je PCR baziran na amplifikaciji RNK (RT-PCR) identifikaovao manji broj bakterija nakon endodontskog tretmana (53%). Razlog tome je što se u prvoj metodi identifikuje i DNK ćelija izumrlih tokom endodontskih procedura dok je RNK mnogo osetljivija i ima period pulživota od svega nekoliko minuta te se tom metodom identifikuju samo žive bakterijske ćelije. Oni su našli da je najzastupljenija vrsta u tretiranim kanalima *Streptococcus* (86%) pa tek zatim *E.faecalis* (43%) i *Peptostreptococcus* (43%). Nakon sprovedenih endodontskih procedura u cilju eliminacije bakterija iz kanala korena, najčešće su identifikovani *P.endodontalis*, *Peptostreptococcus* i *Propionibacterium* sa istom učestalošću od 29%. (144)

Mnoga mikrobiološka istraživanja bazirana na zasejavanju bakterija pokazuju da se kod zuba sa neuspelim endodontskim lečenjem, u kanalima mogu identifikovati 1-2 vrste po kanalu (uglavnom fakultativno anaerobne, predominantno gram-pozitivne bakterije sa jednakom zastupljenošću fakultativnih i obligatnih anaeroba). (40, 52, 65, 126, 142, 163, 164, 171, 176, 187)

Do pojave PCR-a, kultivisanje bakterija je bila neprikosnovena metoda u ispitivanju endodontske flore, naročito kad se počelo sa uzgajanjem i anaerobnih vrsta. Medjutim, molekularne tehnike identifikacije bakterija pokazale su značajno veći broj vrsta prisutnih u endodontskom prostoru, naročito onih koje nije bilo moguće kultivisati. (42, 53, 65, 141, 157, 163, 176)

Kada je u pitanju broj bakterijskih vrsta prisutnih u pojedinačnom uzorku, rezultati ove studije ukazuju da se samo u 13,3% slučajeva radilo o monoinfekcija (u polovini takvih kanala, u pitanju je bio *E.faecalis*). Najčešće su identifikovane 3 bakterijske vrste u kanalu korena. (33,3% kanala) U 70% takvih uzoraka nađena je kombinacija *E.faecalis*, *P.*

intermedia i *P.micros*. **Pinheiro i sar su 2003.god** su ispitujući mikrobiološki status zuba sa neuspelim endodontskim lečenjem, došli do zaključka da je u 46,7 % kanala bila prisutna po jedna bakterijska vrsta i to daleko najčešće *E.faecalis* (64% čistih kultura). Polimikrobna infekcija (3 ili više bakterijskih vrsta), prisutna u 25% kanala dovedena je u vezu sa postojanjem kliničkih simptoma (127)

Uočava se da broj bakterijskih vrsta u uzorku iz kanala korena raste sa stepenom oštećenja apeksnog parodonticijuma. Tako uzorci uzeti iz zuba sa zdravim parodontalnim tkivima oko vrha korena, pokazuju ili odsustvo bakterija, ili prisustvo 1 ili 2 bakterijske vrste, dok je u slučaju postojanja hroničnih periapikalnih promena, u više od polovine uzoraka identifikovano 3 ili više bakterijskih vrsta. **Gomes i sar su** PCR metodom identifikacije mikroorganizama takođe našli u proseku 2,67 vrsta po kanalu. (53) **Zoletti i sar su 2010.god**. dobili statistički značajno veći broj bakterijskih vrsta u kanalima zuba sa periapikalnim promenama u odnosu na zube sa zdravim periodoncijumom (213)

Najprisutniji mikroorganizam u kanalima sa pozitivnim bakteriološkim nalazom bio je *E. faecalis* koji je identifikovan u 83,3% kanala, zatim *P.inermedia* sa 75% i *P.micros* sa zastupljenošću od 58,3%. *E. faecalis* je identifikovan u 94% kanala korena zuba sa hroničnim periapikalnim lezijama (PAI 3,4,5) što je slično nalazima **Sledgley i sar** koji su takođe PCR metodom identifikacije na 48 uzoraka dobili 90% učestalost ovog gram pozitivnog mikroorganizma. (164) **Gomes i sar su 2008.god**. su PCR-om analizirali mikrobiološki status prethodno punjenih kanala sa periapikalnim lezijama i došli do zaključka da je *E.faecalis* prisutan u 90% bakteriološki pozitivnih kanala (77,8% od ukupnog broja uzoraka), a za njim slede *P.micros* 59%, (51% od ukupnog broja), *P.gingivalis* 41% (35,6%), *P.endodontalis* 26% (22,2%) i *P.intermedia* 13% (11,1%) (53).

Zastupljenost *E.faecalisa* u ukupnom uzorku ove studije iznosio je 66,6% što je u korelaciji sa nalazima drugih autora. (51,126 141, 164, 176). Prisustvo *E.faecalis* je znatno ređe detektovano u primarnim infekcijama endodontskog prostora, od 4-40% i to značajno češće u asimptomatskim periradikularnim lezijama u odnosu na simptomatske, akutne periapikalne periodontitise (143) Ovako visok procenat detekcije *E.faecalisa* verovatno je posledica raznovrsnih faktora virulencije i izuzetne sposobnosti preživljavanja. Ovaj mikroorganizam je dovoljno mali i lako prodire u dentinske tubule uz dobru sposobnost adherencije za kolagen (**Love 2001.god**, 90); rezistencije na kalcijumhidroksid (**Evans i**

sar 2002.god, 33); sposobnost da preživi (kao jedina vrsta) u dentinskim kanalčićima kanala bez podrške drugih bakterija (**Fabricius i sar 1982**, 34); sposobnost da preživi bez ishrane i oporavi se čim nutritijenti u vidu seruma (porekla alveolarne kosti i periodontalnog ligamenta) postanu dostupni, odnosno razmnožavanja u dentinskim tubulima (**Stuart i sar 2006.god**, 185).

Enterococcus pripada gram pozitivnim kokama koje se javljaju pojedinačno, u parovima ili u kratkim lancima. To su fakultativni anaerobi koji katabolišu raznolike izvore energije uključujući ugljene hidrate, glicerol, laktate, citrate, arginine i ketokiseline. Mogu da prežive vrlo nepovoljne uslove životne sredine uključujući ekstramne alkalne PH vrednosti, visoke koncentracije soli, odnosno visoke temperature (30 minuta na 60°C) (90). *E.faecalis* poseduje određene faktore virulencije kao što su citolizin, agregacione supstance, feromone i lipoteihoičnu kiselinu kao i proteine koji mu omogućavaju da se takmiči sa drugim bakterijama i adherira ćelije domaćina. (143) Takođe poseduje sposobnost supresije limfocita menjajući na taj način imuni odgovor domaćina kao i formiranja biofilma što ga čini izuzetno otpornim na fagocitozu, delovanje antitela i antimikrobnih agenasa (90).

Stuart i sar su na osnovu obimnog pregleda savremene literature dali preporuku kako eliminisati *E.faecalis* iz endodontskog prostora. Treba koristiti aseptične uslove i pre tretmana dezinfikovati radno polje hlorheksidinom, povećati promer apikalne preparacije, koristiti 5,25% NaOCl, 17% EDTA i 2% hlorhexidin za irigaciju; a za intrakanalnu medikaciju 2% gel hlorheksidina ili pastu dobijenu mešanjem 2% rastvora hlorheksidin i kalcijumhidroksida. Definitivnu obturaciju treba realizovati pastom AH plus ili Grossmanovim cementom i što pre postaviti kvalitetnu koronarnu restauraciju (185).

Međutim, samo prisustvo *E.faecalis* ne znači i neuspeh endodontskog lečenja i pojave periapikalnog oboljenja. **Kaufman i sar** su izneli zaključak da je apeksni paradontitis kao znak neuspele endodontske terapije posledica prisustva bakterija ali ne i *E.faecalis*. Naime, oni su 2005.god sprovedli studiju na 58 zuba koji su zahtevali retreatman i PCR-om identifikovali bakterije u 90% kanala. Pri tome je *E.faecalis* detektovan u 12% kanala (6% kanala korena zuba sa prisutnim periapikalnim lezijama, a 23% kanala bez promena u periradikularnim tkivima).(79) **Zoletti i sar** su takođe nasli veću učestalost

E.faecalis u uzorcima uzetih iz kanala korena zuba bez periapiklanih promena (81,5%) u odnosu na uzorke iz kanala korena sa oboljenjem apeksnog parodonticijuma (78%).(214)

Rezultati ove studije potvrđuju prisustvo *E.faecalis* u 57,7% kanala korena zuba bez promena u apeksnom parodonticijumu. Međutim, *P.intermedia*, *P. endodontalis* i *P. micros* su takođe identifikovane u 57,7% kanala što navodi na zaključak da *E.faecalis* nije jedini mikroorganizam odgovoran za neuspeh endodontskog tretmana. **Williams i sar** su dokazali da *E. faecalis* može da preživi sve etape endodontskog tretmana jer su RT-PCR-om detektovali njegovo prisustvo u uzorcima uzetim neposredno nakon instrumentacije i irigacije kao i nakon interseansne medikacije. (205) Ovo istraživanje ukazuje da su preostali mikroorganizmi verovatno dospeli u kanal zahvaljujući neadekvatnom krunicnom zaptivanju. Naime, kod 70% zuba sa zdravim apeksnim parodonticijumom, krunicne restauracije nisu bile zadovoljavajućeg kvaliteta što predstavlja ulazna vrata za sekundarnu infekciju endodontskog prostora. Međutim, iako prisutne u kanalu korena, ove bakterije nisu imale uticaja na periradikularna tkiva. Prva mogućnost je da su ostale blokirane i zarobljene u dentinskim kanalićima materijalom za definitivnu obrturaciju kanala. Drugo objašnjenje je da se na njihovom putu od usne duplje, mikrocurenjem pored ispuna i poroznog punjenja našao nivo kanalnog punjenja koji je hermetički zatvorio dalji prolaz ka periapeksnim tkivima.

Mnoge studije bazirane na kultivisanju mikrobiološke flore kanala korena zuba sa neuspehim endodontskim lečenjem, pokazale su da se ona sastoji od ograničenog broja predominantno fakultativnih gram-pozitivnih vrsta (97, 126, 127, 186). Međutim, studije bazirane na molekularnoj identifikaciji mikroorganizama su pokazale da je sastav mikrobiološke flore u slučajevima endodontskog neuspeha, znatno kompleksniji i da pored *E.faecalis* i *P.micros* koji su često detektovani metodom zasejavanja bakterija, treba tražiti i vrste kao što su *P.intermedia*, *P.endodontalis*, *P.gingivalis*... (144, 141, 163, 176)

Rôças i Siqueira su 2010.god su nakon sprovedenih endodontskih procedura u cilju eliminacije bakterija iz kanala korena, najčešće identifikovali *P.endodontalis*, *Peptostreptococcus* i *Propionibacterium* sa istom učestalošću od 29%. (144) Rezultati ove PCR analize ukazuju da su mikroorganizmi *Prevotella intermedia* identifikovani u 60%, *Peptostreptococcus micros* u 46,6% i *Porphyromonas endodontalis* u 26,6% uzoraka uzetih iz kanala korena zuba sa neuspehim endodontskim lečenjem.

Pacijenti koji su uzeli učešća u ovoj studiji su dolazili iz ordinacija opšte stomatološke prakse i Domova zdravlja gde je mogućnost poštovanja savremenih standarda i dobre endodontske prakse uglavnom neadekvatna, tako da je učestalost bakterija zaostalih posle primarnog endodontskog lečenja mogla biti visoka (kako za *E.faecalis* tako i za druge mikroorganizme).

Prevotella spp i *Porphyromonas spp* (ranije klasifikovani kao *Bacteroides spp*) spadaju u „crno-pigmentisane bakterije“ jer na agaru formiraju sjajne, glatke kolonije sive ili crne boje. Po novoj taxonimiji saharolitične vrste *Bacteroides spp* su svrstane u rod *Prevotella*, a asaharolitične u rod *Porphyromonas*. *P. intermedia*, *P.melaninigenica*, *P.denticola* i *P.dentalis* spadaju u gram negativne, obligatne anaerobe. Iako imaju ograničenu sposobnost fermentacije aminokiselina i zahtevaju prisustvo hemina i menadoina za rast, mogu se uočiti u različitim staništima u organizmu kao što su usna duplja, gornji respiratorni i urogenitalni trakt. (152) **Ruan i sar** su ustanovili da *Prevotella intermedia* poreklom iz usne duplje predstavlja potencijalno oportunistički mikroorganizam koji se povezuje sa periodontalnim oboljenjima ali i sa periapikalnim periodontitisom jer poseduje adhezivnost i kompetitivnost sa okolnim mikroorganizmima.(152)

Porphyromonas endodontalis je gram-negativan mikroorganizam koji se dovodi u vezu sa periodontitisom, endodontskom infekcijom i gingivitisom, i to češće sa simptomatskim nego asimptomatskim infekcijama u usnoj duplji. (115) Pretpostavlja se da su faktori virulencije ovog mikroorganizma vezani za otpuštanje lipopolisaharida, proteaza i toksičnih metaboličkih produkata (14).

Cao i sar su 2012.god PCR-om identifikovali *P.endodontalis* u 50% inficiranih kanala, a *P.intermedia* u 45% slučajeva u Kineskoj populaciji. (14) **Gomes i sar** su 2005.god ispitivali učestalost crno-pigmentisanih bakterija u inficiranim kanalima kultivisanjem bakterija i PCR-analizom. Našli su da se *P.intermedia* i *P.endodontalis* mogu značajno češće identifikovati PCR-om kao i da se češće izoluju iz primarno inficiranog kanala u odnosu na kanale sa neuspešnim endodontskim lečenjem. (51)

Mnoge studije su pokazale koliko je važan lanac ishrane u inficiranim kanalima korena kada produkti metabolizma jedne vrste predstavljaju nutritivne neophodne za rast drugih vrsta. **Sundquist** je pokazao da takva pozitivna sinergistička veza postoji između

P.intermedia i *P.micros*. (188) **Araki i sar su 2004.god** takođe dokazali sinergizam između ova dva mikroorganizma u urinarnom abscesu (3)

P.micros je u ovoj studiji identifikovan u ukupno 46,6% kanala. *Peptostreptococcus micros* spada u gram-pozitivne anaerobne koke koje kao komensalni mikroorganizmi nastanjuju usnu duplju. Pod određenim okolnostima mogu ispoljiti svoja patogena svojstva učestvujući u mešovitim infekcijama parodontijuma, endodontskog prostora i tonzila. Oni deluju sinergistički u mešovitim infekcijama proizvodeći kapsularne metabolite zahvaljujući čemu pokazuju povišenu rezistenciju na antimikrobne agense. (3)

Riggio i sar su PCR-om identifikovali *Peptostreptococcus micros* u 78% uzoraka uzetih iz gnojnog sadržaja akutnog dentoalveolarnog apcesa (140) **Gomes i sar su 2008.god** uz pomoć PCR-a detektovali *P.micros* u 51,1% kanala endodontski lečenih zuba sa periapikalnim lezijama.(53) U ovom istraživanju, prisustvo *P.micros* je potvrđeno u 58,8% takvih kanala.

Trećina pacijenata koji su uzeli učešća u studiji su prijavili neki od kliničkih simptoma, a najčešće registrovani simptom bila je osetljivost na perkusiju (80% pacijenata sa prisutnim simptomima). Najčešće prisutni mikroorganizmi u uzorcima uzetih iz takvih kanala su *E.faecalis* i *P.intermedia* (100%), a zatim *P.micros* (50%). **Gomes i sar** su takođe našli statistički značajnu povezanost *P.microsa* sa osetljivošću na perkusiju. (53), a **Pinheiro i sar** su sa ovim simptomom povezali prisustvo *P.intermedia* (126).

E.faecalis i *P.intermedia* su registrovani kod svih pacijenata sa bolovima, osetljivošću pri perkusiji i bolovima na zagrižaj, kao i kod polovine uzoraka uzetih iz kanala korena zuba pacijenata sa otokom i fistulom. *P. micros* je identifikovan u 66,6% pacijenata sa bolom. **Pinheiro i sar** u svom istraživanju sa pojavom bola povezuju prisustvo *P.intermedia* i *P.micros* (126).

Interesantno je da je u svim studijama koje su ispitivale sastav mikrobiološke flore zuba sa neuspelim endodontskim lečenjem, *E.faecalis* predstavljao ubedljivo najčešće identifikovani mikroorganizam. Međutim, kada je u pitanju pojava simptoma, njegova učestalost se nije pokazala značajnom (53, 126). U ovom istraživanju, *E.faecalis* se u simptomatskim slučajevima pojavljuje jednako često kao i *P.intermedia*, a nešto češće od *P.microsa*, što navodi na zaključak da je za pojavu simptoma nakon inicijalnog

endodontskog tretmana odgovorna polimikrobna infekcija i da u njenim okvirima postoje različiti sinergizmi odgovorni za patogenezu neuspjeha endodontskog lečenja.

6.3 DISKUSIJA REZULTATA MIKRO-CT ANALIZE

Micro-CT se u dentalnim istraživanjima najčešće primenjuje za različita merenja debljine gleđi, dentina i komore pulpe, u analizi morfologije kanala korena i kvaliteta instrumentacije, za proučavanje kraniofacijalnog skeletnog razvoja i struktura, tkivnom inženjeringu, za merenje koncentracije minerala u tvrdim zubnim tkivima, odnosno utvrđivanje stabilnosti implantata i osteointegracije, itd.(190)

Klinički CT skeneri reprodukuju slike sastavljene od 1mm^3 zapreminskih elemenata (voxel), dok je rezolucija kod mikrokomputerizovane tomografije (Micro-CT ili μCT) 1 000 000 puta bolja (zapremina voxel iznosi 5-50 μm). (Kuhn i sar 1990.god)(82) Mikro-CT sistemi koriste mikrofokalne tačkaste izvore X-zraka i detektore visoke rezolucije koji omogućavaju rotirajuće projekcije iz različitih pravaca i uglova posmatranja što reprodukuje 3D model uzorka.

Grupa kineskih autora je 2014.god analizirajući morfologiju kortikalne kosti i mikroarhitekturu trabekularne kosti došla do zaključaka da postoji visoka korelacija u parametrima dobijenih upotrebom Micro-CT-a i CBCT-a (72).

Metode *in vitro* proučavanja morfoloških karakteristika kanalnog sistema korena kao što su serijski preseci ili penetracija boje, uglavnom su destruktivne i dovode do ireverzibilnih promena na uzorku. Mikro-CT je neinvazivna metoda koja skeniranjem uzorka obezbeđuje mnoštvo informacija pri čemu se preseci mogu postaviti u bilo kojoj ravni a podaci se mogu reprezentovati kao 2D slike ili 3D modeli. Unutrašnja i spoljašnja anatomija se mogu demonstrirati istovremeno ili zasebno, a modeli se mogu analizirati kvantitativno i kvalitativno.(190)

Micro-CT sistemi omogućavaju jednostavnu 3D procenu kvaliteta instrumentacije kanala korena što su mnogi istraživači iskoristili tokom poslednje decenije za poređenje performansi različitih sistema za mašinsku instrumentaciju kanala. (118, 121, 125, 201) Skeniranjem kanala pre i posle instrumentacije mogu se meriti različiti parametri kao što su površina i zapremina kanalnog prostora, količina uklonjenog dentina, diameter kanala, povijenost, transportacija kanala, odnosno odstupanja od inicijalne morfologije kanala... Ozgur Uyanik i sar su 2006.godine u svom radu poredili efikasnost RaCe,

Protaper i Hero Shaper sistema i došli do zaključka da Protaper uklanja statistički značajno više dentina prilikom instrumentacije. (118) **Peru i sar 2006.god** utvrdili da su i neiskusni praktičari u mogućnosti da pomoću rotirajućih sistema Protaper i GT za značajno kraće vreme preparišu povijene kanale sa boljim očuvanjem zubnih struktura i nižim rizikom od proceduralnih grešaka u odnosu na ručnu tehniku preparacije dvostrukog konusa (125). **Versiani i sar 2008.godine** su upoređivali efikasnost instrumentacije zakrivljenih bukomezijalnih kanala donjih prvih molara pomoću Protaper, System GT i Profile rotirajućih sistema i došli do zaključka da su sva tri jednako efikasna u smislu utrošenog vremena i procenta proceduralnih grešaka (bez obzira na dizajn sečiva). (201)

Potvrđeno je da je micro-CT izuzetno korisna i jednostavna metoda za procenu efikasnosti dezopturacije tokom ponovljenog tretmana kanala korena različitim endodontskim sistemima, instrumentima, odnosno rastvaračima (63, 92, 132, 169, 183)

Madarati i sar su 2009.god ispitivali promene strukture čvrstih zubnih tkiva kanala korena nakon ultrazvučnog uklanjanja zalomljenih instrumenata iz kanala korena. Merenjem zapremine kanala i mase korena pre i posle ultrazvučne intervencije u cilju uklanjanja zalomljenog instrumenta iz apeksne, srednje i krunične trećine, došli su do zaključka da se najveće promene u volumenu kanala korena javljaju nakon uklanjanja frakturiranog instrumenta iz apeksne trećine korena (M7).

Solomonov i sar su 2012.god procenjivali efikasnost SAF (Self Adjusting File) kao završnog instrumenta za kompletno uklanjanje materijala za definitivnu obturaciju iz kanala korena koristeći visoku rezoluciju koju micro-CT omogućava. Njihovi rezultati pokazuju da upotrebom ProTaper sistema zaostaje 5,39% ukupne zapremine kanalnog punjenja. Ukoliko se kanalno punjenje uklanja ProFile sistemom u kombinaciji sa SAF-om, količina zaostalog punjenja iznosi svega 0,41% od ukupne zapremine kanalnog punjenja što predstavlja značajnu razliku (183).

Rechenberg i Paque su 2013.god pomoću mikro-CT-a ispitivali uticaj oblika poprečnog preseka kanala na ispunjenost kanala nakon obturacije kao i količinu zaostalog materijala na zidovima kanala korena nakon dezopturacije. Došli su do zaključka da oblik kanala na poprečnom preseku jako utiče i na kvalitet obturacije i dezopturacije a da se značajno bolji rezultati mogu postići kod okruglih u odnosu na ovalne kanale. (132)

Simsek i sar su 2014.god koristili mikrokomputerizovanu tomografiju kakao bi poredili efikasnost D-RaCe i Self-adjusting (SAF) turpija za uklanjanje materijala za obturaciju kanala u zakrivljenim mezijalnim korenovima donjih molara. Došli su do zaključka da u svim slučajevima dolazi do zaostajanja određene količine materijala za punjenje ali da se efikasnost poboljšava kada se nakon upotrebe D-RaCe turpija koristi SAF. (169)

Mikrokomputerizovana tomografija je u ovom istraživanju korišćena za analizu kvaliteta obturacije ekstrahovanih zuba iz svakodnevne stomatološke prakse. Razlozi su najčešće bili neuspeh endodontskog lečenja sa nemogućnošću retreatmana, konzervativnog ili hirurškog. Bilo je i pacijenata koji nisu bili motivisani da na taj način sačuvaju svoje zube, iako im je predočeno da pre ekstrakcije postoji mogućnost ponovnog endodontskog tretmana ili pak apeksno-hirurške intervencije. Najčešći razlog za odustajanje pacijenata bio je ekonomski moment jer su takvi zubi često morali biti proteski rehabilitovani nakon retreatmana što bi zahtevalo dodatno finansijsko opterećenje.

Sa druge strane, poslednjih godina je trend svuda u svetu, pa i kod nas, da svaki zub treba zadržati u usnoj duplji, tako da se sve veći broj terapeuta i pacijenata kod endodontski neuspešno lečenih zuba radije odlučuje za retreatman a ne ekstrakciju. To je jedan od razloga što je ova studija obuhvatila samo najteže slučajeve, dok su slučajevi sa zaboravljenim kanalima, frakturiranim instrumentima u kanalu korena, velikim periapikalnim lezijama uglavnom sanirani konzervativnim ili hirurškim retreatmanom.

Kada je u pitanju kvalitet obturacija koje su analizirane mikro-CT-om u ovom istraživanju, potvrđeno je da su bile nezadovoljavajućeg kvaliteta. Međutim, treba uzeti u obzir da su inicijalni endodontski tretmani u većini slučajeva sprovedeni pre više od 5 godina, vrlo često i deceniju ranije. To govori u prilog konstataciji da se endodontska terapija može smatrati uspešnom ukoliko je zub u funkciji i bez kliničkih simptoma.

U grupi nehomogenih punjenja nalazili su se zubi sa obturacijama koje su na retroalveolarnim radiografijama delovale korektno. Apikalna ekstenzija punjenja je uglavnom bila <2mm od radiografskog apeksa, a nehomogenost se na 2D radiografiji mogla uočiti u 3 slučaja. Izuzetak je bio jedan slučaj, kao najdrastičniji primer neadekvatnog endodontskog tretmana kod koga je zub definitivno restauriran a da

predhodno nije trajno obturisan. Umesto gutaperke i silera, u kanalu je uočena samo pasta na bazi jodophorma.

Hronične periapikalne lezije su detektovane u 80% nehomogenih punjenja što govori u prilog krucijalne važnosti neporoznog kanalnog punjenja u sve tri dimenzije. *E.faecalis* je identifikovan u svim kanalima nakon dezopturacije, a *P. micros* u 80% uzoraka. To navodi na zaključak da ova dva mikroorganizma imaju veliku ulogu u razvoju i/ili održavanju periapikalnih lezija nakon endodontskog tretmana. Kanal koji je hermetički „zapečaćen“ i apikalno i koronarno je ideal kome teže svi endodontisti. Međutim, mnogi autori su pomoću mikro-CT-a dokazali da ga je nemoguće dostići, tj, da još uvek ne postoji materijal ni tehnika obturacije kojom se može dobiti kanalno punjenje bez poroznosti.(47, 63, 212)

Hammad i sar su 2009.god poredili zapreminski udeo zjapova i praznih prostora u kanalima korena obturiranih gutaperkom u poređenju sa različitim materijalima (EndoRez, RealSeal i GuttaFlow). Došli su do zaključka da nijedan material nije neporozan a da je najmanji procenat praznih prostora uočen kada osnovu punjenja čini gutaperka. (63)

Zogheib i sar su 2013.god merili zapreminski procenat praznina i zarobljenog vazduha u apikalnoj trećini kanala korena obturiranih Termafil tehnikom (gutaperka i Topseal) i RealSeal tehnikom obturacije (Resilion i RealSeal 1). Nakon skeniranja i merenja zapremine praznina i zjapova u obturiranim kanalima u odnosu na njihovu ukupnu zapreminu, došli su do zaključaka da nijedna tehnika obturacije ne omogućava apsolutno hermetičko zaptivanje endodontskog prostora, a da razlika u procentu praznih prostora između novih adhezivnih endodontskih materijala I zlatnog standarda gutaperke, nije statistički značajna.(212)

Gandolfi, Dummer i sar su 2013.god pokazali da je micro-CT moćan neinvazivni metod za 3D analizu i vizuelizaciju poroznosti mikrostruktura dentalnih materijala na njihovom spoju sa dentinom. Oni su upoređivali kvalitet obturacije Termaphil tehnikom sa različitim silerima (hidrofobni siler na bazi epoksi- smole AHPlus i hidrofilni kalcijum silikatni siler MTAFlow) tako što su merili procenat marginalnih zjapova i poroznosti na spoju silera i dentina kanala korena u tri zone korena, (kruničnoj, srednjoj i apeksnoj). Micro-CT je detektovao poroznosti na međuspoju materijala i zidova kanala korena u oba slučaja i to značajno manje u apikalnoj trećini u odnosu na srednju i kruničnu trećinu

kanala korena. Takođe su utvrdili da se poroznost u funkciji vremena smanjuje u prisustvu arteficialnih telesnih tečnosti. (47)

Drugu grupu zuba su činili kanali sa nedovoljno ekstenriranim, tj punjenjem kraćim od <2mm od radiografskog vrha korena. Svi su imali neadekvatne krunične restauracije i hronični periapikalni proces u kosti. U sva tri kanala nakon dezopturacije identifikovan je *E.faecalis* (100%), dok su *P.micros* i *P.intermedia* detektovani u 30% ovih kanala.

Liang, Wesselink i sar su **2011.god** sprovedi radiografsku studiju o preduslovima uspeha poredeći faktore koji se mogu registrovati retroalveolarnom radiografijom i CBCT-em. Na kontrolnom pregledu nakon dve godine od biopulpektomije, retroalveolarnom radiografijom je registrovana pojava periapikalnih lezija u 12,6%, dok je CBCT-jem detektovano duplo više hroničnih periapiklanih promena (25,9%). Zanimljivo je da 80% punjenja koje su radiografski proglašene „kratkim“, na CBCT-ju su bila do apeksnog terminusa. Zaključili su da gustina i apikalna ekstenzija punjenja na retroalveolarnim radiografijama značajno utiču na ishod endodontske terapije. Analizom podataka dobijenih CBCT-em, za uspeh endodontskog tretmana kao presudni faktori su označeni gustina kanalnog punjenja i kvalitet koronarne restauracije (85).

U posebnu grupu zuba svrstani su korenovi čija je definitivna obturacija bila i kratka i nehomogena. Nju su činila dva zuba kod kojih je primarni zahvat sproveden pre više od 5 godina koju su restaurirani adekvatnim kruničnim restauracijama. Interesantno je da su bili bez radiografski vidljivih znakova hroničnog zapaljenja u periapikalnim tkivima. Bakteriološki nalaz je takođe bio negativan.

Uprkos obturacijama nezadovoljavajućeg kvaliteta, endodontska terapija se u ovim slučajevima ne bi mogla smatrati neuspešnom jer je uspešno preveniran razvoj periapikalnih lezija. Micro-CT je pokazao da apikalno od apeksne granice preparacije i obturacije, nije bilo moguće registrovati deo kanala koji je ostao „prazan“. Dakle, kanali su instrumentirani do mesta obstrukcije, odakle su do apeksa korena potpuno obliterisani što ih je učinilo i nepropusnim za bakterije. To objašnjava stanje zdravog paradoncijuma. Negativan bakteriološki nalaz je posledica dobrog kruničnog zaptivanja nepropusnog za mikroorganizme. Mnogi autori se takođe slažu da je dobra krunična restauracija izuzetno važan faktor za uspeh endodontske terapije.(49, 85, 131)

Ray i Trope (131) su pokazali da defektne restauracije i adekvatna kanalna punjenja imaju veći procenat neuspeha u odnosu na zube sa adekvatnim koronarnim restauracijama i neadekvatnim kanalnim punjenjima. Zubi kod kojih su i ispun i obturacija kanala bili adekvatni ukazali su na samo 9% neuspeha za razliku od zuba kod kojih su i punjenje i restauracija bili defektni gde je taj procenat iznosio čak 82%. **Gillen i sar su 2011.god.** sproveli sistematski pregled dostupne literature na temu uticaja kvaliteta koronarne restauracije i kvaliteta kanalnog punjenja korena endodontski lečenih zuba i metaanalizom podataka došli do zaključka da izgledi za uspeh endodontske terapije rastu ukoliko su i endodontski tretman i krunična restauracija sprovedeni adekvatno, a da kvalitet obturacije kanala i krunične restauracije imaju jednak uticaj na izlečenje. (49)

Posebnu grupu zuba predstavljao je koren sa adekvatnim kanalnim punjenjem u smislu dužine i korektne homogenosti na čijem se preliminarnom snimku naslućivalo postojanje akcesornog kanala što je i dokazano 3D rekonstrukcijom. Na retroalveolarnoj radiografiji dobijenoj pre ekstrakcije zuba, uočeno je postojanje hronične periapikalne lezije. PCR-om je u uzorku uzetom nakon dezopturacije kanala, identifikovan *P.micros*.

Komplikovani kanalni sistem je faktor koji utiče na ishod endodontske terapije a na koji se ne može uticati ni na koji način. Sadašnjim tehnikama instrumentacije, dezinfekcije i obturacije nije moguće u potpunosti obesključiti niti endodontski prostor učiniti trodimenzionalno hermetički nepropusnim za bakterije. (28, 136, 139, 153)

Ricucci i Siqueira su **2010.godine** na presecima 493 ekstrahovana zuba histopatološkom i histobakteriološkom analizom utvrdili da kod 75% zuba postoje lateralni kanali i/ili apeksne ramifikacije. Tokom biopulpektomije, tkivo u lateralnim kanalima i apeksnim ramifikacijama se teško uklanja instrumentacijom i često zaostaje blokirano kanalnim punjenjem. U slučaju terapije inficirane pulpe, hemomehaničkom obradom se uklanja nekrotično tkivo samo sa njihovih ulaza, dok preostalo tkivo ostaje inflamirano, ponekad i inficirano i obično udruženo sa periradikularnim oboljenjima. (139)

Endal, Haapasalo i sar su 2011.god uz pomoć micro-CT –a sproveli analizu zone istmusa i anastomoza u kanalnom sistemu mezijalnog korena donjih molara tako što su merili količinu dentinskog debrisa nakon instrumentacije i irigacije, odnosno količinu materijala za definitivnu obturaciju nako punjenja kanala u zoni van glavnih kanala korena.

Našli su da 28% mezijalnih kanala poseduje istmuse i anastomeoze na nekom nivou u apikalnih 5mm, a da 72% njih međusobno komunicara čitavom dužinom, od kruničnog do apeksnog dela. Prosečna površina zone suženja i anastomoza predstavlja 21,4% ukupne površine kanalnog sistema, dok je zapreminski udeo manji i iznosi 9,4% ukupne zapremine endodontskog prostora. Smatra se da je oko 32,5% zapremine istmusne regije ispunjeno čvrstim dentinskim debrisom nakon instrumentacije i irigacije. Prosečan zapreminski udeo kanalnog punjenja u zoni istmusa statistički je značajno niži u odnosu na glavne kanale (57,5% u odnosu na 98,5% u glavnim kanalima). Došli su do zaključa da prilikom mašinske instrumentacije mezijalnih korenova donjih molara dolazi do produkcije značajnih količina dentinskog debrisa koje zaostaju u zoni istmusa uprkos obilnoj irigaciji i da zbog toga može biti sprečen prodor materijala za definitivnu obturaciju. (28)

7 ZAKLJUČAK

1. Na ishod endodontskog lečenja značajno utiču kvalitet (hermetičnost) obturacije kanala korena, prisusutvo i kvalitet koronarne restauracije.
2. Najčešći radiografski nalaz u momentu dijagnostikovanja neuspeha primarnog endodontskog lečenja bio je nedovoljno ekstenzirano kanalno punjenje (kratko), odnosno „zaboravljeni“ kanali.
3. Većina zuba sa zdravim parodontcijumom, u momentu postavljanja dijagnoze neuspeha primarnog endodontskog lečenja bila je adekvatno restaurirana, dok je većina zuba sa obolelim apeksnim parodontcijumom imala neadekvatne krunične restauracije.
4. Kod pacijenata sa simptomima uglavnom su postojale promene u apeksnom parodontcijumu endodontski lečenih zuba.
5. Komplikovana kanalna anatomija se ne može u potpunosti i adekvatno detektovati radiografijom, dok se mikrokomjuterizovanom tomografijom može precizno registrovati prisustvo akcesornih kanala i apeksnih ramifikacija.
6. Prisustvo periapikalnih lezija značajno utiče na mikrobiološki status kanala korena endodontski lečenih zuba.
7. Prisustvo bakterija u kanalima korena endodontski lečenih zuba potvrđeno je u **80%** uzoraka. Najčešće identifikovana bakterija bila je *E.faecalis* (**66,6%**), dok je najređe detektovan mikroorganizam bio *A.actinomycetemcomitans* (**10%**).
8. Korenovi endodontski lečenih zuba u čijim kanalima prisustvo bakterija nije potvrđeno, imali su zdrava parodontalna tkiva u predelu vrha korena.
9. Kod svih uzoraka uzetih iz kanala korena endodontski lečenih zuba sa hroničnim periapikalnim lezijama registrovano je prisustvo bakterija. Najzastupljeniji je bio *E.faecalis* (**94%**) i *P.intermedia* (**82,3%** kanala).
10. Kod svih pacijenata sa izraženim simptomoma (bol, osetljivost na perkusiju), kao i kod polovine uzoraka uzetih iz kanala korena pacijenata sa prisutnim otokom i fistulom registrovani su *E.faecalis* i *P.intermedia*.
11. Prisustvo periapikalnih promena iznad vrha korena zuba pre otpočinjanja retreatmana značajno utiče na ishod ponovljenog endodontskog tretmana.

12. Ponovljena endodontska terapija kod zuba sa zdravim parodontalnim tkivima nakon 24 meseca bila je upešna u **93,3%** slučajeva, dok je kod zuba sa prisutnim hroničnim periapikalnim lezijama uspeh registrovan u **67,6% slučajeva**.
13. Potuno izlečenje (restitutio ad integrum) nakon retreatmana kod postojanja perzistirajućih periapikalnih lezija iznad vrha korena postignuto je u **52,9%** slučajeva.

Retretman je težak i komplikovan endodontski postupak ali sa velikim šansama za uspeh. Osnovni preduslovi za uspešnost endodontskog tretmana u ponovljenom zahvatu vezani su za pravilnu dijagnozu endodontskog neuspeha (Rtg, CBCT), adekvatnu dezopturaciju i preparaciju u ponovnom čišćenju i oblikovanju kanala (stručnost terapeuta, instrumentarijum, materijali), odnosno kvalitetnu trodimenzionalnu hermetičnu opturaciju kanalskog sistema i kvalitetnu, pravovremenu i adhezivnu restauraciju endodontski lečenog zuba u ponovljenom tretmanu.

8 LITERATURA

1. Abramovitz I, Relles-Bonar S, Baransi B, Kfir A. The effectiveness of a self-adjusting file to remove residual gutta-percha after retreatment with rotary files. *Int Endod J* 2012; 45: 386-392.
2. Anderson WAD. *Pathology St.Louise: Mosby* 1996.
3. Araki H, Kuriyama T, Nakagawa K, Karasawa T. The microbial synergy of *Peptostreptococcus micros* and *Prevotella intermedia* in a murine abscess model. *Oral Microbiology Immunology* 2004; 19:177-181.
4. Bakland LK, Andreasen FM, Andreasen JO. Management of traumatized teeth In: Walton RE; Torabinejad M, editors. *Principles and practice of Endodontics 3rd edn* WB Saunders Co., 2002: 445-465.
5. Barbosa CA, Goncalves Rb, Siqueira JF Jr, De Uzeda M. Evaluation of the antimicrobial activity of calcium hydroxide, chlorhexidine and camphorated paramonochlorophenol as intracanal medicament. A clinical and laboratory study. *J Endod* 1997; 23: 297-300.
6. Barthel CR, Zimmer S, Ziliges S, Schiller R, Gobel UB, Roulet JF. In situ antimicrobial effectiveness of chlorhexidine and calcium-hydroxide: gel and paste versus gutta-percha points. *J Endod* 2002; 28: 427-430.
7. Basrani B, Tjaderhane L, Santos JM, Pascone E, Grad H, Lawrence HP, Friedman S. Efficacy of chlorhexidine- and calcium hydroxide-containing medicaments against *Enterococcus faecalis* in vitro. *Oral Surg Oral Med Oral Path Oral Radiol Endod* 2003; 96: 618-624.
8. Bender IB, Seltzer S, Soltanoff W. Endodontic success: A reappraisal of the criteria I and II *Oral Surg Oral Med Oral Path* 1966; 22: 780-802.
9. Bergenholtz G, Lekholm U, Milthon R, Heden G, Odesio B, Engstrom B. Retreatment of endodontic fillings *Scan Dent Res* 1979; 87: 217-224.
10. Bornstein MM, Binqisser AC, Reichart PA, Sendi P, Bosshardt DD, von Arx T. Comparison between radiographic (2-dimensional and 3- dimensional) and histologic findings of periapical lesions treated with apical surgery. *J Endod* 2015; 41: 804-811.

11. Boucher Y, Matossian L, Rilliard F, Macthov P. Radiographic evaluation of the prevalence and technical quality of root canal treatment in a French subpopulation. *Int Endod J* 2002; 35: 229-38.
12. Brown AMS, Theaker JM. Food-induced granuloma- an unusual cause of a submandibular mass with observation on the pathogenesis of hyaline bodies. *Br J Oral Maxillofac Surg* 1987; 25: 433-436.
13. Byström A, Happonen RP, Sjögren U, Sundquist G. Healing of periapical lesions of pulpless teeth after endodontic treatment with controlled asepsis. *Endodontic and Dental Traumatology* 1987; 3:58-63.
14. Cao HHQI, Jiang HH, Zhao JJ, Liu ZZ, Thang ZZ. Detection of *Porphyromonas endodontalis*, *Porphyromonas gingivalis* and *Prevotella intermedia* in primary endodontic infections in a Chinese population. *Int Endod J* 2012; 45: 773-781.
15. Chevigny C, Dao TT, Basrani BR, Marquis V, Farzaneh M, Abitol S, Friedman S. Treatment outcome in endodontics: The Toronto study- phases 3 and 4: Orthograde retreatment *J Endod* 2008; 34: 131-137.
16. Chu FC, Tsang CS, Chow TW, Samaranayake LP. Identification of cultivable microorganism from primary endodontic infections with exposed and unexposed pulp space. *J Endod* 2005; 31: 424-429.
17. Cohen S, Burns R. *Pathways of the pulp* 7th edition. Mosby. St Louis, Missouri, 1998.
18. Costerton N, Veeh R, Shirliff M, Pasmore M, Post C. The application of biofilm science to the study and control of chronic bacterial infections. *Journal of Clinical Investigations* 2003; 112: 1466-1477.
19. Daokar S, Kalekar A. Endodontic failures- a review *IOSR Journal of Dental and Medical Sciences* 2013; 4: 5-10.
20. Davis MS, Joseph SW, Bucher JF. Periapical and intracanal healing following incomplete root canal fillings in dogs. *Oral Surg Oral Med Oral Pathol* 1971; 31: 662-675.
21. De Rossi A, Silva LA, Leonardo MR, Rocha LB, Rossi MA. Effect of rotary or manual instrumentation, with or without a calciumhydroxide/ 1% chlorhexidine intracanal dressing, on the healing of experimentally induced chronic

- periapical lesions. *Oral surg Oral Med Oral Pathol Oral radiol Endod* 2005; 99: 628-636.
22. Delgado RJR, Gasparato TH, Sipert CR, Pinheiro CR, Morales IG, Garcia RB, Bramante CM, Campanelli AP, Bernardinelli N. Antimicrobial effect of calcium hydroxide and chlorhexidine on *Enterococcus faecalis*. *J Endod* 2010; 36: 1389-1393.
 23. Dhillon JS, Bhagat A, Chhabra G. Efficacy of two rotary instruments for gutta-percha removal during root canal retreatment. *Bangladesh Journal of Dental Research and Education* 2014; 4: 56-60.
 24. Duarte MAH, So MVR, Cimadon VB, Zucatto C, Vier- Pelisser FV, Kuga MC. Effectiveness of rotary or manual techniques for removing of 6-years-old filling material. *Braz Dent J* 2010; 21: 2-8.
 25. Dugas NN, Lawrance HP, Teplitsky PE, Pharoah MJ, Friedman S. Periapical health and treatment quality assesement of root-filled teeth in two Canadian populations. *Int Endod J* 2003; 36: 181-192.
 26. Dunlap CL, Barker BF. Giant-cell hyalinangiopathy. *Oral Surg Oral Med Oral Pathol* 1997; 44: 587-591.
 27. Durack C, Patel S. Cone beam computed tomography in endodontics. *Braz Dent j* 2012; 23: 179-191.
 28. Endal U, Shen Y, Knut A, Gao Y, Haapasalo M. A high resolution computed tomographic study of changes in root canal isthmus area by instrumentation and root filling. *J Endod* 2011; 37: 223-227.
 29. Ercan E, Dalli M, Dulgergil CT. In vitro assesement of the effectiveness of chlorhexidine gel and csclium hydroxide paste with chlorhexidine against *Enterococcus faecalis* and *Candida albicans*. *Oral surg Oral Med Oral Pathol Oral radiol Endod* 2006; 102: 27-31.
 30. Eriksen HM, Kirkevang L, Petersson K. Endodontic epidemiology and treatment outcome: general considerations. *Endod Topics* 2002; 2:1-9.
 31. Estrela C, Bueno MR, Azavedo BC, Azavedo JR, Pecora JD. A new periapical index based on Cone Beam Computed Tomography. *J Endod* 2008; 34: 1325-1331.

32. European Society of Endodontology developed by: Patel S, Durack C, Abella F, Roig M, Shemesh H, Lambrechts P, Lemberg K. European Society of Endodontology statement: The use of CBCT in Endodontics *Int Endod J* 2014; 47: 502-504.
33. Evans M, Davies JK, Sundquist G, Figdor D. Mechanisms involved in the resistance of *Enterococcus faecalis* to calcium hydroxide. *Int Endod J* 2002; 35: 221/228.
34. Fabricius L, Dahlén G, Holm SC, Möller Å Jr. Influence of combination of oral bacteria on periapical tissues on monkeys. *Scand J Dent Res* 1982; 90: 200-206.
35. Fabricius L, [Dahlén G](#), [Sundqvist G](#), [Happonen RP](#), Möller Å Jr. Influence of residual bacteria on periapical tissue healing after chemomechanical treatment and root filling of experimentally infected monkey teeth. [Eur J Oral Sci](#). 2006; 114: 278-85.
36. Farzaneh M, Abitol S, Friedman S. Treatment Outcome in Endodontics: The Toronto Study. Phases I and II: Orthograde Retreatment. *J Endod* 2004; 30:627-633.
37. Farzaneh M, Abitol S, Lawrance HP, Friedman S. Treatment Outcome in Endodontics: The Toronto Study. Phases II: initial treatment. *J Endod* 2004; 30: 302-309.
38. Figdor D, Davies JK, Sundquist G. Starvation survival, growth and recovery of *E. faecalis* in human serum. *Oral Microbiol Immunol* 2003; 18: 234-239.
39. Figdor D, Sjögren U, Sorlin S, Sundquist G, Nair PNA. Pathogenicity of *Actinomyces israelii* and *Arachnid propionica*: experimental infection in guinea pigs and phagocytosis and intracellular killing by human polymorphonuclear leukocytes in vitro. *Oral Microbiol Immunol* 1992; 7: 129-136.
40. Figdor D, Sundquist G. A big role for the very small- understanding the endodontic microbial flora. *Austral Dent J Endodontic supplement* 2007; 52: 38-51.
41. Ford TR, Torabinejad M, McKendry DJ, Hong CU, Kariyawasam SP. Use of mineraltrioxide aggregate for repair of furcal perforations. *Oral surg Oral Med Oral Pathol Oral radiol Endod* 1995; 102: 27-31.

42. Fouad AF, Zerella J, Barry J, Spangberg LS. Molecular detection of *Enterococcus* species in root canals of therapy-resistant endodontic infections. *Oral Surg Oral Med Oral Pathol Oral Radiol Endod.* 2005; 99: 254.
43. Friedman S, Abitol S, Lawrance HP. Treatment Outcome in Endodontics: The Toronto Study. Phases I: initial treatment. *J Endod* 2003; 29: 787-793.
44. Friedman S, Mor Ch. The success of endodontic therapy- healing and functionality. *CDA J* 2004; 32: 493-503.
45. Friedman S. Consideration and concepts of case selection in the management of post-treatment endodontic disease (treatment failure). *Endod Top* 2002; 1: 54-78.
46. Fristad I, Molven O, Halse A. Nonsurgically retreatment root filled teeth- radiographic findings after 20-27 years. *Int Endod J* 2004; 37: 12-18.
47. Gandolfi MG, Parrilli AP, Fini M, Prati C, Dummer PMH. 3D micro-CT analysis of the interface voids associated with termaphil root fillings used with AHPlus or flowable MTA sealer. *Int Endod J* 2013; 46: 253-263.
48. Gargiulo A. Endodontic-periodontic interrelationships- diagnosis and treatment. *Dental Clinic North America* 1984; 28: 767-781.
49. Gillen BM, Looney SW; Gu LS, Loushine BA, Weller RN, Loushine RJ, Pashley DH, Tay FR. Impact of the quality of coronal restoration versus the quality of root canal fillings on success of root canal treatment: a systematic review and meta-analysis. *J Endod* 2011; 37: 895-902.
50. Giulliana G, Ammatuna P. Pizzo G, Capone F, Dangelo M. Occurance of invading bacteria in radicular dentin of periodontally diseased teeth: Microbiological findings. *J Clin Periodontol* 1997; 24: 478-485.
51. Gomes BP, Jacinto RC, Pinheiro ET, Sousa ELR, Zaia AA, Ferraz CC, de Souza-Filho FJ. *Porphyromonas gingivalis*, *Porphyromonas endodontalis*, *Prevotella intermedia* and *Prevotella nigrescens* in endodontic lesions detected by culture and by PCR. *Oral Micromiol Immunol* 2005; 20: 211-215.
52. Gomes BP, Pinheiro ET, Gade-Neto CR, Sousa EL, Ferraz CC, Zaia AA, Teixeira FB, de Souza-Filho FJ. Microbiological examination of infected dental root canals. *Oral Micromiol Immunol* 2004; 19: 71-76.

53. Gomes BP, Pinheiro ET, Jacinto RC, Zaia AA, Ferraz CC, de Souza-Filho FJ. Microbial analysis of canals of root filled teeth with periapical lesions using polymerase chain reaction J Endod 2008; 34: 537-540.
54. Gomes BP, Pinheiro ET, Vianna ME, Sena NT, Zaia AA, Ferraz CC, de Souza-Filho FJ. In vitro evaluation of the antimicrobial activity of calcium hydroxide combined with chlorhexidine gel used as intracanal medicament. Oral Surg Oral Med Oral Pathol Oral Radiol Endod. 2006; 102: 544-550.
55. Gomes BP, Souza SF, Ferraz CC, Teixeira FB, Zaia AA, Valdrighi L, Souza-Filho FJ. Effectiveness of 2% chlorhexidine gel and calcium hydroxide against *Enterococcus faecalis* in bovine root dentine in vitro Int Endod J 2003; 36: 267-275.
56. Gorni FGM, Gagliani MM. The outcome of endodontic retreatment: a two-year follow-up. J Endod 2004; 30: 1-4.
57. Grossman LI. Endodontic failures. Dental Clinic North America 1972; 16: 79.
58. Gutmann JL, Dumsha TC, Lovdahl PE, Hovand EJ. Problem solving in endodontics. 3rd edition, Mosby, St Louis, Missouri 1997, Ch I.
59. Haapasalo HK, Siren EK, Waltimo TM, Ørstavik D, Haapasalo MP. Inactivation of local root canal medicaments by dentine: an in vitro study. Int Endod J 2000; 33: 126-131.
60. Haapasalo M, Udnæs T, Endal U. Persistent, recurrent, and acquired infection of the root canal system post-treatment. Endod Top 2003; 6: 25-56.
61. Haapasalo MP, Endal U, Zandi H, Coil JM. Eradication of endodontic infection by instrumentation and irrigation solutions. Endod Topics 2005; 10: 77-102.
62. Halse A, Molven O. A strategy for the diagnosis of periapical pathosis. J Endod 1986.; 12: 534-538.
63. Hammad M, Qualtrough A, Silikas N. Evaluation of root canal obturation: a three-dimensional in vitro study. J Endod 2009; 35: 541-544.
64. Hammad M, Qualtrough A, Silikas N. Threedimensional evaluation of effectiveness of hand and rotary instrumentation for retreatment of canals filled with different materials. J endod 2008; 34: 1370-1373.

65. Hancock H, Sigurdsson A, Trope M, Moiseiwitsch J. Bacteria isolated after unsuccessful endodontic treatment in a North American population. *Oral Surg Oral Med Oral Pathol* 2001; 91: 579-586.
66. Harrington GW. The perio-endo questions: differential diagnosis. *Dent Clin N Amer* 1979; 23: 673-690.
67. Harrison JD, Martin IC. Oral vegetable granuloma: ultrastructural and histological study. *J Oral Pathol* 1986; 23: 346-350.
68. Heid CA, Stevens J, Lival KJ, Williams PM. Real-time quantitative PCR. *Genome Res* 1996; 6: 986-994.
69. Heithersay GS. Clinical, radiologic, and histopathologic features of invasive cervical resorption. *Quintessence Int* 1999; 30: 27-37.
70. Heling I, Gorfil C, Slutzky H, Kopolovic K, Zalkid M, Slutzky-Goldberg I. Endodontic failure caused by inadequate restorative procedures: Review and treatment recommendations. *J Prosthet Dent* 2002; 87: 674-678.
71. Hoen MM, Pink FE. Contemporary Endodontic retreatments: an analysis based on clinical treatment findings *J Endod* 2002; 28: 834-836.
72. Hsu Jt, Chen Y-J, Huang H-L, Wang S-P, Cheng FC, Wu J, Tsai MT. A comparison of micro-CT and dental Ct in assessing cortical bone morphology and trabecular bone microarchitecture. *PLOS ONE* 2014; e 107545.
73. Hülsman M, Schäfer E. „Good clinical practice“: Die Wurzelkanalbehandlung. Stellungnahme des endodontiebeirats der DGZ, Gemeinsame Stellungnahme der DGZ und der DGZMK, Stand 23.7.2007, *DtsCh Zahnärztl Z* 60:8.
74. Huuononen S, Ørstavik D. Radiographic follow-up of periapical status after endodontic treatment of teeth with and without apical periodontitis. *Clinical Oral Investigations* 2013; 17: 2099-2104.
75. Ingle JJ. Endodontic success and failure in endodontics (3rd edition) Philadelphia 1985: p: 26-53.
J Endod 2010; 36: 400-413.
76. Jayasenthil A, Sathish ES, Prakash P. Evaluation of manual and two-rotary NiTi retreatment systems in removing gutta-percha obturated with two root canal sealers. *ISRN Dent* 2012:208-241.

77. JOE Editorial Board. Relationship between systemic diseases and endodontics: an online study guide J Endod 2008; 34: 195-200.
78. Kamburis JJ, Barker TH, Barfield RD, Eleazer PD. Removal of organic debris from bovine dentin shavings. J Endod 2003; 29: 559-561.
79. Kaufman B, Spangberg L, Barry J, Fouad AF. Enterococcus spp in endodontically treated teeth with or without periradicular lesions. J Endod 2005; 31: 851-856.
80. Keleş A, Arslan H, Kamalak A, Akçay M, Sousa-Neto MD, Versiani MA. Removal of filling materials from oval-shaped canals using laser irradiation: a micro-computed tomographic study. J Endod. 2015; 41: 219-224.
81. Koppang HS, Koppang R, Stølen SØ. Identification of common foreign material in postendodontic granulomas and cysts. J Dent Assoc S Africa 1992; 47:210-216.
82. Kuhn JL, Goldstein SA, Feldkamp LA, Goulet RW, Jesion G. Evaluation of microcomputed tomography system to study trabecular bone structure. J Orthop Res: 1990; 8: 833-842.
83. Kvist T, Reit C. The perceived benefit of endodontic retreatment. Int Endod J 2002; 35: 359-365.
84. Laux M, Abbot P, Pajarola G, Nair PNR. Apical inflammatory root resorption: a correlative radiographic and histological assessment Int Endod J 2000; 33: 483-93.
85. Liang Y-H, Li G, Wesselink PR, Wu M-R. Endodontic outcome predictors identified with periapical radiographs and cone-beam computed tomography scans. J Endod 2011; 37: 326-331.
86. Lin LM, Pascon EA, Skribner J, GäuglerP, Langeland K. Clinical, radiographic and histologic study of endodontic treatment failures. Oral Surg Oral Med Oral Pathol 1991; 71: 603-611.
87. Lin LM, Rosenberg PA, Lin J. Do procedural errors cause endodontic treatment failure? JADA 2005; 136: 187-193.
88. Loftus JJ, Keating AP, McCartan BE. Periapical status and quality of endodontic treatment in an adult Irish population. Int Endod J 2005; 38: 81-86.
89. Lopes HP, Siqueira JFJr. Endodontia: Biologia e tecnica Rio de Janeiro: Medsi; 1999.

90. Love RM. Enterococcus faecalis- a mechanism for its role in endodontic failure Int Endod J 2001; 34: 399-405.
91. Ma JZ, Al-Ashaw AJ, Shen Y, Gao Y, Yang Y, Zhang CF, Haapasalo M. Efficacy of Pro Taper Universal Rotary Retreatment System for gutta-percha removal from oval root canals: a micro-computed tomography study. J Endod 2012; 38: 1516-1520.
92. Madarati AA, Qualtrough AJE, Watts DC. A microcomputed tomography scanning study of root canal space: changes after the ultrasonic removal of fractured files. J Endod 2009; 35: 125-128.
93. McGhee JR, Michalek SM, Cassel GH. Dental microbiology. 1982. Pfyladelphia: Harper& Row.
94. Mijušković D, Živković S, Jokić N. Ponovni tretman endodontskih neuspelanih indikacije i protokol rada. Stom Glas S 1999; 46: 107-115.
95. Mijušković D. Endo- parodontalne lezije. Stom Glas S 1998; 45: 71-82.
96. Mohammadi Z, Abbot PV. The properties and applications of chlorhexidine in endodontics. Int Endod J 2009; 42: 288-302.
97. Molander A, Reit C, Dahlen G, Kvist T. Microbiological status of root-filled teeth with apical periodontitis. Int Endod J 1998; 31: 1-7.
98. Molven O, Halse A, Fristad I, MacDonald-Jankowski D. Periapical changes following root-canal treatment observed 20-27 years posoperativly. Int Endod J 2002; 35: 784-790.
99. Nair PNR, Henry S, Cano V, Vera J. Microbial status of apical root canal system of human mandibular first molars with primary apical periodontitis after „one-visit“ endodontic treatment. Oral Surg Oral Med Oral Pathol Oral Radiol Endod 2005; 99: 231-252.
100. Nair PNR, Pajarola G, Schröder HE. Types and incidence of human periapical lesions obtained with extracted teeth. Oral Surg Oral Med Oral Pathol 1996; 81: 93-102.
101. Nair PNR, Schröder HE. Periapical actinomycosis. J Endod 1984; 10: 567-570.

102. Nair PNR, Sjögren U, Figdor D, Sundquist G. Persistent periapical radiolucency of root-filled human teeth, failed endodontic treatments and periapical scars. *Oral Surg Oral Med Oral Pathol* 1998; 87: 617-627.
103. Nair PNR, Sjögren U, Krey G, Sundquist G. Therapy-resistant foreign-body giant-cell granuloma at the periapex of a root-filled human teeth. *J Endod* 1990; 16: 589-595.
104. Nair PNR, Sjögren U, Schumacher E, Sundquist G. Radicular cysts affecting a root-filled tooth: a long-term post-treatment follow-up. *Int Endod J* 1993; 26: 225-233.
105. Nair PNR, Sjögren U, Sundquist G. Cholesterol crystals as an etiological factor in non-resolving chronic inflammation: an experimental study in guinea pigs. *Eur J Oral Sci* 1998; 106: 644-650.
106. Nair PNR. New perspectives on radicular cysts: do they heal?. *Int Endod J* 1998; 31: 155-160.
107. Nair PNR. Non-microbial etiology: foreign body reaction maintaining post-treatment apical periodontitis. *Endod Top* 2003; 6: 114-134.
108. Nair PNR. Non-microbial etiology: periapical cysts sustain post-treatment apical periodontitis. *Endod Top* 2003; 6: 96-113.
109. Nair PNR. On the causes of persistent apical periodontitis: a review. *Int Endod J* 2006; 39: 249-281.
110. Nešković J, Živković S. Mogućnost endodontskog lečenja endo'parodontalnih lezija. *Srp Arh Celok Lek* 2009; 137:351-356.
111. Ng Y-L, Mann V, Gulabivala K. A prospective study of the factors affecting outcomes of nonsurgical root canal treatment: part 1: periapical health. *Int Endod J* 2011; 44: 583-609.
112. Ng Y-L, Mann V, Rahbaran S, Lewsey J, Gulabivala. Outcome of primary root canal treatment: systematic review of the literature part 2: influence of clinical factors. *Int Endod J* 2008; 41: 6-31.
113. Ng Y-L, Spratt D, Sriskantharajah S, Gulabivala K. Evaluation of protocols for field decontamination before bacterial sampling of root canals for contemporary microbiological techniques. *J Endod* 2003; 29: 317-332.

114. Noiri Y, Ehara A, Kawahara T, Takemura N, Ebisu S. Participation of bacterial biofilms in refractory and chronic periapical periodontitis. *Int Endod J* 2002; 28: 679-683.
115. Oliviera JCM, Siqueira JF Jr, Alves GB, Hirata RJF, Andrade AFB. Detection of *Porphyromonas endodontalis* in infected root canals by 16S rRNA gene-directed polymerase chain reaction. *J Endod* 2000; 26: 729-732.
116. Opačić V. Epidemiološko-klinička ispitivanja radiksnih resorpcija. *Mag. Rad* 2003.
117. Ørstavik D, Kerekes K, Eriksen HM. The periapical index: A scoring system for radiographic assessment of apical periodontitis. *Dent Traum* 1986; 2: 20-34.
118. Ozgur Uyanik M, Cehreli ZC, Ozgen Mocan B, Tasman Dagli F. Comparative evaluation of three nickel-titanium instrumentation systems in human teeth using computed tomography. *J Endod* 2006; 32: 668-671.
119. Padmaja K, Shah A, Malpani S, Kakkar M, Thankar R. Retreatment in endodontics: a review! *J Adv Med Dent Scie Res* 2015; 3: 205-208.
120. Paik S, Sechrist C, Torabinejad M. Levels of evidence for the outcome of endodontic retreatment. *J Endod* 2004; 30: 745-750.
121. Paque F, Barbarow F, Peters OA. Root canal preparation with Endo-Eze AET: changes in root canal shape assessed by micro-computed tomography. *Int Endod J* 2005; 38: 456-464.
122. Parirokh M, Torabinejad M. Mineral trioxide aggregate: a comprehensive literature review- part III: clinical applications drawback and mechanism of action.
123. Patel S, Dawood A, Whaites E, Pitt Ford T. New dimensions in endodontic imaging: part 1. Conventional and alternative radiographic systems. *Int Endod J* 2009; 42: 447-462.
124. Pecora CN, Baskaradoss JK, Al-Sharif A, Al-Rejaie M, Mokhlis H, Al-Fouzan K, Pecora GE. Histological evaluation of the root apices of failed endodontic cases. *Saudi Endod J* 2015; 5: 120-124.
125. Peru M, Peru C, Mannocci F, Sherriff M, Buchanan LS, Pitt Ford TR. Hand and nickel-titanium root-canal instrumentation performed by dental students: a micro-computed tomographic study. *Eur J Dent Educ* 2005; 10: 52-59.

126. Pinheiro ET, Gomes BPFA, Ferraz CCR, Sousa ELR, Teixeira PB, Souza – Filho FJ. Microorganisms from canals of root filled teeth with periapical lesions. *Int Endod J* 2003; 36: 1-11.
127. Pinheiro ET, Gomes BPFA, Ferraz CCR, Teixeira PB, Zaia AA, Souza – Filho FJ. Evaluation of root canal microorganisms isolated from teeth with endodontic failure and their antimicrobial susceptibility. *Oral Microb Immunol* 2003; 18: 100-103.
128. Podbielski A, Spahr A, Haller B. Additive antimicrobial activity of calcium hydroxide and chlorhexidine on common endodontic bacterial pathogens. *J Endod* 2003; 29: 340-345.
129. Portenier I, Waltimo TMT, Haapasalo M. Enterococcus faecalis- the root canal survivor and „star“ in post-treatment disease. *Endod Top* 2003; 6: 135-159.
130. Quality Assurance Guidelines. American association of endodontics, Chicago. 1994.
131. Ray HA, Trope M. Periapical status of endodontically treated teeth in relation to the technical quality of the root filling and the coronal restoration. *Int Endod J* 1995; 28: 12-18.
132. Rechenberg DK, Paque F. Impact of cross-sectional root canal shape on filled canal volume and remaining root filling material after retreatment. *Int Endod J* 2013; 46: 547-555.
133. Rehman K, Saunders WP, Foye RAolla G, Loe H, Schiott CR. The affinity of chlorhexidine for hydroxiapatite and salivary mucins. *J Periodontal Res* 1970; 5: 90-95.
134. Reit C. Decision strategies in endodontics : on the design of recall program. *Endod Dent Traumatol* 1987; 3: 233-239.
135. Ricucci D, Lin LM, Spänberg LS. Wound healing of apical tissues after root canal therapy: a long-term clinical, radiographic and histopathologic observation study. *Oral Surg Oral Med Oral Pathol Oral Radiol Endod* 2009; 108: 609-621.
136. Ricucci D, Siqueira JFJr, Bate Al, Pitt ford TR. Histologic investigation of root canal-treated teeth with apical periodontitis: a retrospective study fro twenty-four patients. *J Endod* 2009; 35:493-502 .

137. Ricucci D, Siqueira JFJr. Apical actinomycosis as a continuum of intraradicular and extraradicular infection: Case report and critical review on its involvement with treatment failure. *J Endod* 2008; 34:1124-1129 .
138. Ricucci D, Siqueira JFJr. Biofilms and apical periodontitis: study of prevalence and association with clinical and histopathologic findings. *J Endod* 2010; 36: 1277-1288.
139. Ricucci D, Siqueira JFJr. Fate of the tissue in lateral canals and apical ramification in response to pathologic conditions and treatment procedures. *J Endod* 2010; 36:1-15 .
140. Riggio MP, Lennon A, Smith A. Detection of *Peptostreptococcus* micro DNA in clinical samples by PCR. *J Med Microbiol* 2001; 50: 249-254. Evaluation of residual material in canals filled with Activ GP or guttaFlow following removal with Ni-Ti instruments. *Int Endod J* 2010; 43: 200-209.
141. Rocas IN, Jung II-Y, Lee C-Y, Siqueira JFJr. Polymerase chain reaction identification of microorganisms in previously root-filled teeth in South Korean population. *J Endod* 2004; 30:504-508.
142. Rocas IN, Siqueira JFJr, Aboim MCR, Rosado AS. Denaturing gradient gel electrophoresis analysis of bacterial communities associated with failed endodontic treatment. *Oral Surg Oral Med Oral Pathol Oral Radiol Endod* 2004; 98: 741-749.
143. Rocas IN, Siqueira JFJr, Santos KRN. Association of *Enterococcus faecalis* with different focus of periradicular diseases. *J Endod* 2004; 30:315-320 .
144. Rocas IN, Siqueira JFJr. Identification of bacteria enduring endodontic treatment procedures by a combined reverse transcriptase- polymerase chain reaction and reverse-capture checkboard approach. *J Endod* 2010; 36:45-52 .
145. Rodig T, Hausdorfer T, Konietzschke F, Dullin C, Hahn W, Hulsman M. Efficacy of D-RaCe and Pro-Taper Universal Retreatment Ni-Ti instruments and hand files in removing gutta-percha from curved root canals- a micro-computed tomography study. *Int Endod J* 2012; 45: 580-589.
146. Rodig T, Kupis J, Konietzschke F, Dullin C, Drebenstedt S, Hulsman M. Comparison of hand and rotary instrumentation for removing gutta-percha from

- previously treated curved root canals: a microcomputed tomography study. *Int Endod J* 2014; 47: 173-182.
147. Rodig T, Reicherts P, Konietschke F, Dullin C, Hah N, Hulsman M. Efficacy of reciprocating and rotary Ni-Ti instruments for retreatment of curved root canals assessed by micro-CT. *Int Endod J* 2014; 47: 942-948.
148. Roggendorf MJ, Legner M, Ebert J, Fillery E, Frankberger R, Friedman S. Micro-CT evaluation of residual material in canals filled with ActivGP or guttaFlow following removal with Ni-Ti instruments. *Int Endod J* 2010; 43: 200-209.
149. Rolla G, Loe H, Schiott CR. The affinity of chlorhexidine for hydroxyapatite and salivary mucins. *J Periodontal Res* 1970; 5: 90-95.
150. Rosental S, Spänberg L, Safani KE. Chlorhexidine substantivity in root canal dentine. *Oral Surg Oral Med Oral Pathol Oral Radiol Endod* 2004; 98: 488-492.
151. Rötstein J, Simon JHS. Diagnosis, prognosis and decision –making in the treatment of combined periodontal-endodontic lesions. *Periodontol 2000* 2004; 34: 165-203.
152. Ruan Y, Shen L, Zou Y, Qi Z, Yin J, Jiang J, Guo L, He L, Chen Z, Tang Z, Qin S. comparative genome analysis of *Prevotella intermedia* strain isolated from infected root canal reveals features related to pathogenicity and adsorption. *BMS Genomics* 2015; 16: 122-127.
153. Ruddle CJ. Nonsurgical endodontic retreatment in Cohen S, Burns RC, editors: *Pathways of the pulp*, 875-929, 8th ed; Mosby, St Louis 2002.
154. Ruddle CJ. Nonsurgical retreatment *J Endod* 2004; 30: 827-845.
155. Saglam BC, Kocak MM, Turker SA, Kocak S. Efficacy of different solvents in removing gutta-percha from curved root canals: a micro-computed tomography study. *Aust Endod J* 2014; 40: 76-80.
156. Sakamoto M, Siqueira JF Jr, Roca IN, Benno Y. Bacterial reduction and persistence after endodontic treatment procedures. *Oral Microbiol Immunol* 2007; 22: 19-23.
157. Sakamoto M, Siqueira JF Jr, Roca IN, Benno Y. Molecular analysis of the root canal microbiota associated with endodontic treatment failures *Oral Microbiol Immunol* 2008; 275-281.

158. Salehrabi R, Rotstein I. Endodontic treatment outcomes in a large patient population in the USA: an epidemiological study. *J Endod* 2004; 30: 846-850.
159. Salehrabi R, Rotstein I. Epidemiologic evaluation of the outcome of ortograde endodontic retreatment. *J Endod* 2010; 36: 790-792.
160. Saraf PA, Kamat S, Puranik RS, Puranik S, saraf SP, Singh BP. Comparative evaluation of immunohistochemistry, histopathology and covencional radiography in differentiating periapical lesions. *J Conserv Dent* 2014; 17: 164-168.
161. Saunders WP, Saunders EM. Coronal leakage as a cause of failure in root canal therapy: a review. *Endod Dent Traumatol* 1994; 10: 105-108.
162. Schafer E, Bossman K. Antimicrobial efficacy of chlorhexidine and two calcium hydroxide formulations against *Enterococcus faecalis*. *J Endod* 2005; 31: 53-56.
163. Schirrmeister JF, Liebenow A-L, Breun G, Wittmer A, Hellwing E, Al-Ahmad A. detection and eradiction of microorganisms in root-filled teeth associated with periradicular lesions: an in vivo study. *J Endod* 2007; 33: 546-540.
164. Sedgley C, Nagel A, dahlen G, Reit C, Molander A. Real-time quantitative polymerase chain reaction and culture analysis of *Enterococcus faecalis* in root canals. *J Endod* 2006; 32: 173-177.
165. Seltzer S. Root canal failure in endodontology 2nd edition, 1988: p: 439-470.
166. Simon JHS, Chimenti Z, Mintz G. clinical significance of the pulse granuloma. *J Endod* 1982; 8:116-119.
167. Simon JHS, Glick DH, Frank AL. The relationship of endodontic-periodontic lesions. *J Periodntol* 1972; 43:202-208.
168. Simon JHS. Incidence of periapical cysts in relation to the root canal. *J Endod* 1980; 6:845-848.
169. Simsek N, Ahmetoglu F, Keles A, Bulut ET, Er K. 3D analysis od D-RaCe and self-adjusting file in removing filling materials from curved root canals instrumented and filled with different techniques. *Scientific World J* 2014; 836513.
170. Sinha N, Patil S, Dodwad PK, Patil AC, Singh B. Evaluation of antimicrobial efficacy of calcium hydroxide paste, chlorhexidine gel and a

- combination of both as intracanal medicament: an in vivo comparative study. *J Conserv Dent* 2013; 16: 65-70.
171. Siqueira JF. Aethiology of root canal treatment failure: why well-treated teeth can fail. *Int Endod J* 2001; 34: 1-10.
172. Siqueira JFJr, Lopes HP. Mechanisms of antimicrobial activity of calcium-hydroxide: a critical review. *Int Endod J* 1999; 32: 361-369.
173. Siqueira JFJr, Rocas IN, Alves FR, Campos LC. Periradicular status related to the quality of coronal restorations and root canal fillings in a Brazilian population. *Oral Surg Oral Med Oral Pathol Oral Radiol Endod* 2005; 100: 369-374.
174. Siqueira JFJr, Rocas IN, Favieri A, Lima KC. Chemomechanical reduction of bacterial population in the root canal after instrumentation and irrigation with 1%, 2,5%, 5,25% sodium hypochlorite. *J Endod* 2000; 26:331-334.
175. Siqueira JFJr, Rocas IN, Paiva SS, Magalhaes KM, Guimaraes- Pinto T. Cultivable bacteria in infected root canals as identified by 16SrRNA gene sequencing. *Oral Microbiol Immunol* 2007; 22: 266-271.
176. Siqueira JFJr, Rocas IN. Polymerase chain reaction-based analysis of microorganisms associated with failed endodontic treatment. *Oral Surg Oral Med Oral Pathol Oral Radiol Endod* 2004; 97: 85-94.
177. Siqueira JFJr. Periapical actinomycosis and infection with *Propionibacterium propionicum* *Endod Top* 2003; 6: 78-95.
178. Siren EK, Haapasalo M, Waltimo TM, Orstavik D. In vitro antibacterial effect of calcium hydroxide combined with chlorhexidine or iodine potassium iodide on *Enterococcus faecalis*. *Eur J Oral Sci* 2004; 12:326-331.
179. Sjögren U, Figdor D, Persson S, Sundquist G. Influence of infection at the time of root filling on the outcome of endodontic treatment of teeth with apical periodontitis. *Int Endod J* 1997; 30: 297-306. Erratum in *Int Endod J* 1998; 31: 131-148.
180. Sjögren U, Figdor D, Spångberg L, Sundquist G. The antimicrobial effect of calcium hydroxide as a short-term intracanal dressing. *Int Endod J* 1991; 24: 119-125.

181. Sjögren U, Hagglund B, Sundquist G, Wing K. Factors affecting the long-term results of endodontic treatment. *J Endod* 1990; 16: 498-504.
182. Sjögren U, Sundquist G, Nair PNR. Tissue reaction to gutta-percha of various sizes when implanted subcutaneously in guinea pigs. *Europ J Oral Sci* 1995; 103: 313-321.
183. Solomonov M, Paque F, Kaya S, Adzguzel O, Kfir A, Yigit-Ozer S. Self-adjusting files in retreatment: a high-resolution micro-computed tomography study. *J Endod* 2012; 38: 1283-1287.
184. Spångberg LSW, Haapasalo M. Rationale and efficacy of root canal medications and root filling materials with the emphasis on treatment outcome. *Endod Topics* 2002; 2: 35-58.
185. Stuart CH, Schwartz Sa, Beeson TJ, Owatz CB. *Enterococcus faecalis*: its role in root canal treatment failure and current concepts in retreatment. *J Endod* 2006; 32: 93-98.
186. Sundquist G, Figdor D, Persson S, Sjögren U. Microbiologic analysis of teeth with failed endodontic treatment and the outcome of conservative retreatment. *Oral Surg Oral Med Oral Pathol* 1998; 85: 86-93.
187. Sundquist G, Figdor D. Life as endodontic pathogene. Ecological differences between the untreated and root filled canals. *Endod Topics* 2003; 6: 3-28.
188. Sundquist G. Associations between microbial species in dental root canal infections. *Oral Microbiol Immunol* 1992; 7: 257-262.
189. Svensater G, Bergenholtz G. Biofilms in endodontic infections. *Endod Topics* 2004; 9: 27-36.
190. Swain MV, Xue J. State of art of micro-CT applications in dental research. *Int J Oral Sci* 2009; 1: 177-188.
191. Tamse A. Vertical root fractures in endodontically treated teeth: diagnostic signs and clinical manegament. *Endod Top* 2006; 13: 84-94.
192. Tasdemir T, Yildirim T, Celik D. Comparative study of removal of current endodontic fillings. *J Endod* 2008; 34: 326-329.

193. Torabinejad M, Corr R, Handysides R, Shabahang S. Outcomes of nonsurgical retreatment and endodontic surgery: a systematic review. *J Endod* 2009; 35: 930-937.
194. Torabinejad M, Khademi AA, Babagoli J, Cho Y, Johnson WB, Bozhilov K, Kim J, Shabahang S. A new solution for the removal of smear layer. *J Endod* 2003; 29: 570-575.
195. Torabinejad M, Lemon RL. Procedural accidents. *Principles and Practice of Endodontics* 1996; 306-323.
196. Torabinejad M, Trope M. Endodontic and periodontal relationships. *Principles and Practice of Endodontics* 1996: 442-456.
197. Tronstad L. Root resorption- etiology, terminology and clinical manifestation *Endod Dent Traumatol* 1998; 4: 241-152.
198. Tronstad. *Clinical Endodontics*
199. Trope M, Noa Chivian. Traumatic injuries. *Pathways of the Pulp* 1998; 572-582.
200. Vera J, Siqueira JF Jr, Ricucci D, Loghin S, Fernandez N, Flores B, Cruz AG. One-versus two-visit endodontic treatment of teeth with apical periodontitis: a histobacteriologic study. *J Endod* 2012; 38: 1040-1052.
201. Versiani MA, Pascon EA, Alves de Sousa CJ, Borges NAG, Sousa-Neto MD. Influence of shaft design on the shaping ability of 3 nickel-titanium rotary systems by means of spiral computerized tomography. *Oral Surg Oral Med Oral Pathol Oral Radiol Endod* 2008; 105: 807-814.
202. Waltimo T, trope M, Haapasalo M, Orstavik D. Clinical efficacy of treatment procedures in endodontic infection control and one year follow-up of periapical healing. *J Endod* 2005; 31: 863-866.
203. Wien FS. Endodontic-periodontal problems. *Endodontic Therapy* 5th ed. 1982; 640-673.
204. Wilcox LR, Diaz-Arnold A. Coronal microleakage of permanent lingual access restoration in endodontically treated anterior teeth *J Endod* 1989; 15: 584-587.

205. Williams JM, Trope M, Caplan DJ, Shugars DC. Detection and quantification of *Enterococcus faecalis* by Real-time PCR (qPCR), reverse transcription-PCR (RT-PCR), and Cultivation during endodontic treatment. *J Endod* 2006; 32: 715-721.
206. Wu MK, Dummer PM, Wesselink PR. Consequences of and strategies to deal with residual post-treatment root canal infections. *Int Endod j* 2006; 39: 343-356.
207. Wu M-K, Shemesh H, Wesselink PR. Limitations of previously published systematic reviews evaluating the outcome of endodontic treatment *Int Endod J* 2009; 1-11.
208. Yoldas O, Topuz A, Isci AS, Oztunc H. Postoperative pain after endodontic retreatment: single- versus two-visit treatment. *Oral Surg Oral Med Oral Pathol Oral Radiol Endod* 2004; 98: 483-487.
209. Zamany A, Safarvi K, Spanberg LS. The effect of chlorhexidine as an endodontic disinfectant. *Oral Surg Oral Med Oral Pathol Oral Radiol Endod* 2003; 96: 578-581.
210. Zarella JA, Fouad AF, Spanberg LSW. Effectiveness of a calcium hydroxide and chlorhexidine digluconate mixture as disinfectant during retreatment of failed endodontic cases. *Oral Surg Oral Med Oral Pathol Oral Radiol Endod* 2005; 100: 756-761.
211. Živković S. Rendgenografska procena uspeha ponovnog tretmana endodontski lečenih zuba. *Stom Glas S* 2000; 17: 103-106.
212. Zogheib C, Naaman A, Sigurdsson A, Medioni E, Bourbouze G, Arab-Chirani R. Comparative micro-computed tomographic evaluation of two carrier-based obturation systems *Clin Oral Invest* 2013;17: 1879-1883.
213. Zoletti GO, Carmo FL, Pereira EM, Rosado AS, Siqueira JFJr, Santos KR. Comparation of endodontic bacterial community structures in root-canal-treated teeth with or without apical periodontitis *J Med Microbiol* 2010; 59: 1360-1364.
214. Zoletti GO, Siqueira JFJr, Santos KR. Identification of *Enterococcus faecalis* in root-filled teeth with or without periradicular lesions by culture-dependant and independent approaches. *J Endod* 2006; 32: 722-726.

9 BIOGRAFIJA

Dr Jelena Nešković rođena je 23.11.1974.godine u Lazarevcu. Osnovnu skolu i Prirodno-matematičku gimnaziju u Lazarevcu završila je sa odličnim uspehom kao dobitnik dve Vukove diplome. Stomatološki fakultet Univerziteta u Beogradu upisala je školske 1993/1994. godine. Diplomirala je 1999.godine sa prosečnom ocenom 8,65. Nakon obavljenog pripravničkog staža na Stomatološkom fakultetu, 2001.godine je položila stručni ispit za doktora stomatologije.

Specijalistički ispit iz specijalističke oblasti Bolesti zuba i endodoncije odbranila je 2006. godine. Magistarsku tezu pod nazivom „Klinička i mikrobiološka ispitivanja endoparodontalnih lezija“ odbranila je na Stomatološkom fakultetu Univerziteta u Beogradu 2008. godine.

Na Klinici za bolesti zuba radi od juna 2000.godine gde aktivno učestvuje u naučno-istraživačkom radu iz oblasti endodontske patologije i biokompatibilnosti dentalnih materijala. Do sada je prezentovala 2 naučna rada na evropskim skupovima stomatologa i 1 na svetskom kongresu endodontista. Autor je dva rada objavljena u časopisima sa SCI liste, od koga je jedan iz oblasti vezane za temu doktorske disertacije. Publikovala je 4 naučna rada u časopisu od nacionalnog značaja. Održala je 3 predavanja po pozivu od kojih su 2 u okviru kontinuirane edukacije.

Прилог 1.

Изјава о ауторству

Потписани-а Јелена Нешковић

број индекса

Изјављујем

да је докторска дисертација под насловом

Клиничка и микробиолошка анализа неуспеха ендодонтског лечења

- резултат сопственог истраживачког рада,
- да предложена дисертација у целини ни у деловима није била предложена за добијање било које дипломе према студијским програмима других високошколских установа,
- да су резултати коректно наведени и
- да нисам кршио/ла ауторска права и користио интелектуалну својину других лица.

Потпис докторанда

У Београду, 25. 04. 2016.

Прилог 2.

Изјава о истоветности штампане и електронске верзије докторског рада

Име и презиме аутора Јелена Нешковић

Број индекса

Студијски програм

Наслов рада Клиничка и микробиолошка анализа неуспеха ендодонтског
лечења

Ментор Проф. др Славољуб Живковић

Потписани/а Јелена Нешковић

Изјављујем да је штампана верзија мог докторског рада истоветна електронској
верзији коју сам предао/ла за објављивање на порталу **Дигиталног
репозиторијума Универзитета у Београду.**

Дозвољавам да се објаве моји лични подаци везани за добијање академског
звања доктора наука, као што су име и презиме, година и место рођења и датум
одбране рада.

Ови лични подаци могу се објавити на мрежним страницама дигиталне
библиотеке, у електронском каталогу и у публикацијама Универзитета у Београду.

Потпис докторанда

У Београду, 25.04.2016.

Прилог 3.

Изјава о коришћењу

Овлашћујем Универзитетску библиотеку „Светозар Марковић“ да у Дигитални репозиторијум Универзитета у Београду унесе моју докторску дисертацију под насловом:

Клиничка и микробиолошка анализа неуспеха ендодонтског лечења

која је моје ауторско дело.

Дисертацију са свим прилозима предао/ла сам у електронском формату погодном за трајно архивирање.

Моју докторску дисертацију похрањену у Дигитални репозиторијум Универзитета у Београду могу да користе сви који поштују одредбе садржане у одабраном типу лиценце Креативне заједнице (Creative Commons) за коју сам се одлучио/ла.

1. Ауторство
2. Ауторство - некомерцијално
3. Ауторство – некомерцијално – без прераде
4. Ауторство – некомерцијално – делити под истим условима
5. Ауторство – без прераде
6. Ауторство – делити под истим условима

(Молимо да заокружите само једну од шест понуђених лиценци, кратак опис лиценци дат је на полеђини листа).

Потпис докторанда

У Београду, 25.04.2016.

1. Ауторство - Дозвољавање умножавање, дистрибуцију и јавно саопштавање дела, и прераде, ако се наведе име аутора на начин одређен од стране аутора или даваоца лиценце, чак и у комерцијалне сврхе. Ово је најслободнија од свих лиценци.

2. Ауторство – некомерцијално. Дозвољавање умножавање, дистрибуцију и јавно саопштавање дела, и прераде, ако се наведе име аутора на начин одређен од стране аутора или даваоца лиценце. Ова лиценца не дозвољава комерцијалну употребу дела.

3. Ауторство - некомерцијално – без прераде. Дозвољавање умножавање, дистрибуцију и јавно саопштавање дела, без промена, преобликовања или употребе дела у свом делу, ако се наведе име аутора на начин одређен од стране аутора или даваоца лиценце. Ова лиценца не дозвољава комерцијалну употребу дела. У односу на све остале лиценце, овом лиценцом се ограничава највећи обим права коришћења дела.

4. Ауторство - некомерцијално – делити под истим условима. Дозвољавање умножавање, дистрибуцију и јавно саопштавање дела, и прераде, ако се наведе име аутора на начин одређен од стране аутора или даваоца лиценце и ако се прерада дистрибуира под истом или сличном лиценцом. Ова лиценца не дозвољава комерцијалну употребу дела и прерада.

5. Ауторство – без прераде. Дозвољавање умножавање, дистрибуцију и јавно саопштавање дела, без промена, преобликовања или употребе дела у свом делу, ако се наведе име аутора на начин одређен од стране аутора или даваоца лиценце. Ова лиценца дозвољава комерцијалну употребу дела.

6. Ауторство - делити под истим условима. Дозвољавање умножавање, дистрибуцију и јавно саопштавање дела, и прераде, ако се наведе име аутора на начин одређен од стране аутора или даваоца лиценце и ако се прерада дистрибуира под истом или сличном лиценцом. Ова лиценца дозвољава комерцијалну употребу дела и прерада. Слична је софтверским лиценцама, односно лиценцама отвореног кода.