

# Hemijsko-mehaničko uklanjanje karijesa

YU ISSN 0039-1743  
UDK 616.31

## Chemomechanical caries removal

### KRATAK SADRŽAJ

*Cilj ovog rada je bio da se predstavi Carisolv™ sistem za hemijsko-mehaničko uklanjanje karijesa i ukaže na njegove osnovne karakteristike, mehanizam delovanja, odnosno kliničku proceduru i efikasnost ove alternativne metode uklanjanja karijesa. Zahvaljujući tehničko-tehnološkom napretku i usavršavanju stomatoloških materijala, tokom poslednjih decenija nastupili su veliki pomaci u stomatologiji. Ipak, problem rotirajućih instrumenata za uklanjanje karijesa još uvek nije rešen na zadovoljavajući način, tako da veliki broj pacijenata i dalje ima odbojnost prema stomatološkim intervencijama. Hemijsko-mehanička metoda uklanjanja karijesa je pre tri decenije ponuđena kao alternativa konvencionalnoj metodi. Suština ove ideje je bila da se na karijesno tkivo zuba aplikuje rastvor koji će ga razmekšati i omogućiti da se izmenjeno tkivo jednostavno ukloni bez upotrebe mašinskih instrumenata. Prednosti ovakvog terapijskog postupka bile su: selektivno uklanjanje karijesnog tkiva, izostanak bolnih senzacija, smanjena upotreba lokalnih anestetika, odnosno smanjena mogućnost oštećenja pulpe. Cilj ovog rada je bio da se predstavi Carisolv™ sistem za hemijsko-mehaničko uklanjanje karijesa i ukaže na njegove osnovne karakteristike, mehanizam delovanja, odnosno kliničku proceduru i efikasnost ove alternativne metode uklanjanja karijesa.*

**Ključne reči:** karijes, hemijsko-mehaničko uklanjanje

**Tamara Perić, Dejan Marković**

Klinika za dečju i preventivnu stomatologiju, Stomatološki fakultet, Beograd

**INFORMATIVNI RAD (IR)**  
**Stom Glas S, 2003; 50:150-154**

Savremeni koncept minimalno invazivne stomatologije obuhvata sve njene grane, počev od preventivno-profilaktičkih mera pa sve do hirurških metoda. Moderne tendencije podrazumevaju što manju traumatu i maksimalno očuvanje zdravih oralnih tkiva, a tehničko-tehnološki razvoj i usavršavanja stomatoloških materijala značajno su uticali da rad stomatologa svakim danom postaje sve precizniji i efikasniji.

Međutim, problem rotirajućih instrumenata za uklanjanje karijesa (neprijatan zvuk, vibracije borera i grejanje dentina) još uvek nije rešen na zadovoljavajući način. Naime, ovakvo uklanjanje karijesa dovodi do bolnih reakcija i zahteva neophodnu primenu lokalnih anestetika. Ovo je često osnovni razlog što veliki broj pacijenata ima odbojnost prema stomatološkim intervencijama<sup>1</sup>. Osim toga, tokom uklanjanja karijesa mašinskim instrumentima razvijaju se visoke temperature, pritisak i vibracije, što predstavlja potencijalnu opasnost za oštećenja pulpe zuba<sup>2,3</sup>. Naravno, ne treba zanemariti ni činjenicu da mehanička metoda uklanjanja karijesa ima za posledicu i prekomerno uklanjanje zdravog zubnog tkiva<sup>4</sup>.

Mogućnost hemijskog uklanjanja karijesa oduvek je bila privlačna za pacijente, ali i intresantno polje istraživanja za naučnike. U stomatološkoj literaturi su podaci o hemijsko-mehaničkoj metodi uklanjanja karijesa prvi put publikovani

početkom sedamdesetih godina prošlog veka. Suština ove ideje je bila da se na karijesno tkivo zuba aplikuje rastvor koji će ga razmekšati i omogućiti da se izmenjeno tkivo jednostavno ukloni bez upotrebe mašinskih instrumenata. Prednosti ovakvog terapijskog postupka bile su: selektivno uklanjanje karijesnog tkiva, izostanak bolnih senzacija, smanjena upotreba lokalnih anestetika, odnosno smanjena mogućnost oštećenja pulpe<sup>4</sup>.

Prvi komercijalni proizvod za hemijsko-mehaničko uklanjanje karijesa se pojavio 1984. godine u SAD pod nazivom Caridex® (Caridex Caries Removal System, National Patent Dental Products Co., New Brunswick, New Jersey 08901, USA). Međutim, ideja koja je mnogo obećavala ubrzo je zaboravljena, jer je tretman bio neuporedivo duži, potrebna oprema glomazna i nezgrapna, a procedura je zahtevala velike količine rastvora (i do 500 ml). Takođe, ni ručni instrumenti za ovaj postupak nisu bili adekvatni.

Iako prvi pokušaji nisu dali očekivane rezultate, bio-hemijska i tehnološka istraživanja su nastavljena. Tako je nastao Carisolv™ sistem za hemijsko-mehaničko uklanjanje karijesa, koji se i dalje razvija, usavršava, ali i sve masovnije upotrebljava u kliničkoj praksi.

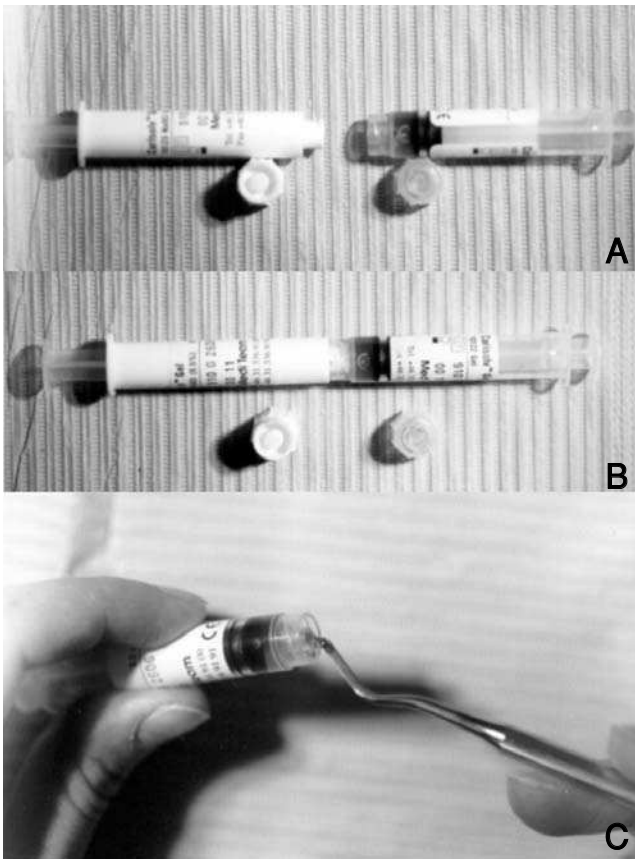
Cilj ovog rada je bio da se predstavi Carisolv™ sistem za hemijsko-mehaničko uklanjanje karijesa i ukaže na nje-

gove osnovne karakteristike, mehanizam delovanja, odnosno kliničku proceduru i efikasnost ove alternativne metode uklanjanja karijesa.

## Sastav sistema za hemijsko-mehaničko uklanjanje karijesa

Carisolv™ sistem se sastoji od dva gela na bazi karboksimetil-celuloze i kompleta specifičnih ručnih instrumenata.

U sastav jedne komponente ulaze 3 prirodne aminokiseline (leucin, lizin, glutaminska kiselina), natrijum hlorid, natrijum hidroksid, eritrozin i destilovana voda. Drugi gel predstavlja 0,5% rastvor natrijum hipohlorita. Sjedinjavanjem dve komponente dobija se izotoničan gel alkalne reakcije (pH=11). Način pripreme Carisolv™ gela prikazan je na slici 1.



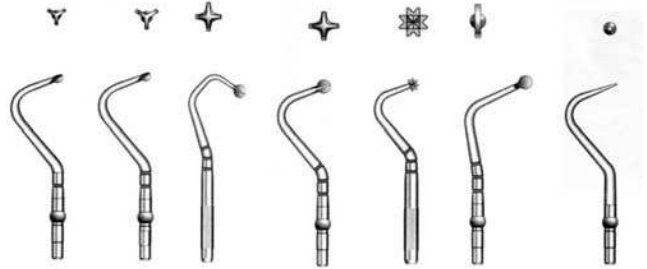
Slika 1. Priprema Carisolv™ gela. A) Dve komponente u zasebnim špricima podjednake zapremine. B) Sjedinjavanje komponenti.

C) Aktivan Carisolv™ gel


Figure 1. Preparing Carisolv™ gel. A) Two gels in different syringes of equal volume. B) Mixing the gel. C) Active Carisolv™ gel

U kompletu se nalazi i osam specifičnih ručnih instrumenata prečnika od 0,3 do 2 mm (slika 2). Dizajnirani su tako da olakšavaju rukovanje gelom, njegovo prenošenje do usne duplje i aplikaciju na karijesnu leziju. Pri njihovoj

upotrebi izostaje efekat sečenja koji postoji kod klasičnih mašinskih instrumenata, tako da se razmekšani karijesni dentin uklanja bez oštećenja zdravog tkiva, a samim tim i bez bolnih senzacija (slika 3). Različiti dizajn i veličina ovih instrumenata omogućavaju adekvatan pristup i obradu svih delova karijesne lezije.



Slika 2. Šematski prikaz Carisolv™ ručnih instrumenata  
Figure 2. Set of Carisolv™ hand instruments



Slika 3. A) Carisolv™ instrumenti uklanjaju karijes ("stružu") pod pravim uglom. B) Uklanjanje karijesa konvencionalnim instrumentima koji seku dentin svojom oštricom (pod uglom)

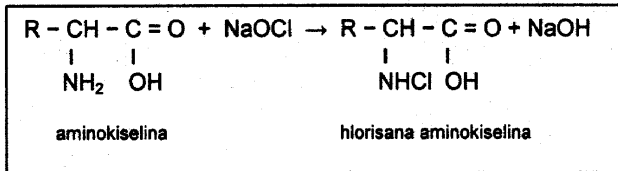
Figure 3. A) Carisolv™ instruments have blunt angles and scrap away the carious dentine. B) Conventional instruments have sharper angles and cut healthy dentine during caries removal

## Mehanizam dejstva Carisolv™ sistema

Efekat Carisolv™ sistema je zasnovan na selektivnom dejstvu na karijesno izmenjen dentin, u kome su kolagena vlakna denaturisana ili potpuno razgrađena. Usled toga dolazi do eksponiranja inače nedostupnih veza unutar i između kolagenih vlakana, tako da molekuli mogu da stupaju u različite reakcije.

Kao što je poznato, natrijum-hipohlorit (NaOCl) je visoko reaktivno jedinjenje koje, zahvaljujući snažnom oksidacionom potencijalu, ima sposobnost da razara kako nekrotično tako i zdravo tkivo. Ako se u baznoj sredini rastvoru NaOCl dodaju aminokiseline, nastaju N-monohlor aminokiseline koje imaju različita naelektrisanja (slika 4). To su aktivne supstance Carisolv™ gela koje izazivaju proteolizu kolagena. Peptidni lanci svih proteina, pa i kolagena, imaju hidrofilni (pozitivno ili negativno naelektrisan) i hidrofobni (nepolaran) kraj. Hlorisane aminokiseline elektrostatički napadaju jedan od njih i prekidaju veze koje održavaju fibrilarnu strukturu, a reaktivna moć se održava čitavom dužinom kolagenog lanca. Ove reakcije dovode do

razaranja strukture kolagenih vlakana, odnosno razmekšavanja karijesnog tkiva, ali na zdravom dentinu ne dovode do promena<sup>5</sup>. Na taj način zdrav i patološki izmenjen dentin postaju jasno razgraničeni.



Slika 4. Nastanak aktivnih supstanci Carisolv™ gela  
Figure 4. Reaction leads to forming the active substance of Carisolv™ gel

Međutim, kako tokom hemijsko-mehaničkog uklanjanja karijesa neizbežno dolazi do kontakta između gela i zdravih zubnih tkiva, značajan problem je bio i uticaj Carisolv™ sistema na zdrav dentin i gleđ. Istraživanja Hannig-a<sup>6</sup> i Dammaschke-a i sar.<sup>7</sup> su pokazala da Carisolv™ gel razmekšava karijesni dentin, ali da ne oštećuje zdrava i čvrsta zubna tkiva. Dammaschke i sar. takođe napominju da gel ne prodire kroz zdrav dentin i da ne postoji opasnost od oštećenja pulpe zuba<sup>7</sup>.

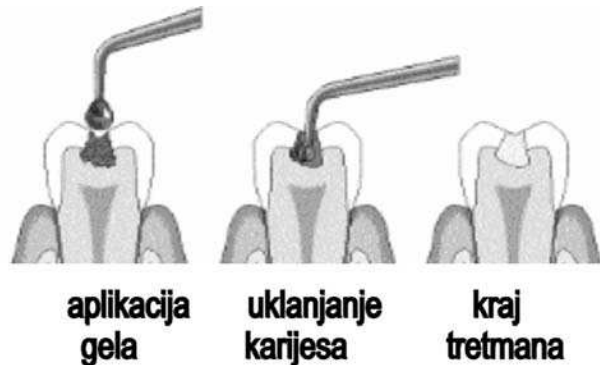
Istraživanja su potvrdila i antimikrobni efekat ovog sistema za uklanjanje karijesnog dentina. Tako su Kneist i sar.<sup>8</sup> ukazali na baktericidni efekat Carisolv™ gela na najzastupljenije bakterijske vrste u kavitetu (*Streptococcus mutans*, *Streptococcus sobrinus*, *Actinomyces naeslundii*, *Lactobacillus casei*). Isti efekat je pokazala i jedna od komponenti ovog sistema (0,5% rastvor natrijum hipohlorit), dok gel koji sadrži aminokiseline nije inhibitorno delovao.

## Klinička procedura

Hemijsko-mehanička metoda se može primenjeniti u terapiji skoro svake karijesne lezije, izolovano ili u kombinaciji sa mašinskim instrumentima. Upotreba mašinskih instrumenata je neophodna da bi se obezbedio pristup leziji (uklanjanje starih ispuna, aproksimalni karijes), za uklanjanje zaostalog karijesnog tkiva (gleđno-dentinska granica) i za definitivno oblikovanje kaviteta.

Budući da efikasnost gela opada nakon 20 do 30 minuta, treba ga pripremiti neposredno pre upotrebe i koristiti samo za pojedinačni tretman. Aplikacija gela na eksponirani karijes traje oko 30 sekundi, a zatim se specifičnim ručnim instrumentima odgovarajuće veličine (bez velikog pritiska, rotacionim i pokretima struganja) uklanja razmekšani sloj sa površine lezije. Tokom delovanja gel dobija zamućen izgled što je znak da je došlo do reakcije između gela i patološki izmenjenog tkiva. Postupak treba ponavljati dok se promeni dentin ne odstrani u celini (slika 5). Na osnovu inspekcije kaviteta, sondiranja i izgleda gela, koji nakon potpunog uklanjanja karijesa ne menja izgled već ostaje bistar, procenjuje se efikasnost uklanjanja karijesnog dentina. Ukoliko

tokom tretmana dođe do eksponiranja pulpe, mora se jasno definisati da li se radi o jatrogenom faktoru ili je pulpna komora već bila trepanirana.



Slika 5. Šematski prikaz uklanjanja karijesa hemijsko-mehaničkom metodom  
Figure 5. Chemical-mechanical caries removal

Nakon završene preparacije, kavitet se restaurira materijalom po izboru. Istraživanja su, takođe, pokazala da hemijsko-mehaničko uklanjanje karijesa ne šteti adheziji savremenih stomatoloških materijala za tvrda zubna tkiva<sup>9</sup>.

U poređenju sa konvencionalnim načinom uklanjanja karijesa hemijsko-mehanička metoda pruža bolju vizuelnu kontrolu, obezbeđuje kontinuiranu dezinfekciju preostalog karijesnog dentina i smanjuje mogućnost kontaminacije pulpe koja se obično dešava prilikom rada sa rotirajućim instrumentima<sup>10,11</sup>.

Dammaschke i sar.<sup>10</sup> su proučavali i uticaj Carisolv™ gela na tkivo pulpe zuba pacova nakon jatrogenog otvaranja komore pulpe. Svetlosnom i elektronskom mikroskopijom je, osim mehaničkog oštećenja tkiva (usled jatrogenog otvaranja komore pulpe), zapažena i pojava koagulacione nekroze ćelija pulpe. Međutim, u kolagenim vlaknima ekstracelularnog tkiva pulpe i čvrstih zubnih tkiva nisu primećene promene, što potvrđuje činjenicu da neoštećena kolagena vlakna ne reaguju sa Carisolv™ gelom. Nekroza je rezultat alkalne hidrolize koja se odigrava pod uticajem radikala  $\text{OCl}^-$  i  $\text{OH}^-$  oslobođenih disocijacijom  $\text{NaOCl}$  u telesnim tečnostima. Dubina penetracije radikala zavisi od puferskog kapaciteta tečnosti pulpe, a prema nalazima ove studije zaustavlja se tokom prvih minuta kontakta između gela za hemijsko mehaničko uklanjanje karijesa i pulpnog tkiva. Zona oštećenja je bila ograničena na okluzalnu trećinu koronarnog dela pulpe, a iznosila je najviše do 150  $\mu\text{m}$ .

Klinička istraživanja su takođe pokazala da nije bilo negativnih efekata na meka tkiva usne duplje bez obzira da li je u toku tretmana korišćen koferdam ili ne<sup>11,12</sup>. Arvidsson i sar.<sup>13</sup> su proučavali reakcije oralne mukoze nakon direktnog kontakta sa Carisolv™ gelom u kliničkim uslovima, odnosno u eksperimentu na životinjama. Kliničko ispitivanje je obavljeno na zdravim ispitanicima u cilju otkrivanja potencijalnog rizika od nastanka inflamatornih reakcija u oralnoj mukozi nakon direktnog kontakta sa Carisolv™ gelom. Iseći filter papira jednakih dimenzija natopljeni Carisolv™ gelom su

tokom 3 minuta bili u kontaktu sa oralnom sluzokožom. Inspekcija mekih tkiva je obavljena odmah, nakon jednog, 24 i 72 sata u cilju otkrivanja zapaljenja. U toku opservacionog perioda edem je primećen kod 3%, a eritem kod 6% ispitanika. Do isteka opservacionog perioda (72 časa) klinički znaci zapaljenja su se povukli. Pri tome su svi pacijenti bili bez subjektivnih simptoma.

Eksperimentalno istraživanje je obavljeno na odraslim laboratorijskim pacovima i dalo je podatke o ćelijskom odgovoru nakon direktnog kontakta oralne mukoze sa Carisolv™ gelom. Isećci filter papira jednakih dimenzija su natapani Carisolv™ gelom, postavljani na oralnu sluzokožu u predelu ugla usne, a nakon 3 minuta uklanjani. Nakon žrtvovanja životinja uzimane su biopsije i to: nakon 3 minuta, jednog sata, 24 i 48 sati. U kontrolnoj grupi su se nalazile životinje koje nisu bile izložene predhodnom tretmanu. Analiza uzoraka tkiva pod svetlosnim mikroskopom nije pokazala kvantitativne i kvalitativne razlike između ćelija eksperimentalnih i kontrolnih grupa<sup>13</sup>.

## Kliničke studije

Brojne kliničke studije proveravale su efikasnost Carisolv™ sistema za hemijsko-mehaničko uklanjanje karijesa i potvrdile mogućnost njegove primene u kliničkoj praksi<sup>14,15,16</sup>.

Ovaj način uklanjanja karijesa redukuje upotrebu lokalnih anestetika tokom procedure, jer izostaje sečenje zdravog dentina, nema vibracija i velikih temperaturnih varijacija (koje se javljaju tokom uklanjanja karijesa mašinskim instrumentima), a dentin je konstantno pokriven izotoničnim gelom koji ima temperaturu tela, pa izostaju osmotski i temperaturni nadražaji na pulpu<sup>14</sup>. Ne treba zanemariti ni psihološki uticaj saznanja da je metoda manje agresivna i da upotreba mašinskih instrumenata i lokalne anestezije nije neophodna.

Miris i ukus preparata su osobine gela koje pojedini pacijenti ističu kao neprijatne. Većina odraslih obično nema primedbe na miris i ukus<sup>15,16,11</sup>, dok istraživanje Maragakis-a i sar.<sup>12</sup> (u kome su učestvovala deca uzrasta od 7 do 9 godina) ukazuje na sasvim drugačije utiske pacijenata: 56,25% pacijenata je izjavilo da je ukus preparata neprijatan, a kod pojedinih je to bio razlog za favorizaciju konvencionalne terapijske procedure. Razlike u rezultatima se mogu objasniti posebno izraženom dečijom izbirljivošću kad je o ukusima reč. Budući da su u pomenutoj studiji svi tretmani obavljeni uz predhodnu izolaciju radnog polja koferdam gumom,

moguće je da su pacijenti osetili specifičan miris gela i opisali ga kao ukus preparata, kao što, na primer, osećaj otcicanja nakon aplikacije lokalne anestezije često opisuju kao bol<sup>12</sup>.

Međutim, svi autori ističu značajno duže trajanje tretmana u poređenju sa konvencionalnim uklanjanjem karijesa mašinskim instrumentima. Ustanovljeno je takođe da uklanjanje karijesa mlečnih zuba kraće traje nego uklanjanje karijesa stalnih zuba<sup>17</sup>. Terapija koronarnog karijesa traje znatno duže od terapije karijesa korena zuba<sup>15</sup>, a svetlije lezije mekše konzistencije se brže uklanjaju nego karijes tamnije boje i čvršće konzistencije<sup>17</sup>. Na trajanje terapijske procedure utiču: sporije uklanjanje karijesa ručnim instrumentima, određeno vreme potrebno za hemijsku reakciju između gela za hemijsko-mehaničko uklanjanje karijesa i patološki izmenjenog dentina, neophodnost ispiranja gela radi inspekcije kaviteta, a zatim njegova ponovna aplikacija<sup>11</sup>.

Značajno je istaći da su ispitanici u većini studija dali povoljnu ocenu o metodi i dali joj prednost nad konvencionalnim tehnikama, a pojava postoperativne osetljivosti nije uočena ni u jednoj do sada sprovedenoj kliničkoj studiji<sup>15,16</sup>.

Fure i sar.<sup>16</sup> su u okvir istraživanja uključili i kliničku kontrolu ispuna nakon godinu dana i njihovu ocenu prema Cvar/Ryge kriterijumima<sup>18</sup>. Svi tretirani zubi su bili vitalni i reagovali su na električne i termičke nadražaje. U obe grupe je podjednak broj kompozitnih ispuna bio izgubljen (po 2 ispuna). Prema ostalim kriterijumima svi ispuni postavljeni nakon hemijsko-mehaničkog uklanjanja karijesa su bili klinički prihvatljivi.

## Zaključak

Zajedno sa ultrazvukom, enzimima i laserima, hemijsko-mehaničko uklanjanje karijesa predstavlja alternativu konvencionalnoj metodi. Nove tehnike nalaze mesto pre svega u domenu minimalno invazivne stomatologije.

Hemijsko-mehaničko uklanjanje karijesa podrazumeva aplikaciju izotoničnog gela na karijesnu leziju, selektivno razmekšavanje patolški izmenjenog dentina i njegovo lako uklanjanje specijalno dizajniranim ručnim instrumentima. U poređenju sa mašinskim rotirajućim instrumentima, primena hemijsko-mehaničke metode je prijatnija za pacijenta, jednostavna za terapeuta, smanjuje mogućnost oštećenja zdrave zubne supstance, sprečava iritaciju pulpe i pojavu bola tokom uklanjanja karijesa.

## Literatura

- Berggren U, Meynert G. Dental fear and avoidance: Causes, symptoms and consequences. *J Am Dent Assoc* 1984; 108: 247-251
- Shovelton S. The maintenance of pulp vitality. *Br Dent J* 1972; 133: 95-101
- Stanley HR, Swedlow H. Biological effects of various cutting methods in cavity preparation: The part pressure plays in pulpal response. *J Am Dent Assoc* 1960; 61: 450-456
- Banerjee A, Kidd EAM, Watson TF. In vitro Evaluation of Five Alternative Methods of Carious Dentine Excavation. *Caries Res* 2000; 34: 144-150
- Strid L, Hedward C. 1989. Patent SE870483
- Hannig M. Effect of Carisolv solution on sound, demineralized and denatured dentin - an ultrastructural investigation. *Clin Oral Investig* 1999; 3:155-159
- Dammaschke T, Stratmann U, Mokrys K, Kaup M, Ott KHR. Reaction of sound and demineralised dentine to Carisolv in vivo and in vitro. *J Dent*. 2002 Jan; 30: 59-65
- Kneist S, Heinrich-Weltzien R: Antibacterial action of Carisolv™. In Albrektsson T, Bratthall D, Glantz PO, Lindhe J: Tissue Preservation in Caries Treatment. *Quintessence*, London 2001, pp 205-220
- Haak R, Wicht MJ, Noack MJ. Does chemomechanical caries removal affect dentine adhesion? *Eur J Oral Sci* 2000; 108: 449-455
- Dammaschke T, Stratmann U, Mokrys K, Kaup M, Ott KHR. Histocytological evaluation of the reaction of rat pulp tissue to Carisolv. *J Dent* 2001; 29: 283-290
- Kakaboura A, Masouras K, Staikou O, Vougiouklakis G. A comparative clinical study on the Carisolv caries removal method. *Quintessence Int* 2003; 34: 269 - 271
- Maragakis GM, Hahn P, Hellwig E. Clinical evaluation of chemomechanical caries removal in primary molars and its acceptance by patients. *Caries Res* 2001; 35: 205-210
- Arvidsson A, Stirling C, Sennerby L, Wennerberg A. Reactions in the oral mucous membrane after exposure to Carisolv - combined results from a clinical screening test in humans and an experimental study in rats. *Gerodontology* 2001; 18: 109-113
- Morrow LA, Hassall DC, Watts DC, Wilson NHF. A chemomechanical method for caries removal. *Dent Update* 2000; 27: 398-401
- Ericson D, Zimmerman M, Raber H, Götrick B, Bornstein R, Thorell J. Clinical evaluation of efficacy and safety of a new method for chemo-mechanical removal of caries: A multi-centre study. *Caries Res* 1999; 33: 171-177
- Fure S, Lingström P, Birkhed D. Evaluation of Carisolv for the chemo-mechanical removal of primary root caries in vivo. *Caries Res* 2000; 34: 275-280
- Patient Follow-up, German Dentists, Final report, October 1998. a2KF1912-0, Internal report by MediTeam, 1998, Compiled according to European Standard EN 540
- Cvar JF, Ryge G: Criteria for the clinical evaluation of dental restorative materials. U.S. Dept. Oh Health, Education and Welfare. San Francisco, Calif. 1971

### CHEMOMECHANICAL CARIES REMOVAL

#### SUMMARY

The purpose of this paper was to introduce Carisolv™ system for chemo-mechanical caries removal and its main characteristics, mechanism of action, clinical procedure and the efficacy of this alternative method. New materials and technical and technological development contributed to more precise and efficient work in dentistry. However, problems of rotary instruments for caries removal have remained. Chemomechanical method for caries removal was introduced thirty years ago as an alternative to the conventional mechanical instruments. The technique involved applying a solution onto the carious tissue, allowing it to soften and to remove it without use of drill. Its advantages were: selective removal of carious tissue, absence of pain, reduced need for local anesthesia and reduced potential negative effects to the dental pulp.

**Key words:** caries, chemomechanical removal

**Tamara Perić, Dejan Marković**

#### Address for correspondence

Dejan Marković  
Faculty of Stomatology, Clinic for Pediatric  
Dentistry  
Dr Subotića 11, 11000 Belgrade  
Serbia