



## Dentoalveolarni terapijski efekti Herbst aparata i aktivatora kod osoba u postpubertetskom uzrastu sa malokluzijom klase II/1

Dentaoalveolar changes in young adult patients with Class II/1 malocclusion treated with the Herbst appliance and an activator

Nenad Nedeljković, Ivana Šćepan, Branislav Glišić, Evgenija Marković

Stomatološki fakultet, Klinika za ortopediju vilica, Beograd, Srbija

### Apstrakt

**Uvod/Cilj.** Funkcionalni aparati uspešno se koriste u terapiji malokluzija klase II/1. Najbolji rezultati postižu se terapijom u periodu pubertetskog skoka rasta, kada su moguća najveća skeletna i dentoalveolarna pomeranja. U poređenju sa terapijom pokretnim funkcionalnim aparatima, kao što je aktivator prema Andresen-u, terapija Herbst-ovim fiksним aparatom (Herbst aparat), uspešna je i nakon pubertetskog skoka rasta, vreme terapije je kraće, a bolesnike ne treba motivisati za saradnju jer je aparat fiksiran na zubima. Cilj istraživanja bio je da se kod bolesnika mlađeg odraslog uzrasta sa malokluzijom klase II odeljenja 1 uporede efekti fiksnog funkcionalnog Herbst aparata i pokretnog aktivatora na dentoalveolarne strukture. **Metode.** Ispitivanje je obuhvatilo 50 bolesnika sa malokluzijom klase II/1, oba pola, uzrasta 14–21 godine. Efekti primenjenih funkcionalnih aparata, aktivatora prema Andresen-u i Herbst aparata, procenjavani su na osnovu parametara merenih na profilnim telerendgenskim snimcima, nagiba gornjih i donjih sekutića, interincizalnog ugla, okluzije po Angle-u, incizalnog stepenika i incizalnog preklapa. Dobijeni rezultati obrađeni su statistički. **Rezultati.** Tokom terapije nastupile su statistički visokoznačajne promene u obe grupe: oralno naginjanje gornjih i vestibularno naginjanje donjih sekutića. Promene su bile izraženije u grupi bolesnika lečenih Herbst aparatom ( $p < 0,001$ ). Nagib gornjih sekutića promenjen je prosečno oko  $9^\circ$ , a donjih oko  $7^\circ$ . Odnos molara i incizalni razmak su u potpunosti korigovani na kraju lečenja u grupi lečenoj Herbst aparatom, dok su isti parametri u grupi sa aktivatorom bili nepotpuno korigovani. Nijedan od primenjenih aparata, na završetku lečenja, nije izazvao promene u vertikalnom preklapu sekutića. **Zaključak.** Poređenje terapijskih efekata Herbst aparata i aktivatora kod bolesnika uzrasta 14–21 godinu pokazalo je da je Herbst aparat efikasniji u korekciji dentoalveolarne malokluzije klase II odeljenja 1 nego aktivator.

### Ključne reči:

ortodontski aparati, funkcionalni; malokluzija, klase II; malokluzija, klase I; mlade osobe; lečenje, ishod.

### Abstract

**Background/Aim.** Functional appliances can be used effectively in the treatment of skeletal Class II/1 malocclusions. The best treatment results are obtained during active period of facial growth when skeletal, as well as dentoalveolar, changes occur. In comparison with removable functional appliances, such as activator, that are effective only during adolescent period of growth, the Herbst fixed appliance is also successful at the end of the growth period. It also offers a shorter treatment time and a patient compliance is not necessary. The aim of this study was to analyze and compare dentoalveolar changes in the group of young adult patients with Class II/1 malocclusion treated with the Herbst appliance and an activator. **Methods.** The sample for this study consisted of 50 patients of both sexes, 14–21 years of age with Class II/1 malocclusion. For estimating the effect of functional appliances used, the following cephalometrics parameters were determined: inclination of the upper and lower incisors, interincisal angle, antero-posterior molars relationships, overjet and overbite. The results obtained were statistically tested. **Results.** The cephalometric findings after the treatment indicated retroinclination of upper incisors (average value of  $9^\circ$ ) and proclination of lower incisors (average value of  $7^\circ$ ), mostly expressed in the patients treated by Herbst appliance ( $p < 0.001$ ). Increased overjet and distocclusion were completely corrected in the group of patients treated with the Herbst appliance, while the correction of malocclusion in the activator group was only partially accomplished. No changes in the overbite were noticed at the end of the treatment in both groups. **Conclusion.** The results of this study revealed that the Herbst appliance is more effective in the treatment of Class II/1 malocclusion in young adults in comparison with the activator.

### Key words:

orthodontic appliances, functional; malocclusion, angle class II; malocclusion, angle class I; young adult; treatment outcome.

## Uvod

Skeletna klasa II predstavlja ortodontsku nepravilnost u antero-posteriornom pravcu, koja se manifestuje neusklađenom razvijenošću gornje i donje vilice. Može biti posledica prerazvijene gornje (prognatizam maksile), nerazvijene donje vilice (retrognatizam mandibule) ili nepravilnosti obe vilice. Retrognatizam mandibule je najčešći uzrok skeletnog oblika klase II. Karakteriše ga, osim nerazvijivosti donje vilice, i dentoalveolarni distalni zagrižaj koji je prisutan usled distalnijeg položaja donjih kutnjaka u odnosu na gornje<sup>1-3</sup>. Zbog smanjenog ramusa i tela donje vilice, vrlo često postoji i rotacija mandibule unazad i nadole (strma mandibularna ravan), praćena povećanim ANB uglom (sagitalni međuvilični ugao), smanjenjem zadnje visine lica (rastojanje od centra konture sele turcike do najisturenije tačke mandibularnog ugla) i povećanim incizalnim stepenikom (horizontalni razmak između sekutića)<sup>1,3</sup>. Povećanje incizalnog stepenika potencira se interponiranjem donje usne koja može dodatno protrudirati gornje i retrudirati donje incizive<sup>2</sup>. U slučajevima dentoalveolarne kompenzacije, kada se skeletna međuvilična nepravilnost ublaži međuviličnim odnosom zuba, moguće je i suprotno, oralno naginjanje (retruzija) gornjih i vestibularno naginjanje (protruzija) donjih sekutića. Kod ove malokluzije karakterističan je mekotkivni profil bolesnika: slabo izražena brada, normalan nazolabijalni ugao i česta protruzija gornjih inciziva koji daju utisak konveksnog lica<sup>4,5</sup>. Donja usna interponirana između gornjih i donjih sekutića može biti posuvraćena, tako da dolazi do izražaja mentolabijalni sulkus. Često je postavljena iza gornjih inciziva, što utiče na izostanak kontakta sa donjom usnom u mirovanju. Oblik maksilarnog luka retko je normalan (oblik slova „U“) i često ima oblik izduženog i suženog luka približavajući se obliku slova „V“<sup>3</sup>. Protruzija gornjih sekutića može biti praćena pojavom razmaka između zuba, njihovom zbijenošću, ili su sekutići pravilno poređani. Mandibularni zubni niz je najčešće kratak u celini - predeo sekutića je spljošten i teskoban. Povremeno se nalazi i protruzija donjih sekutića. U slučaju trajnog potiskivanja jezika unapred dolazi do nedovoljnog nicanja donjih sekutića, te se posledično javlja otvoreni zagrižaj i poremećaj u govoru - interdentalni sigmatizam.

Adaptacija ili, kako se još naziva modifikacija rasta, predstavlja postupak u ortodontskoj funkcionalnoj terapiji kojim se preostali (rezidualni) rast bolesnika koristi da se provocira i usmeri promena u položaju i veličini vilica radi postizanja dobrih skeletnih i dentoalveolarnih odnosa<sup>3</sup>. Ovaj vid terapije najuspešnije se sprovodi u periodu pubertetskog skoka rasta. U tom uzrastu, u terapiji koriste se pokretni funkcionalni aparati (npr. aktivator po Andresen-u). Kod adolescenata koji imaju stalnu denticiju, postadolescenata i mlađih odraslih osoba poslednjih desetak godina sve više se upotrebljavaju fiksni funkcionalni aparati kao što je Herbst aparat, jer u ovim telesnim i dentalnim fazama razvoja pokretni aparati su manje delotvorni i saradnja bolesnika je lošija<sup>6-8</sup>. Bolesnici uzrasta 8–12 godina bolje saraduju sa ortodontom u smislu nošenja pokretnog aparata u toku dana, dok stariji uglavnom nose aparat samo noću i nerado van kuće, što znatno smanjuje efikasnost terapije<sup>9</sup>. Konik i sar.<sup>10</sup> navode da su kod starijih bolesnika sa malokluzijom klase II/1, leče-

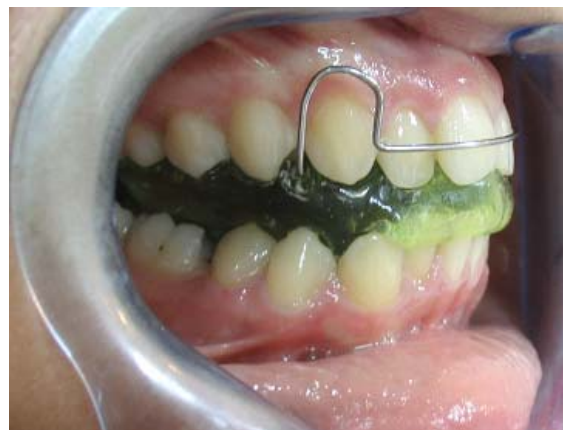nih Herbst aparatom izraženija dentoalveolarana pomeranja (distalno pomeranje gornjih i mezijalno pomeranje donjih molara, kao i retruzija gornjih i protruzija donjih inciziva), nego kod adolescenata. Do sličnih rezultata došli su Voudouris i sar.<sup>11,12</sup> istražujući skeletne i dentoalveolarne promene na majmunima tretiranim Herbst aparatima. McNamara i sar.<sup>13</sup> navode veća pomeranja gornjih molara distalno kod bolesnika lečenih Herbst aparatom poredeći terapijske efekte Herbst aparata i Frankel-ovog pokretnog aparata.

Cilj ovog istraživanja bio je da se kod bolesnika sa malokluzijom klase II odeljenja 1, u postpubertetskom uzrastu utvrde dentoalveolarni efekti Herbst fiksnog funkcionalnog aparata i Andresen-ovog aktivatora, i uporede efekti ove dve vrste funkcionalnih aparata na dentoalveolarne strukture.

## Metode

Ispitivanjem je bilo obuhvaćeno 50 bolesnika Klinike za ortopediju vilica, Stomatološkog fakulteta u Beogradu, sa skeletnim distalnim zagrižajem, oba pola, uzrasta 14–21 godine. Funkcionalnom analizom isključeni su bolesnici kod kojih nepravilan položaj zuba ili oblik zubnog niza donju vilicu prinudno dovode u nešto distalniji položaj. U istraživanje su bili uključeni bolesnici koji su ispunjavali sledeće kriterijume: minimalni ANB ugao od 5,5°, minimalni incizalni stepenik od 6 mm, minimalan uzrast ispitanika 14 godina (uzorak je obuhvatao postpubertetski uzrast i mlade odrasle osobe što je potvrđeno određivanjem skeletne starosti, pa nije vršena distribucija prema polu).

Bolesnici su bili podeljeni na dve grupe: grupa Herbst (25 bolesnika lečenih Herbst aparatom) i grupa aktivator (25 bolesnika lečenih aktivatorom). Grupu Herbst činilo je 11 muških i 14 ženskih bolesnika, starosti 14–21 godine. Grupu aktivator činilo je 13 muških i 12 ženskih bolesnika, starosti 14–17 godina. Za svakog bolesnika načinjeni su studijski modeli, ortopan i profilni telendgenski snimak glave, kao i fotografije pre i posle terapije. U grupu aktivator uvršćeni su bolesnici koji su odbili lečenje pomoću Herbst aparata, kao i alternativnu kamuflažnu terapiju ili korekciju anomalije ortognatom hirurģijom. Ovi bolesnici prihvatili su samo terapiju aktivatorom (slika 1), iako im je prethodno detaljno objašnjeno da su očekivani terapijski efekti slabi zbog njihovog uzrasta.

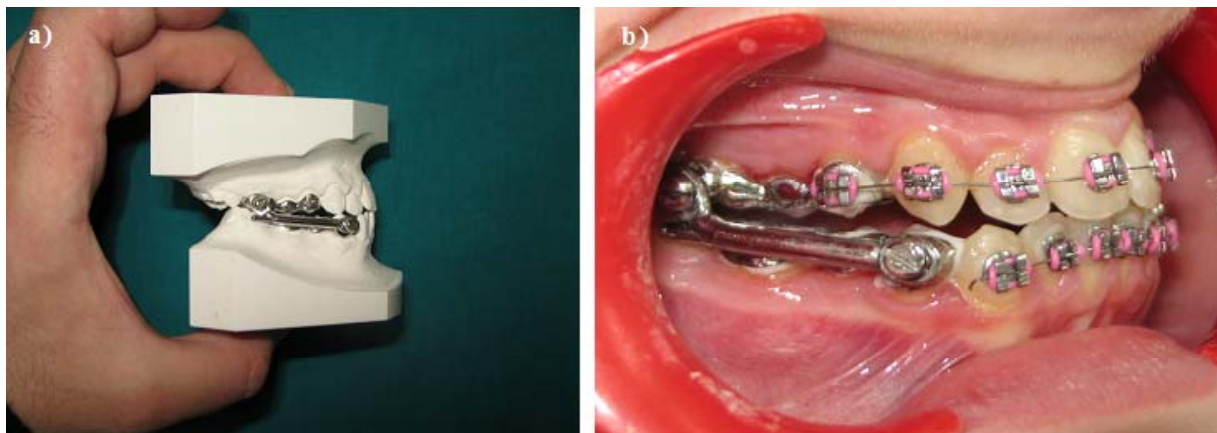


Sl. 1 – Pokretni funkcionalni aparat - aktivator prema Andresen-u

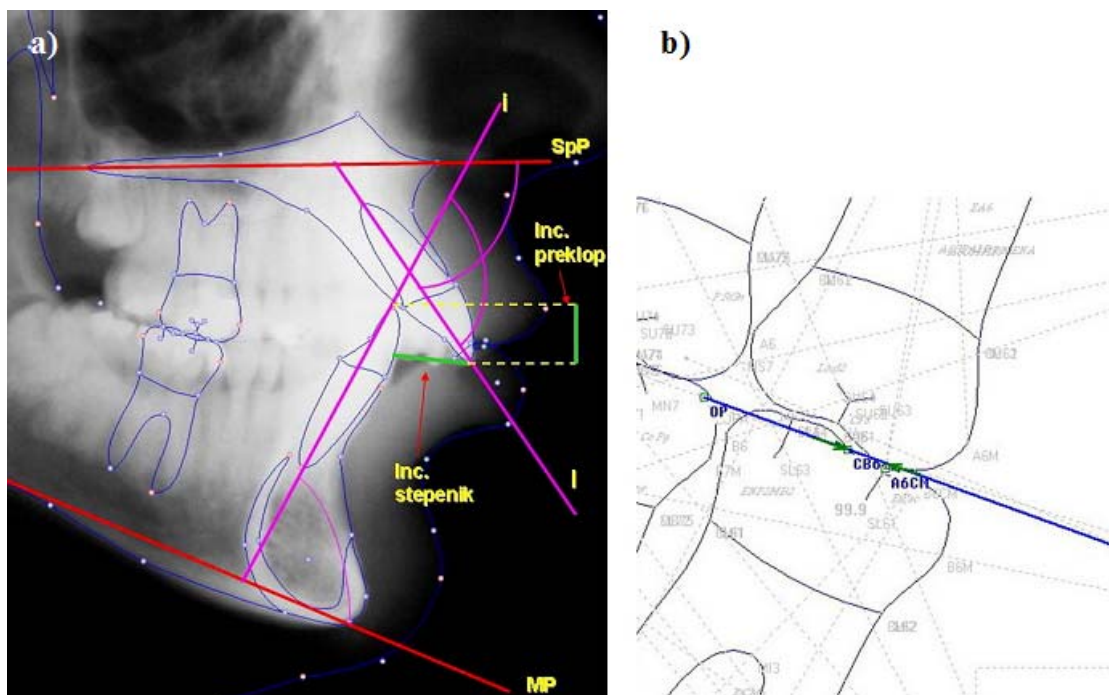
Kod bolesnika lečenih Herbst aparatom, korišćen je standardni Herbst 1 parni teleskop sistem (sastoji se od čelične tube kroz koju prolazi klip i elemenata za fiksiranje na liveni nosač) u kombinaciji sa segmentnim fiksnim aparatom u predelu frontalnih zuba (slika 2). Herbst aparat je uklanjan nakon 6–8 meseci terapije, nakon čega je dodavan fiksni aparat u bočnim regijama na mestima nosača Herbst aparata. Te-

Analiza profilnih telerendgen snimaka (slika 3) vršena je kompjuterskim programom Visiodent Nemotec Dental Studio NX 2005.

Na profilnim telerendgenskim snimcima bolesnika mereni su sledeći parametri (slika 3): I/SpP (ugao inklinacije gornjih sekutića prema maksilarnoj ravni); i/MP (ugao inklinacije donjih sekutića prema mandibularnoj ravni); I/i (inte-



Sl. 2 – Fiksni funkcionalni Herbst aparat: a) pripremljen na studijskom modelu; b) cementiran na zubima bolesnika uz segmentni gornji i donji fiksni aparat



Sl. 3 – Parametri položaja zuba: a)  $\angle$  I/SpP,  $\angle$  i/MP,  $\angle$  I/i, incizalni stepenik i incizalni preklap; b) odnos molara 46–16 (okluzija prema Angle-u)

I/SpP – ugao inklinacije gornjih sekutića prema maksilarnoj ravni; i/MP – ugao inklinacije donjih sekutića prema mandibularnoj ravni; I/i – interincizalni ugao

rapija je prosečno trajala 15,5 meseci u grupi Herbst, a oko 20 meseci u grupi aktivator.

Etički komitet Stomatološkog fakulteta u Beogradu dao je saglasnost za ovo istraživanje 2005. godine.

rincizalni ugao); odnos molara 46–16 (rastojanje između vrha meziobukalne kvržice gornjeg i bukalne brazde donjeg prvog stalnog molara u sagitalnoj ravni na okluzalnoj liniji – određuje okluziju po Angle-u); incizalni stepenik (rastojanje

od incizalne ivice gornjeg sekutića do vestibularne površine donjeg), i incizalni preklap (interincizalno rastojanje u vertikalnom pravcu).

Dobijeni rezultati statistički su obrađeni primenom kompjuterskog programa Excel. Za sve parametre izračunate su prosečne vrednosti ( $\bar{x}$ ) i standardne devijacije (SD). Student-ovim *t*-testom određivano je da li postoje statistički značajne razlike u vrednostima merenih parametara na početku i kraju terapije u obe ispitivane grupe. Značajnost dobijenih promena ( $\Delta$ ) između dve grupe na početku i kraju terapije testirana je primenom Wilcoxon-ovog testa.

## Rezultati

Rezultati statističke analize prikazani su u tabeli 1. Tokom terapije nastupile su statistički visokoznačajne promene u inklinaciji gornjih i donjih sekutića (retroinklinacija gornjih i proklinacija donjih inciziva). U grupi bolesnika lečenih Herbst aparatom, nagib gornjih sekutića promenjen je za prosečno 9°, a donjih sekutića oko 7°. U grupi bolesnika lečenih aktivatorom inklinacija sekutića, takođe, značajno se promenila, ali u manjem iznosu. Wilcoxon-ovom analizom ustanovljeno je da su ove promene statistički izraženije ( $p < 0,001$ ) u grupi bolesnika lečenih Herbst aparatom.

vrste funkcionalnih aparata: jednog fiksiranog za zube (Herbst aparat), i drugog pokretnog (aktivator prema Andresen-u). Smatra se da su fiksni ortodontski aparati generalno efikasniji u terapiji malokluzija<sup>7,8</sup>, jer za njihovo redovno nošenje nije potrebno motivisati bolesnika budući da je aparat fiksiran na zubima i deluje 24 časa, što nije slučaj sa pokretnim aparatima. Bitan faktor za uspeh lečenja malokluzije klase II odeljenja I modifikacijom rasta je i izbor vremena za otpočinjanje terapije<sup>6,9</sup>. Najpovoljniji period za korekciju anomalije je u toku pubertetskog skoka rasta kada se pored dentoalveolarnih očekuju i skeletne promene, dok su u postpubertetskom periodu rezultati lečenja mnogo neizvesniji, naročito kod jače izraženih nepravilnosti (ugao ANB veći od 9°). Zbog toga, kod odraslih osoba, terapija malokluzije klase II/1 često se sprovodi ortodontskom kamuflažom same anomalije, najčešće uz ekstakcije prvih premolara u gornjoj i drugih premolara u donjoj vilici<sup>5</sup>. Na ovaj način, postižu se samo bolji okluzalni odnosi u smislu korekcije incizalnog stepenika, ali bez skeletnih promena. Kod bolesnika sa jako izraženom anomalijom pribegava se ortognatskoj hirurgiji koja jedina obezbeđuje dobar, kako okluzalni, tako i estetski rezultat.

U ovo istraživanje bilo je uključeno 50 bolesnika u mladem odraslom dobu, kod kojih anomalija nije korigovana

**Tabela 1**  
**Usporedna analiza efikasnosti Herbst aparata i aktivatora u lečenju malokluzije klase II/1 kod osoba u postpubertetskom uzrastu**

Parametar	Herbst aparat ( $\bar{x} \pm SD$ )		Aktivator ( $\bar{x} \pm SD$ )	
	Pre terapije	Posle terapije	Pre terapije	Posle terapije
I/SpP (°)	58,50 ± 7,01	67,56 ± 4,94***	60,56 ± 5,12	64,81 ± 4,75***, †
i/MP (°)	95,29 ± 5,30	102,10 ± 7,97***	96,98 ± 5,94	98,35 ± 5,48*, †
I/i (°)	120,37 ± 7,99	123,32 ± 9,84	119,42 ± 8,02	122,29 ± 6,70***
Odnos molara 46-16 (mm)	4,04 ± 1,17	0,67 ± 0,44***	3,82 ± 1,03	2,96 ± 1,05**, †
Inc. stepenik (mm)	11,16 ± 2,47	3,81 ± 0,76***	9,34 ± 2,23	6,76 ± 2,06***, †
Inc. preklap (mm)	3,61 ± 2,60	2,83 ± 0,87	4,00 ± 2,02	4,06 ± 1,75

I/SpP – ugao inklinacije gornjih sekutića prema maksilarnoj ravni; i/MP – ugao inklinacije donjih sekutića prema mandibularnoj ravni; I/i – interincizalni ugao

\*  $p < 0,05$ ; \*\*  $p < 0,01$ ; \*\*\*  $p < 0,001$  u odnosu na vrednosti pre terapije (*t*-test)

†  $p < 0,001$  u odnosu na vrednosti dobijene Herbst aparatom (Wilcoxon-ov test)

Interincizalni ugao statistički se značajno promenio u grupi bolesnika lečenih aktivatorom ( $p < 0,001$ ) na kraju terapije. Međutim, do slične promene ovog parametra došlo je i u grupi Herbst, pa Wilcoxon-ovim testom nije ustanovljeno postojanje statistički značajnih razlika vezanih za dejstvo primenjenog aparata.

Odnos molara i incizalni razmak u potpunosti su korigovani na kraju lečenja u grupi koja je lečena Herbst aparatom. U grupi aktivator, iako statistički značajno različiti u odnosu na početak lečenja, ovi parametri su samo delimično korigovani na kraju lečenja.

Prema dobijenim rezultatima, nijedan od primenjenih aparata nije izazvao promene u vertikalnom preklapu sekutića na završetku lečenja.

## Diskusija

Ovo istraživanje sprovedeno je sa ciljem da se ispita efikasnost dejstva na dentoalveolarne strukture dve različite

u periodu pubertetskog skoka rasta. S obzirom na izraženost anomalije (blago do umereno izražena klasa II/1 – ugao ANB od 5° do 9°) svim bolesnicima je bila predložena terapija Herbst aparatom, ali je polovina odbila ovu vrstu lečenja iz različitih razloga (finansijski, nekomfornost aparata, strah od reakcije okoline i dr). Zbog toga, u ovoj grupi bolesnika pristupilo se terapiji pomoću najčešće korišćenog aktivatora po Andresen-u uz detaljno objašnjenje samog toka i mogućeg slabog terapijskog efekta aparata.

U grupi Herbst ispitivani parametri I/SpP i i/MP pokazali su visoku statističku značajnost ( $p < 0,001$ ), između prosečnih vrednosti rezultata pre i posle terapije. Korekcija protruzije gornjih sekutića od prosečno 9° govori u prilog efikasnosti kombinacije Herbst i fiksno aparata. *Headgear* efekat Herbst aparata na maksilu podrazumeva dentoalveolarni efekat na gornje zube, što se ogleda u distalizaciji gornjih molara i retruziji gornjih sekutića. Sile aktivacije na donju vilicu i uporište koje obuhvata i donje prve molare dovodi do ravnogernog mezijalnog pomeranja krunice i



korena ovih zuba. Rezultat je protruzija donjih frontalnih zuba, što je poželjno kod slučajeva kod kojih su oni bili retrudirani. *Headgear* efekat i velika terapijska retruzivna moć fiksnog aparata, uz dobru kontrolu vertikalnog položaja i torca sekutića, sigurno dovode do zadovoljavajućeg rezultata u inklinaciji gornjih inciziva. Povećanje protruzije donjih sekutića ukazuje na gubitak uporišta u mandibuli, usled mezijalnih sila primenjenih na zube donje vilice. Promena u vrednosti parametra odnos molara 46–16 i incizalni stepenik, pre i posle terapije pokazuju visoku statističku značajnost ( $p < 0,001$ ). Pre terapije, kod bolesnika je ustanovljen dentoalveolarni odnos molara klase II prema Angle-u sa prosečnom vrednošću 4,04 mm. Posle terapije ovaj parametar bio je u granicama normalnih vrednosti (0,67 mm), što odgovara okluziji klase I prema Angle-u. Korekcija odnosa molara nije posledica samo dentoalveolarnog pomeranja, već i skeletnih promena nastalih usled mezijalnog pomeranja donje vilice. Parametar incizalni stepenik pre terapije bio je izrazito povećan u grupi bolesnika lečenih Herbst aparatom (11,16 mm), a posle terapije bio je 3,81 mm, što je vrlo blizu normalne vrednosti (2–3 mm). Korekcija incizalnog stepenika od prosečno 7,35 mm govori u prilog efikasnosti kombinacije Herbst i fiksnog aparata. Parametar incizalni preklap nije pokazao statističku značajnost poređenjem prosečnih vrednosti pre i posle terapije, mada je pokazao tendenciju smanjenja od 3,61 mm do 2,83 mm posle terapije, što predstavlja normalnu vrednost.

U grupi aktivator ispitivani parametri I/SpP, i/MP i I/i pokazali su značajnu promenu poredeći prosečne vrednosti rezultata pre i posle terapije. Iako je smanjenje protruzije gornjih sekutića bilo statistički značajno, retruziona moć labijalnog luka aktivatora nije dala maksimalan rezultat. Naravno, i slab *headger* efekat aktivatora na gornju vilicu doprinosi ovakvom rezultatu. Povećanje protruzije donjih sekutića od svega  $1,37^\circ$  govori u prilog slabijim silama aktivatora na donji zubni niz, ali treba imati u vidu i akrilatnu zaštitu koja je prekrivala incizalnu trećinu mandibularnih sekutića sa ciljem da se izbegne labijalno naginjanje ovih zuba. Parametar I/i bio je statistički značajno povećan na kraju terapije ( $p < 0,001$ ) u ovoj grupi bolesnika, zahvaljujući promeni inklinacije gornjih i donjih sekutića.

U grupi aktivator ispitivani parametri, odnos molara 46–16 i incizalni stepenik, pokazuju statističku značajnost pre i posle terapije ( $p < 0,01$  i  $p < 0,001$ ). Parametar odnos molara 46–16 pre terapije pokazivao je dentoalveolarni odnos klase II po Angle-u sa prosečnom vrednošću 3,82 mm, a posle terapije iznosio je 2,96 mm. Ovakav nalaz pokazuje da je i po završetku lečenja zadržan dentoalveolarni odnos klase II po Angle-u. Sličan rezultat dobijen je i za vrednost incizalnog stepenika, koji je pre terapije iznosio 9,34 mm. Posle završenog lečenja prosečna vrednost ovog parametra smanjena je na 6,76 mm. Korekcija od prosečno 2,58 mm, i pored statističke značajnosti ( $p < 0,001$ ) poređenjem vrednosti pre i posle terapije, nije i klinički značajna, jer je i dalje prisutan povećan incizalni stepenik. Razlog za ovakav rezultat treba tražiti u slabijem skeletnom i dentoalveolarnom efektu terapije aktivatorom. Nepotpuna korekcija parametra I/SpP najviše ima uticaja na nedovoljnu korekciju

incizalnog stepenika. Parametar incizalni preklap se minimalno promenio nakon terapije i ta promena je bila bez statističke značajnosti.

Upoređivanjem terapijskih efekata između grupa Herbst i aktivator (Wilcoxon-ov test) utvrđeno je da su efekti terapije Herbst aparatom bili izraženiji, što ukazuje na činjenicu da je u pogledu promene inklinacije frontalnih zuba Herbst aparat bio efikasniji nego aktivator. Harvold i Vargervik<sup>14</sup> utvrdili su da aktivator, takođe, uzrokuje lingvalno naginjanje maksilarnih inciziva od 1,4 mm i labijalno naginjanje mandibularnih inciziva od 0,5 mm. Oni predlažu kompozitno ili akrilatno prekrivanje labijalnih površina donjih frontalnih zuba da bi se sprečio efekat protruzije, ali to uzrokuje problem nemogućnosti održavanja dobre higijene ove regije.

Poređenjem efekata terapije između ispitivanih grupa Herbst i aktivator za parametre odnos molara 46–16 i incizalni stepenik, utvrđena je statistički značajna razlika ( $p < 0,001$ ). Terapijski efekat Herbst aparata u korekciji okluzije prema Angle-u izražen vrednošću parametra odnos molara 46–16 bio je uspešniji od efekta terapije aktivatorom, što važi i za korekciju incizalnog stepenika. Međutim, *headgear* efekat Herbst aparata na donju vilicu često dovodi do protruzije donjih sekutića i kada ona nije potrebna<sup>7, 15–21</sup>. Protruzija je, uglavnom, rezultat gubitka uporišta u donjoj vilici, pa se ceo donji niz pomera mezijalno unutar alveolarnog dela, nezavisno od celokupnog mezijalnog pomeranja donje vilice. U ispitivanju efekata terapije aktivatorom Šćepan<sup>22</sup> navodi da su primećene promene inklinacije gornjih molara ka distalnom, dok su donji molari pretrpeli mezijalno pomeranje i navodi da je došlo do retruzije gornjih i protruzije donjih sekutića koji su zajedno usloveli smanjenje incizalnog stepenika. Slično su ustanovili i O'Brien i sar.<sup>23</sup> poredeći terapijske efekte Herbst aparata i pokretnog Twin Blok aparata za mezijalno pomeranje donje vilice. Herbst aparat bio je efikasniji u smanjenju incizalnog stepenika.

Pancherz i sar.<sup>15</sup> zaključili su da je korekcija incizalnog stepenika i sagitalnog molarnog odnosa bila kompletnija kod ispitanika tretiranih Herbst aparatom nego kod ispitanika tretiranih pokretnim Bass aparatom (modifikovani funkcionalni aparat u kombinaciji sa *headgear*-om). Razlog za ovo su veće dentalne promene u grupi Herbst (maksilarni incizivi bili su više retroklinirani, a mandibularni incizivi više proklinirani). Pancherz<sup>18</sup> je ustanovio da je više od 70% incizalnog stepenika korigovano naginjanjem inciziva. Otprilike 50% (2,5 mm) incizalnog stepenika smanjeno je lingvalnim pomeranjem maksilarnih inciziva i 22% (1,1 mm) naginjanjem mandibularnih inciziva. Bastiftici i sar.<sup>24</sup> u studiji o efektima terapije aktivatorom navode retruziju gornjih inciziva u terapijskoj grupi, poredeći je sa kontrolnom grupom. Antero-posteriorni položaj gornjih inciziva, u odnosu na referentnu NA liniju, bio je retrokliniran  $6,05 \pm 6,0^\circ$  i retrudiran  $1,81 \pm 2,04$  mm u terapijskoj grupi, dok ista merenja nisu pokazala značajne pozicione promene u kontrolnoj grupi. Položaji donjih inciziva ni u terapijskoj, ni u kontrolnoj grupi nisu pokazali statistički značajne promene. U istraživanju Voudouris i sar.<sup>11, 12</sup> na majmunima tretiranim Herbst aparatom

tima, superpozicija profilnih snimaka glave na maksilarnim implantima pokazala je da su se kod eksperimentalnih životinja gornji incizivi ekstrudirali i pomerili palatinalno. Mandibularni incizivi pomerili su se labijalno, inferiorno i nag-nuli mezijalno. Minimalno pomeranje inciziva javilo se i kod životinja u kontrolnoj netretiranoj grupi, ali je ono bilo bez statističke značajnosti.

### Zaključak

Na osnovu rezultata ovog istraživanja na uzorku postadolescenata i mladih odraslih bolesnika može se zaključiti

da se Herbst aparatom u terapiji malokluzija klase II odeljenja 1 postiže korekcija okluzije klase II prema Angle-u, korekcija incizalnog stepenika, korekcija protruzije gornjih sekutića i povećanje protruzije donjih sekutića; efekti aktivatora u terapiji malokluzija klase II odeljenja 1 su poboljšanje odnosa molara klase II prema Angle-u, ali ne i potpuna korekcija, smanjenje incizalnog stepenika i smanjenje protruzije gornjih sekutića. Poređenje terapijskih efekata Herbst aparata i aktivatora pokazalo je da je kod bolesnika u postpubertetskom periodu Herbst aparat efikasniji u korekciji dentoalveolarne malokluzije klase II odeljenja 1, nego aktivator.

### L I T E R A T U R A

1. *McNamara J.* Components of class II malocclusion in children 8 – 10 years of age. *Angle Orthod* 2002; 51: 177–202.
2. *Rakosi T, Jonas I, Graber T.* Orthodontic diagnosis. George Thieme Verlag: Stuttgart – New York; 1993.
3. *Marković M.* Orthodontics. Belgrade: Serbian Orthodontic Society; 1982. (Serbian).
4. *Bishara S, Jakobsen J, Vorhies B, Bayati P.* Changes in dentofacial structures in untreated Class II division 1 and normal subjects: a longitudinal study. *Angle Orthod* 1997; 1: 55–66.
5. *Bishara S, Cummins D, Zaber A.* Treatment and posttreatment changes in patients with Class II, division 1 malocclusion after extraction and nonextraction treatment. *Am J Orthod Dentofac Orthop* 1997; 111: 18–27.
6. *Von Bremen J, Bock N, Ruf S.* Is Herbst-multibracket appliance treatment more efficient in adolescents than in adults? *Angle Orthod* 2009; 79(1): 173–7.
7. *Pancherz H, Ruf S.* The herbst appliance: research – based updated clinical possibilities. *World J Orthod* 2000; 1(1): 17–31.
8. *Bock N, Pancherz H.* Herbst treatment of Class II division 1 malocclusions in retrognathic and prognathic facial types. *Angle Orthod* 2006; 76(6): 930–41.
9. *Weiss J, Eiser H.* Psychological timing of orthodontic treatment. *Am J Orthod* 1977; 72: 198–204.
10. *Konik M, Pancherz H, Hansen K.* The mechanism of Class II correction in late Herbst treatment. *Am J Orthod Dentofac Orthop* 1997; 112: 87–91.
11. *Voudouris C, Woodside G, Kufinec M.* Condyle-fossa modifications and muscle interactions during Herbst treatment. Part 1. New technological methods. *Am J Orthod Dentofac Orthop* 2003; 123(6): 604–13.
12. *Voudouris J, Woodside D, Altuna G, Angelopoulos G, Bourque P, Lacouture C et al.* Condyle-fossa modifications and muscle interactions during Herbst treatment. Part 2. Results and conclusions. *Am J Orthod Dentofac Orthop* 2003; 124(1): 13–29.
13. *McNamara J.* Neuromuscular and skeletal adaptation to altered function in orofacial region. *Am J Orthod* 1973; 64: 588–606.
14. *Harvold E, Vargervik K.* Morphogenetic response to activator treatment. *Am J Orthod* 1971; 60: 478–90.
15. *Pancherz H, Malmgren O, Haag U.* Class II correction in Herbst and Bass therapy. *Eur J Orthod* 1989; 11: 17–30.
16. *Pancherz H.* The mechanism of class II correction in Herbst appliance treatment. A cephalometric investigation. *Am J Orthod* 1982; 82: 104–13.
17. *Pancherz H.* The effects, limitations, and long-term dentofacial adaptations to treatment with the Herbst appliance. *Semin Orthod* 1997; 3(4): 232–43.
18. *Pancherz H.* The Herbst appliance. Barcelona: Editorial Anguillam; 1995.
19. *Pancherz H.* The effect of continuous bite jumping on the dentofacial complex: a follow-up study after Herbst appliance treatment of Class II malocclusions. *Eur J Orthod* 1981; 3: 49–60.
20. *Pancherz H, Ruf S, Erbe C, Hansen K.* The mechanism of class II correction in surgical orthodontic treatment of adult class II. Division 1 malocclusion. *Angle Orthod* 2004; 74: 800–9.
21. *Pancherz H, Anebus-Pancherz M.* The headgear effect of the Herbst appliance: a cephalometric long-term study. *Am J Orthod Dentofac Orthop* 1993; 103(6): 510–20.
22. *Šćepan I.* Treatment effects of Class II malocclusion by functional appliances [dissertation]. Belgrade: School of Dentistry, University of Belgrade; 1997. (Serbian)
23. *O'Brien K, Wright J, Conboy F, Appelbe P, Davies L, Connolly I, et al.* Effectiveness of treatment for class II malocclusion with the Herbst or twin-block appliances: a randomized, controlled trial. *Am J Orthod Dentofac Orthop* 2003; 124(2): 128–37.
24. *Bastiftići A, Uysal T, Büyükerkmen A, San Z.* The effects of activator treatment on the craniofacial structures of class II/1 patients. *Eur J Orthod* 2003; 25(1): 87–94.

Rad primljen 28. V 2009.

Revidiran 9. VII 2009.

Prihvaćen 12. VIII 2009.