

Клиничка примена фибринске мембране у лечењу рецесија гингиве

Зоран Алексић, Саша Јанковић, Божидар Димитријевић, Тихана Дивнић-Ресник,
Ива Милинковић, Војислав Лековић

Клиника за пародонтологију и оралну медицину, Стоматолошки факултет,
Универзитет у Београду, Београд, Србија

КРАТАК САДРЖАЈ

Увод Фибрин, фибронектин, фактор раста пореклом из тромбоцита и трансформишући фактор раста имају пресудну улогу у регенерацији и репарацији ткива.

Циљ рада Испитати и утврдити значај примене мембране од фибрина богатог тромбоцитима (енгл. *platelet-rich fibrin – PRF*) у лечењу рецесија гингиве.

Методе рада Девтаест обостраних гингивалних рецесија класе I или II по Милеру лечено је са два различита терапијска модалитета. У експерименталној групи рецесија је, након одизања мукопериостног режња, преко изложене алвеоларне кости и корена зуба постављена *PRF* мембрана као аугментациони материјал, која је затим покривена коронарно помереним режњем. У контролној групи су изложена алвеоларна кост и корен зуба прекривени трансплантатом везивног ткива (ТВТ) уз коронарно померени режњем. Код обе групе рецесија посматрани су следећи параметри: величина рецесије гингиве, ширина кератинизоване гингиве, ниво припојног епитела и дубина сондирања. Параметри су мерени непосредно пре хируршког захвата и 12 месеци касније. Забележен је и индекс зарастања ране током прве три недеље после операције.

Резултати Код обе групе рецесија постигнуто је значајно прекривање огољеног корена зуба (*PRF* мембрана 79,94% и ТВТ 88,56%; $p < 0,01$), док између две испитиване групе није уочена статистички значајна разлика. Резултати испитивања ширине кератинизоване гингиве су показали значајно повећање у обе испитиване групе дванаест месеци након хируршког лечења ($p < 0,05$). Такође је уочена статистички значајна разлика између посматраних група ($p < 0,05$) код параметра ширина кератинизоване гингиве. Статистичке значајности када је реч о смањењу нивоа припојног епитела и дубине сондирања, како у оквиру група, тако и између обе испитиване групе ($p > 0,05$), није било. Мерењем индекса зарастања ране уочени су значајно бољи резултати у експерименталној групи након прве и друге недеље него у контролној ($p < 0,05$).

Закључак Оба поступка показала су се адекватним у лечењу гингивалних рецесија. У контролној групи били су бољи резултати у добитку кератинизованог ткива, док се експериментална процедура показала једноставнијом и комфорнијом за самог болесника, уз значајно бољи постоперациони ток.

Кључне речи: фибринска мембрана; рецесија гингиве; зарастање ране

УВОД

Гингивална рецесија је најчешћа индикација за пародонталну мукогингивалну хирургију. Распрострањеност ове аномалије је и до 70% [1]. Дефинише се као оштећење и повлачење слободне ивице гингиве апикално у односу на цементно-глеђну границу зуба, а одликује се губитком меких и чврстих пародонталних ткива. Као последица рецесије гингиве, осим незадовољавајућег естетског изгледа, јавља се изложеност корена зуба праћена појачаном осетљивошћу огољеног корена. Дентални плак се брже нагомилава, а бржа је и могућност настанка каријеса корена зуба.

Кроз историју пародонталне хирургије предлагане су и развијане многе методе санације овог клиничког проблема. Седамдесетих година двадесетог века у лечењу рецесије гингиве најчешће су се примењивали коронарно и латерално померени режњем [2, 3]. Овим методама постигнута покривеност изложеног корена зуба била је 58%. Боља предвидљивост резултата хируршког лечења гингивалних рецесија добијена је увође-

њем у праксу методе слободног мукогингивалног трансплантата, који је предложио Милер (*Miller*) 1982. године [4]. Па ипак, уз покривеност корена од 60% и предвидљивост процедуре, која је представљала значајну иновацију и промену приступа у пародонталној естетској хирургији, естетски резултати су били крајње незадовољавајући. Са савременог аспекта, Лангерови (*Langer & Langer*) [5] су 1985. предложили технику слободног трансплантата везивног ткива (ТВТ), која је давала значајно боље резултате, са покривеношћу корена од 82%. Међутим, хистолошке анализе којима је процењивана регенерација пародонталних ткива пружиле су доказе о тек минималном опоравку чврстих ткива у најапикалнијим деловима региона леченог овом техником [6]. ТВТ у комбинацији с коронарно помереним режњем, који је модификација претходно наведене технике, показао се најбољом методом, с успехом прекривања корена зуба од 90% [7]. Ранији покушаји лечења рецесије гингиве вођеном регенерацијом ткива нису дали задовољавајуће резултате [8].

Correspondence to:

Zoran ALEKSIĆ
Klinika za parodontologiju i oralnu
medicinu, Stomatološki fakultet,
Dr Subotića 4, 11000 Beograd,
Srbija
draleksic@ptt.rs

Примена фактора раста у последње време чини се процедуром која обећава. Плазма богата тромбоцитима (енгл. *platelet-rich plasma* – *PRP*) је фракција крвне плазме с концентрисаним тромбоцитима и фибрином. Након активације, тромбоцити из плазме ослобађају из својих алфа-гранула многе факторе раста. Петрунгаро (*Petrungaro*) [9] је 2001. године приказао случајеве у којима је рецесију гингиве лечио постављањем ТВТ импрегнираног са *PRP*, уз задовољавајуће резултате добијене три месеца касније. Грифин (*Griffin*) и Ченг (*Cheung*) [10] су 2004. године поредили ТВТ и *PRP* код обостраних рецесија и закључили да примена *PRP* даје боље естетске резултате. Јанковић и сарадници [11] су поредили примену *PRP* самостално и у комбинацији са ТВТ у прекривању огољених површина корена зуба. Резултати ових истраживања нису открили значајну промену у клиничким параметрима, осим добитка значајне ширине кератинизоване гингиве (ШКГ) код рецесија лечених комбинацијом *PRP* и ТВТ [11].

Фибрин богат тромбоцитима (енгл. *platelet-rich fibrin* – *PRF*) је нови концепт примене фактора раста и припада новој генерацији концентрованих тромбоцита. Методологију за добијање *PRF* за примену у оралној и максилофацијалној хирургији развио је Шукрун (*Choukroun*) са сарадницима [12]. Припрема *PRF* не захтева коришћење антикоагуланса, нити тромбина говеђег порекла. Крв која се центрифугира како би се добио *PRF* се након одређеног броја обртаја дели у три фракције; фибринска мрежа богата тромбоцитима представља средњу фракцију, а налази се између црвених крвних зрнаца на дну и ацелуларне плазме на врху епрувете [12].

Досадашња клиничка испитивања су показала да специфична густина тродимензионалне структуре фибринског гела из *PRF* и активација цитокина заробљених у мрежи фибринског матрикса фаворизују неоангиогенезу. Брза реваскуларизација игра значајну улогу у репарацији и регенерацији ткива [13]. Клиничко искуство потврђује да је *PRF* ефикасан биоматеријал који подстиче процес зарастања и обнове ткива, будући да садржи све битне факторе који то омогућују. *PRF* мембрана се састоји од фибринске мреже специфичне структуре која садржи тромбоците, леукоците, факторе раста и циркулишуће матичне ћелије [14].

Три основна фактора зарастања и сазревања ткива су: ангиогенеза, фактори раста и мезенхимне ћелије. Ангиогенеза захтева постојање ванћелијског матрикса за миграцију, деобу и фенотипске промене ендотелних ћелија. Досадашња испитивања су јасно показала да тродимензионална структура фибринског гела и акција цитокина заробљених у мрежи фибринског матрикса доводе до ангиогенезе [15].

Познато је да концентровани фактори раста у концентрованим тромбоцитима ухваћеним у фибринску мрежу регулишу активност ћелија и подстичу пародонталну регенерацију *in vivo* [16]. Фибрин, фибронектин, фактори раста пореклом из тромбоцита и трансформишући фактор раста из тромбоцита су основа репарације и регенерације ткива. Током припре-

ме *PRF* процесом центрифугирања тромбоцити се активирају и њиховом дегранулацијом се ослобађа значајна количина цитокина. Окуда (*Okuda*) и сарадници [17] су показали да концентровани тромбоцити садрже факторе раста који се ослобађају из тромбоцита, као и трансформишући фактор раста у великим количинама. Запазили су и да *PRP* стимулише пролиферацију фибробласта и остеобласта, али супримира пролиферацију епителних ћелија [17, 18]. Штавише, фибрински утрусак добијен из *PRP* стимулише синтезу колагена тип I [19].

Током повреде матичне ћелије се из крви премештају на место повређеног ткива, где се диференцирају у различите типове ћелија. Ова почетна диференцијација се дешава у прелазном ожиљном матриксу који формирају фибрин и фибронектин. Због тога се фибрин користи и као матрикс за трансплантацију ових ћелија [20].

Главни циљ пародонталне естетске хирургије данас јесте добијање предвидљивих функционалних и естетских резултата уз значајан ниво пародонталне регенерације.

ЦИЉ РАДА

Циљ студије је био да се процени клинички значај *PRF* мембране у лечењу рецесије гингиве, те да се примена овог поступка упореди с применом ТВТ смештеним испод коронорано помереног режња, који представља методу избора у хируршком збрињавању гингивалних рецесија.

МЕТОДЕ РАДА

Испитаници

Истраживање је обухватило 19 пацијената (једанаест жена и осам мушкараца) Клинике за пародонтологију и оралну медицину Стоматолошког факултета Универзитета у Београду, просечне старости од $30 \pm 2,5$ година. Главни услов за укључивање у студију била је заступљеност обостраних букалних рецесија класе I или II по Милеру на горњим очњацима или премоларима. Пре почетка истраживања свим пацијентима је детаљно објашњен протокол студије и узета прецизна анамнеза, која је обухватила општу медицинску историју, породичну анамнезу и податке о коришћеним лековима, алергијама и тзв. пушачком статусу. Сви добијени подаци уписани су у клиничке картоне. Стоматолошки преглед пацијената обавио је један, увек исти испитивач. Пацијенти код којих је дијагностикована пародонтопатија искључени су из студије. Свим пацијентима су уклоњене меке и чврсте супрагингивалне и субгингивалне насlage и дата упутства о одржавању оралне хигијене.

Главни критеријуми за укључивање пацијента у студију били су: 1) постојање обостраних изолованих


или вишеструких букалних рецесија класе I или II по Милеру на очњацима или премоларима у горњој вилицы; 2) виталност изабраних зуба, без каријеса, конзервативних радова и протетичких надокнада; 3) одсуство пародонтопатије и крварења на сондирање; и 4) добро опште здравствено стање.

Сви испитаници су дали писану сагласност за учествовање у истраживању, које је одобрио Етички комитет Стоматолошког факултета Универзитета у Београду. Један обучени истраживач прикупао је и бележи све податке пре хируршке интервенције, те 12 месеци касније. Испитаници су у експерименталну и контролну групу сврстани методом случајног избора.

Свих 19 пацијената подвргнуто је хируршком лечењу обостраних гингивалних рецесија. Једна страна је лечена PRF мембраном прекривеном коронарно помереним режњем (експериментална), док је друга страна лечена помоћу ТВТ постављеним испод коронарно помереног режња (контролна).

Протокол

Протокол лечења испитаника експерименталне групе обављен је на следећи начин. Узорак крви пацијента узете непосредно пре хируршког лечења, запремине око 20 ml, без антикоагуланса, постављен је у машину за центрифугирање. Центрифугирање је вршено на 3.000 обртаја у минути током 10 минута. Овакав начин припреме за крајњи резултат даје желатинозну мрежу фибрина, која се налази у средини епрувете, између концентрисаних црвених крвних зрнаца на дну и истиснуте плазме на врху (Слика 1 и 2). Руковање на овај начин припремљеним препаратом је веома једноставно: концентрат PRF се извлачи из епрувете пинцетом једним покретом и поставља на стаклену плочицу, где се лаганим притиском обликује мембрана жељеног облика и величине (Слика 3).



Слика 1. Изглед крви након центрифугирања: на дну епрувете се налазе црвена крвна зрнца, на врху ацелуларна плазма, а у средини фибринска мрежа богата тромбоцитима

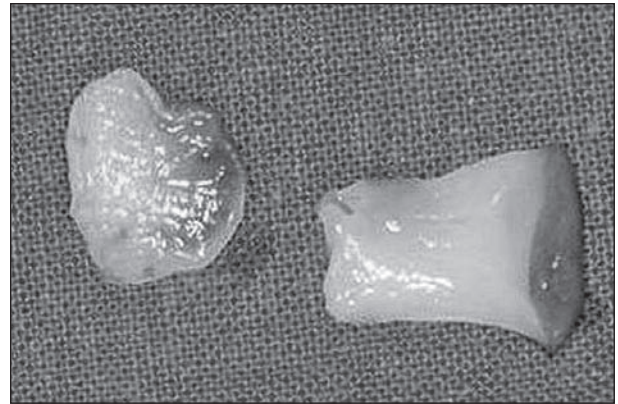Figure 1. Blood after processing with centrifuge: red corpuscles at the bottom, acellular plasma on the top, a structured fibrin cloth in the middle of the tube

Слика 2. Издвојена фракција фибрина богатог тромбоцитима

Figure 2. Separated platelet-rich fibrin

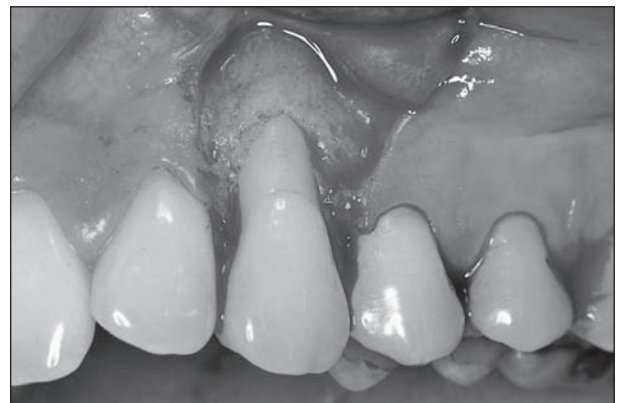Хируршки захват

Након што је хируршко поље анестезирано двоцентним лидокаином с епинефрином у размери 1:100.000 и одигнут мукопериостни режањ, извршено је глачање и равнање изложене површине корена применом ручних и ултразвучних инструмената. Режањ пуне дебљине одигнут је изнад мукогингивалне линије и најмање 5 mm апикално у односу на најапикалнији део коштане дехисценције (Слика 4). Периост је пресечен у мезиодисталном правцу ради ослобађања режња и могућности следственог померања режња коронарно. Након потпуног одизања режња и десепителизације сушедних папила, постављена је PRF мембрана одговарајућег облика на жељену позицију. Мембрана је фиксирана хоризонталним мадрац-шавом помоћу ресорптивног конца 5-0 (Слика 5). Режањ је враћен и коронарно померен до потпуног прекривања PRF мембране, након чега је примарно фиксиран вертикалним мадрац-шавовима. Релаксационе инцизије су фиксирани појединачним шавовима (Слика 6). У оба случаја коришћен је нересорптивни конец 5-0. Пародонтални завој је затим постављен преко третиране регије. Шавови су уклоњени 14 дана после операције. Сви испитаници су добили упутства о одржавању мукогингивалне хигијене, укључујући испирање уста хлорхексидин-диглуконатом од 0,12% свакога дана током две недеље, а по потреби и аналгетике.



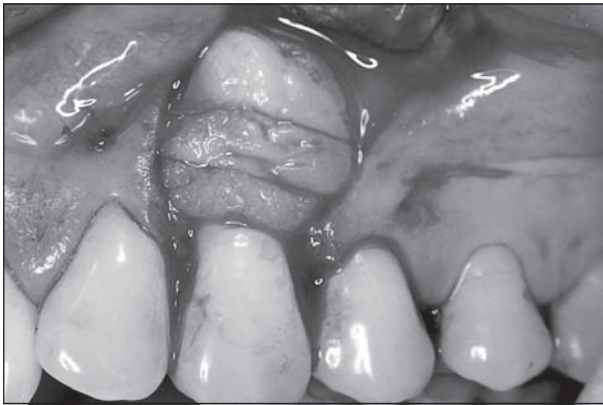Слика 3. Обликована и припремљена PRF мембрана за примену

Figure 3. PRF membrane well shaped and prepared for application

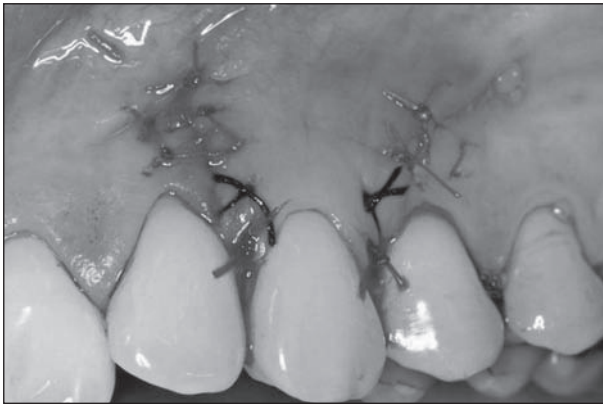

Слика 4. Изглед дехисценције кости на месту рецесије након одизања мукопериостног режња

Figure 4. Recession after mucoperiosteal flap elevation



Слика 5. Рецесија прекривена PRF мембраном
Figure 5. Recession covered with PRF membrane



Слика 6. Изглед хируршке ране с постављеним шавовима
Figure 6. Surgical region with sutures

Хируршки протокол за контролну групу био је истован. Након примене локалне анестезије, обраде површине корена и одизања мукопериостног режња, постављен је ТВТ који је узет са непца уобичајеним поступком. ТВТ је фиксиран у одговарајућој позицији хоризонталним мадрац-шавом и прекривен коронарно помереним режњем уз примарно затварање. Испитаници ове групе су добили иста упутства.

Осим тога, испитаницима је било забрањено праћење зуба у оперисаним регијама седам дана након хирур-

шког захвата. Све супрагингивалне чврсте и меке наслале уклонио је истраживач. Хируршки завој и шавови су уклоњени после две недеље, након чега су пацијенти наставили да одржавају уобичајену оралну хигијену.

Посматрани параметри

Клиничке параметре је посматрао један, увек исти истраживач непосредно пре операције и 12 месеци касније. За регистровање клиничких параметара коришћена је пародонтална сонда. Бележене су вредности следећих параметара:

- величина гингивалне рецесије, која је мерена од глеђно-цементне границе до ивице гингиве, а изражена у милиметрима (*mm*);
- ширина кератинизоване гингиве (ШКГ), која је мерена од ивице гингиве до мукогингивалне линије, а изражена у *mm*;
- ниво припојног епитела (НПЕ), који је мерен од глеђно-цементне границе до базе гингивалног сулкуса, односно места на којем сонда наилази на отпор, а изражен у *mm*;
- дубина сондирања, која представља растојање од ивице гингиве до дна гингивалног сулкуса, а изражена у *mm*.

Добијени подаци су уписани у посебно дизајниране клиничке картоне испитаника.

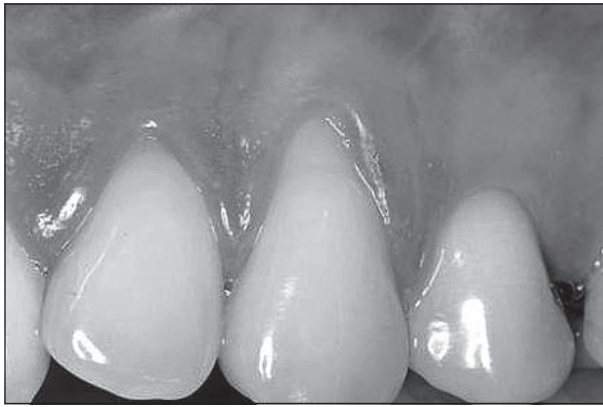Ради процене квалитета и брзине зарастања хируршки лечених региона, примењен је тзв. индекс зарастања по Ландрију (*Landry*) [21] током три контролна периода, у интервалу од 21 дан. Анализа вредности индекса зарастања ране потврђена је оценама од 1 до 5 према критеријумима наведеним у табели 1.

Осим мерења, током истраживања направљени су клинички снимци на стандардан начин за интраорално фотографисање и радиограми експерименталних региона пре и 12 месеци после хируршког захвата. Сlike 7 и 8 приказују изглед експерименталног региона пре хируршког лечења и годину дана касније.

Табела 1. Индекс зарастања [21]

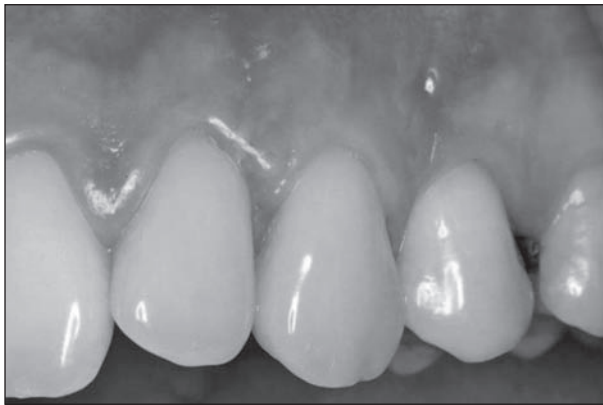Table 1. Healing Index [21]

Параметар Parameter	Индекс Index				
	1	2	3	4	5
Опис индекса Index description	Веома лоше Very poor	Лоше Poor	Добро Good	Веома добро Very good	Одлично Excellent
Боја ткива Tissue colour	≥50% гингиве црвено ≥50% of gingiva red	≥50% гингиве црвено ≥50% of gingiva red	25-50% гингиве црвено 25-50% of gingiva red	<25% гингиве црвено <25% of gingiva red	Гингива ружичасте боје All tissues pink
Одговор на палпацију Response to palpation	Крварење Bleeding	Крварење Bleeding	Нема крварења No bleeding	Нема крварења No bleeding	Нема крварења No bleeding
Гранулационо ткиво Granulation tissue	Постоји Present	Постоји Present	Не постоји None	Не постоји None	Не постоји None
Ивица инцизије Incision margin	Није епителизирала; губитак епитела око ивице инцизије Not epithelialized; loss of epithelium beyond incision margin	Није епителизирала; везивно ткиво експонирано Not epithelialized; connective tissue exposed	Везивно ткиво није експонирано No connective tissue exposed	Везивно ткиво није експонирано No connective tissue exposed	Везивно ткиво није експонирано No connective tissue exposed
Супурација Suppuration	Постоји Present	-	-	-	-



Слика 7. Изглед рецесије у експерименталном региону пре хируршког захвата

Figure 7. Experimental region before the treatment



Слика 8. Експериментални регион 12 месеци након лечења

Figure 8. Experimental region 12 months after the treatment

Забележен је и субјективни осећај бола пацијента у првих седам дана од операције применом хоризонталне скале. Почетна тачка на скали (0) означава изостанак бола, тачка на средини скале (1) појаву бола, а тачка на крају скале (2) односи се на заступљеност интензивног бола. Питање везано за субјективни осећај бола односило се искључиво на лечену регију рецесије, искључивши код контролне групе информације о субјективном осећају везаном за регију са које је узет ТВТ.

Статистичка анализа

Сви наведени клинички параметри приказани су средњим вредностима посматраног обележја са стандардном девијацијом. Посматране су промене средњих вредности клиничких параметара 12 месеци након операције и поређене са средњим вредностима клиничких параметара пре лечења. Такође су поређени резултати добијени 12 месеци после хируршког захвата у оба терапијска модалитета. Средње вредности индекса зарастања ране у експерименталним и контролним регионима су забележене и упоређене седам дана, 14 дана и 21 дан после операције.

Како би се показала статистичка значајност добијених налаза, коришћен је Студентов *t*-тест за везане узорке (за поређење мерења унутар групе, као и међу групама) с одговарајућим степеном значајности ($p \leq 0,05$).

РЕЗУЛТАТИ

Резултати истраживања су обрађени раније наведеним статистичким методама и приказани табеларно и графички.

Дванаест месеци након хируршког захвата запажа се да је у експерименталној (PRF) групи дошло до значајног смањења рецесије гингиве (са $3,49 \pm 0,67$ mm на $0,70 \pm 0,49$ mm), уз покривеност корена од $79,94 \pm 9,87\%$ (Табела 2). У контролној (ТВТ) групи рецесија гингиве се такође значајно смањила (са $3,41 \pm 0,73$ mm на $0,39 \pm 0,51$ mm), уз покривеност корена од $88,56 \pm 7,69\%$ (Табела 3). Подаци у табели 4 показују да не постоји статистички значајна разлика средњих вредности гингивалне рецесије међу испитиваним групама 12 месеци након хируршког лечења ($p > 0,05$). Потпуно прекривање корена зуба постигнуто је код $75,85\%$ испитаника експерименталне и $79,56\%$ испитаника контролне групе (Графикон 1).

Резултати приказани у табели 2 показују да се 12 месеци после операције ШКГ статистички значајно повећала код испитаника експерименталне групе са

Табела 2. Клинички резултати у експерименталној групи (PRF)
Table 2. Clinical results of the experimental group (PRF)

Параметар Parameter	Пре лечења Before treatment	После лечења After treatment	<i>p</i>
Рецесија гингиве Vertical recession	3.49 ± 0.67 mm	0.70 ± 0.49 mm	0.000*
Ширина кератинизоване гингиве Apico-coronal width of the keratinized tissue	1.30 ± 0.59 mm	2.09 ± 0.46 mm	0.000*
Ниво припојног епитела Clinical attachment level	4.32 ± 0.64 mm	1.44 ± 0.39 mm	0.000*
Дубина сондирања Probing depth	0.76 ± 0.50 mm	0.98 ± 0.43 mm	0.167

* статистички значајно ($p < 0,05$)

* statistically significant ($p < 0,05$)

Табела 3. Клинички резултати у контролној групи (ТВТ)
Table 3. Clinical results of the control group (CTG)

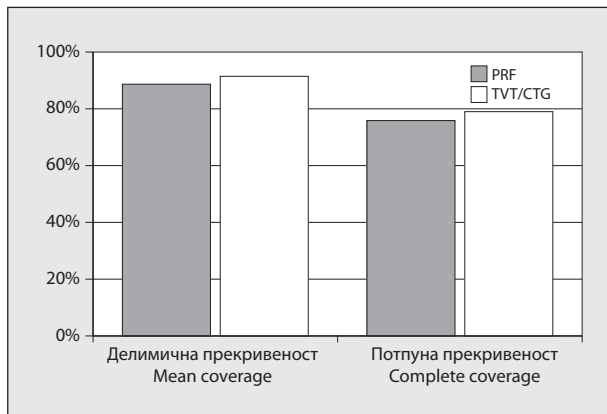
Параметар Parameter	Пре лечења Before treatment	После лечења After treatment	<i>p</i>
Рецесија гингиве Vertical recession	3.41 ± 0.73 mm	0.39 ± 0.51 mm	0.000*
Ширина кератинизоване гингиве Apico-coronal width of the keratinized tissue	1.43 ± 0.50 mm	2.87 ± 0.43 mm	0.000*
Ниво припојног епитела Clinical attachment level	4.33 ± 0.60 mm	1.36 ± 0.40 mm	0.000*
Дубина сондирања Probing depth	0.88 ± 0.45 mm	0.94 ± 0.47 mm	0.167

* статистички значајно ($p < 0,05$)

* statistically significant ($p < 0,05$)

Табела 4. Средње вредности промена (Δ) клиничких параметара 12 месеци након хируршког лечења**Table 4.** Mean changes (Δ) of clinical recordings 12 months after surgery

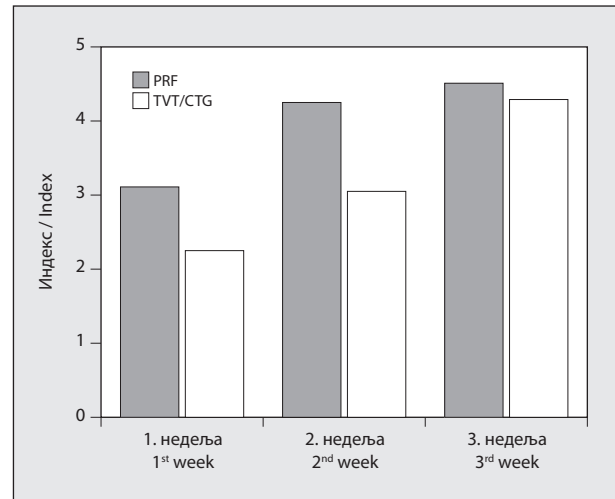
Δ	Експериментална група Experimental group	Контролна група Control group	<i>p</i>
Рецесија гингиве Vertical recession	2.79±0.41 mm	3.02±0.28 mm	0.270
Ширина кератинизоване гингиве Apico-coronal width of the keratinized tissue	0.79±0.68 mm	1.44±0.64 mm	0.013*
Ниво припојног епитела Clinical attachment level	2.88±0.42 mm	2.97±0.38 mm	0.413
Дубина сондирања Probing depth	0.24±0.15 mm	0.06±0.12 mm	0.335

* статистички значајно ($p < 0,05$)* statistically significant ($p < 0,05$)**Графикон 1.** Процент делимичне и потпуне прекривености лечене гингивалне рецесије**Figure 1.** Percentage of the mean and complete coverage of the treated gingival recessions

1,30±0,59 mm на 2,09±0,46 mm ($p < 0,05$). У контролној групи (Табела 3) просечна ШКГ била је 1,43±0,50 mm пре, односно 2,87±0,43 mm 12 месеци после хируршког лечења ($p < 0,05$). У овом случају уочена је статистички значајна разлика између две испитиване групе ($p < 0,05$) у корист контролне групе (Табела 4). Просечне вредности НПЕ и дубине сондирања између експерименталних и контролних региона, како ни пре, тако ни 12 месеци после хируршког лечења, нису показивале статистички значајне разлике ($p > 0,05$; Табела 4).

Процентом индекса зарастања ране уочени су значајно бољи резултати у експерименталној групи након прве и друге недеље (3,11±0,25; 4,25±0,25) него у контролној групи у истом периоду (2,25±0,52; 3,05±0,40) ($p < 0,05$) (Графикон 2).

Када је у питању субјективни осећај бола и нелагодности после хируршког лечења, ниједан испитаник се није жалио на теже постоперационе тегобе. Међутим, подаци о субјективном постоперационом току добијени анкетирањем пацијената дају значајну предност PRF процедури него TVT (Табела 5).

**Графикон 2.** Индекс зарастања у прве три недеље после операције**Figure 2.** Healing Index in the first three weeks after surgery**Табела 5.** Интензитет бола у првих седам дана након операције

Дан Day	Експериментална група Experimental group	Контролна група Control group	<i>p</i>
1	0.46±0.64	1.46±0.51	<0.01*
2	0.40±0.50	1.33±0.48	<0.01*
3	0.33±0.48	1.20±0.41	<0.01*
4	0.33±0.48	1.06±0.45	<0.05*
5	0.26±0.46	0.80±0.41	<0.05*
6	0.25±0.45	0.60±0.51	<0.05*
7	0.20±0.41	0.46±0.51	<0.05*

* статистички значајно

* statistically significant

ДИСКУСИЈА

Будући да је циљ савремене пародонталне хирургије постизање предвидљивих и трајних естетских и функционалних резултата, уз значајан степен регенерације пародонталних ткива, у овој студији смо покушали да испитамо и упоредимо резултате добијене применом PRF мембране, као аугментационог материјала, и ТВТ уз коронарно померени режањ, који представља стандардну и добро документовану процедуру. Посматрајући добијене резултате може се закључити да су оба ова поступка адекватна за лечење гингивалних рецесија. У оба случаја постигнуто је значајно покривање корена зуба (79,94% PRF и 88,56% TVT). Стопроцентна покривеност корена у експерименталној групи постигнута је у 75,85%, а у контролној групи у 79,56% случајева. У литератури резултати везани за покривеност корена техником ТВТ уз коронарно померени режањ варирају од 70% [22] до 98% [23-26].

Приликом изучавања PRP у различитим студијама добијени су охрабрујући резултати када је реч о естетици и покривености корена. Такође, у постојећим студијама (мада су оне ограниченог броја) нису пронађене друге предности PRP у лечењу рецесија гингиве, осим побољшаног зарастања ткива [11, 27].

У овој студији је показано да не постоји статистички значајна разлика у дубини сондирања и НПЕ између две испитиване групе. Добитак НПЕ у просеку је био 2,88 *mm* код испитаника код којих је примењена PRF мембрана, односно 2,97 *mm* код пацијената чија је рецесија гингиве лечена применом ТВТ. ШКГ се значајно повећала у обе испитиване групе (у просеку је била 0,79 *mm* у експерименталној и 1,44 *mm* у контролној групи); ови резултати су у складу с налазима других аутора [25, 28]. Иако постоји статистичка значајност у корист контролне групе у односу на експерименталну, ови резултати су веома битни, јер досада ниједна испитивана метода није успела да да резултате сличне налазима добијеним применом ТВТ када је реч о овом клиничком параметру. Наиме, познато је да се применом ТВТ постављеним испод коронарно помереног режња може проширити кератинизована гингива, јер трансплантат са непца има могућност да индукује кератинизацију епитела и промену биотипа гингиве [29]. Приметан добитак ШКГ код примене PRF мембране може се објаснити појачаном пролиферацијом фибробласта из периодонцијума и гингиве, подстакнутих факторима раста пореклом из тромбоцита заробљених у фибринску мрежу. Треба навести да је коначан резултат добитка ШКГ у обе групе, и поред бољих резултата за ТВТ, прихватљив и задовољавајући.

Сумирајући резултате индекса зарастања, учачава се да су они бољи у експерименталној групи, поготово прве и друге недеље после операције. За овакав налаз могла би бити заслужна значајно повећана концентрација фибринских влакана (стотину пута већа од уобичајене), која је откривена у PRF мембрани. Велика густина влакана добра је потпора рани, повећава њену стабилност и представља добар матрикс за неангиогенезу [13]. Овакав утицај PRF на зарастање такође може бити у удружености с повећаном концентрацијом фактора раста (попут PDGF, TGF) ослобођених из концентрованих тромбоцита. Они би могли

допринети зарастању путем своје способности да побољшају ангиогенезу и стварање ткивног матрикса. Уз све наведено, сама структура фибринске мреже је сте кључни елемент у поспешивању и убрзавању зарастања ткива [27]. Овакви резултати везани за зарастање ране у директној су вези с пацијентовим осећајем већег комфора у периоду после хируршког лечења. Овом методом се такође избегава отварање друге хируршке регије на непцу, што пацијенти много боље подносе. Наши подаци добијени праћењем индекса зарастања ране су у корелацији с подацима Ченга (*Cheung*) и Грифина (*Griffin*) [30].

Резултати нашег истраживања потврђују налазе других референтних студија да је ТВТ у комбинацији с коронарно помереним режњем веома ефикасна и адекватна метода за лечење гингивалних рецесија. Примена PRF мембране делује као метода која обећава и која би се могла приближити стандардном ТВТ поступку или га чак заменити. Лакоћа извођења, избегавање донорске регије и побољшано зарастање јесу предности које издвајају примену PRF мембране. Позитиван ефекат PRF мембране се свакако мора још испитати даљим истраживањима, укључујући и хистолошке анализе, како би се добили заиста веродостојни подаци о опоравку ткива, главном циљу и мерилу успеха сваке регенеративне хируршке терапије.

ЗАКЉУЧАК

На основу добијених резултата може се готово поуздано рећи да оба примењена поступка дају предвидљиве налазе и задовољавајући клинички исход лечења рецесија гингиве. Оно што иде у прилог примени PRF мембране у лечењу гингивалних рецесија јесте побољшан процес зарастања ране и већи комфор за пацијента, како због само једне хируршке регије, тако и због субјективно бољег осећаја током периода опоравка.

ЛИТЕРАТУРА

- Murray T, Raghay H. The prevalence and intraoral distribution of periodontal attachment loss in birth cohort. *J Periodontol.* 2003; 71:1840-45.
- Bernimoulin JP, Lusher B, Muhelmann HR. Coronally repositioned periodontal flap. Clinical evaluation after 1 year. *J Clin Periodontol.* 1975; 2:1-13.
- Guinard EA, Caffesse RG. Treatment of localized gingival recessions. Part I Lateral sliding flap. *J Periodontol.* 1978; 49:351-6.
- Miller PD. Root coverage using a free soft tissue autograft following citric acid application. Part I: Technique. *Int J Periodontics Restorative Dent.* 1982; 2(1):65-70.
- Langer B, Langer L. Subepithelial connective tissue graft technique for root coverage. *J Periodontol.* 1985; 56:715-20.
- Bruno J. Connective tissue graft technique assuring wide root coverage. *Int J Periodontics Restorative Dent.* 1994; 14:127-37.
- Allen EP. Pedicle flaps, gingival grafts, and connective tissue grafts in aesthetics treatment of gingival recession. *Pract Periodontics Aesthet Dent.* 1993; 5:29-38.
- Tinti C, Vincenzi GP, Cortellini P. The treatment of gingival recession with guided tissue regeneration procedures with means of Gore Tex membranes. *Quintessence Int.* 1990; 6:465-8.
- Petrungaro PS. Using platelet-rich plasma to accelerate soft tissue maturation in esthetic periodontal surgery. *Compend Contin Educ Dent.* 2001; 22:729-46.
- Griffin TJ, Cheung WS. Treatment of gingival recession with a platelet concentrate graft: a report of two cases. *Int J Periodontics Restorative Dent.* 2004; 24:589-95.
- Jankovic SM, Aleksic ZM, Lekovic VM, Dimitrijevic BS, Kenney BE. The use of platelet-rich plasma in combination with connective tissue grafts following treatment of gingival recessions. *Periodontal Practice Today.* 2007; 4(1):63-71.
- Choukroun J, Adda F, Schoeffler C, Vervelle A. Une opportunité en parodontologie: le PRF. *Implantodontie.* 2000; 42:55-62.
- Simonpieri J, Choukroun M.O, Girar T, Ouaknine, Dohan D. Immediate post-extraction implantation: interest of the PRF. *Implantodontie.* 2004; 13:177-89.
- Choukroun J, Diss A, Simonpieri A, Girard MO, Schoeffler C, Dohan SL, et al. Platelet-rich fibrin (PRF): A second-generation platelet concentrate. Part IV: Clinical effects on tissue healing. *Oral Surg Oral Med Oral Pathol Oral Radiol Endod.* 2006; 101(3):56-60.
- Dvorak HF, Harvey VS, Estrella P, Brown LF, McDonagh J, Dvorak AM. Fibrin containing gels induce angiogenesis. Implications for tumor stroma generation and wound healing. *Lab Invest.* 1987; 57(6):673-86.

16. Lekovic V, Camargo PM, Weinlaender M, Vasilic N, Aleksic Z, Kenney E. Effectiveness of a combination of platelet-rich plasma, bovine porous bone mineral and guided tissue regeneration in the treatment of mandibular grade II molar furcations in humans. *J Clin Periodontol.* 2003; 30:746-51.
17. Okuda K, Kawase T, Momose M, Murata M, Saito Y, Suzuki H, et al. Platelet-rich plasma contains high levels of platelet-derived growth factor and transforming growth factor and modulates the proliferation of periodontally related cells in vitro. *J Periodontol.* 2003;74:849-57.
18. Momose M, Murata M, Kato Y, Okuda K, Yamazaki K, Shinohara C, et al. Vascular endothelial growth factor and transforming growth factor are released from human cultured sheets. *J Periodontol.* 2002; 73(7):748-53.
19. Kawase T, Okuda K, Wolff LF, Yoshie H. Platelet-rich plasma-derived fibrin clot formation stimulates collagen synthesis in periodontal ligament and osteoblastic cells in vitro. *J Periodontol.* 2003; 74:858-64.
20. Dohan D, Choukroun J, Diss A, Dohan S, Dohan A, Mouhyi J. Platelet-rich fibrin (PRF): A second-generation platelet concentrate. Part II: Platelet-related biologic features. *Oral Surg Oral Med Oral Pathol Oral Radiol Endod.* 2006; 101:E45-50.
21. Landry RG, Turnbull RS, Howley T. Effectiveness of benzydamine HCL in the treatment of periodontal post-surgical patients. *Research in Clinic Forums.* 1988; 10:105-18.
22. Bouchard P, Nilveus R. Clinical evaluation of tetracycline HCL conditioning in the treatment of gingival recession. A comparative study. *J Periodontol.* 1997; 68:262-9.
23. Jahnke PV, Sandifer JB, Gher ME, Gray JL, Richardson AC. Thick free gingival and connective tissue autografts for root coverage. *J Periodontol.* 1993; 64:315-22.
24. Wennström JL, Zuchelli G. Increased gingival dimensions. A significant factor for successful outcome of root coverage procedures. *J Clin Periodontol.* 1996; 23:770-7.
25. Wang HL, Bunyaratavej P, Labadie M, Shyr Y, MacNeil RL. Comparison of 2 clinical techniques for treatment of gingival recession. *J Periodontol.* 2001; 72:1301-11.
26. Clauser C, Nieri M, Franceschi D, Pagliaro U, Pini-Prato G. Evidence-based mucogingival therapy. Part 2: Ordinary and individual patient data meta-analyses of surgical treatment of recession using complete root coverage as the outcome variable. *J Periodontol.* 2003; 74:741-56.
27. Huang I, Neiva EF, Soehren S, Giannobile V. The effect of PRP on the coronally advanced flap root coverage procedure. A pilot human trial. *J Periodontol.* 2005; 76:1768-77.
28. Trombelli L, Scabbia A, Tatakis DN, Calura G. Sub-pedicle connective tissue graft versus guided tissue regeneration with bioabsorbable membrane in the treatment of human gingival recession defects. *J Periodontol.* 1998; 69:1271-7.
29. Pini Prato G, Cortellini P. Guided tissue regeneration versus mucogingival surgery in the treatment of human buccal gingival recession. *J Periodontol.* 1992; 63:919-28.
30. Cheung WS, Terrence J, Griffin TJ. A comparative study of root coverage with connective tissue and platelet concentrate grafts: 8-month results. *J Periodontol.* 2004; 75:1678-87.

The Use of Platelet-Rich Fibrin Membrane in Gingival Recession Treatment

Zoran Aleksić, Saša Janković, Boždar Dimitrijević, Tihana Divnić-Resnik, Iva Milinković, Vojislav Leković
Clinic of Periodontology and Oral Medicine, School of Dentistry, University of Belgrade, Belgrade, Serbia

SUMMARY

Introduction Fibrin, fibronectin, platelet derived growth factor, and transforming growth factors from platelet concentrate are crucial for tissue reparation and regeneration.

Objective This study was designed to evaluate clinical effectiveness of activated platelet-rich fibrin (PRF) membrane in treatment of gingival recession.

Methods 19 gingival recessions Miller class I or II were treated with a coronally advanced flap and the PRF membrane (PRF group). Following the elevation of the flap, bone and root surfaces were covered with the PRF membrane. After suturing, the PRF membrane was covered with a coronally advanced flap. In the same patients, 19 other gingival recessions were treated with CTG in combination with the coronally advanced flap (the CTG group). Clinical recordings were made of vertical recession depth (VRD), probing depth (PD), clinical attachment level (CAL) and keratinized tissue width (KTW) before and 12 months after mucogingival surgical treatment. Clinical evaluation of healing events was estimated with recordings of the healing index

(HI). Recordings of HI were performed in the 1st, 2nd and 3rd week post-surgically.

Results Mean root coverage was significant in both groups (the PRF group 79.94% and the CTG group 88.56% %; $p < 0.01$). The difference between the two tested groups was not statistically significant. Results of the keratinized tissue width showed significant increase ($p < 0.05$) 12 months after the surgery in both, the PRF and CTG groups. Results of KTW showed statistical significance of recorded differences obtained in the two evaluated groups ($p < 0.05$). There was no statistical significance in reduction of PD and CAL recorded in the PRF and CTG groups. The values of HI recorded in the 1st and 2nd week postoperatively were significantly enhanced in the PRF group ($p < 0.05$).

Conclusion Results of this study confirm both procedures as effective with equivalence of clinical results in solving gingival recession problems. The utilization of the PRF resulted in a decreased postoperative discomfort and advanced tissue healing.

Keywords: fibrin membrane; gingival recession; wound healing

Примљен • Received: 28/01/2009

Прихваћен • Accepted: 23/02/2009