

UDC: 616.314-77

DOI: 10.2298/SGS1301015P

Design of Complete Denture Reinforced with Metal Base

Srdjan D. Poštić

Clinic of Prosthetic Dentistry, Faculty of Dental Medicine, University of Belgrade, Belgrade, Serbia

SUMMARY

Introduction Complete denture reinforced with metal bases is fabricated in cases of fracture risk as well as in selected patients with neuromuscular disorders. The aim of this report was to present different designs of metal framework for complete denture and their advantages in the treatment of edentulous patients.

Material and Methods The study included 116 edentulous patients who received complete dentures. The respondents were divided into two groups according to the type of denture used. Thirty one patients were rehabilitated with complete dentures reinforced with metal base, whereas 85 patients received conventional complete acrylic dentures. Metal bases were fabricated using Co-Cr-Mo alloy. Two designs different in regards to the vibrating line were fabricated: metal frame extended to the vibrating line and acrylic resin extended to the vibrating line. After investing and casting, metal bases were electropolished. Subsequent processes of arranging artificial teeth, waxing, flasking and finishing completed the fabrication process of dentures.

Results Denture base fractures were prevented in majority of patients. The design of upper denture where metal frame was extended to the vibrating line and metal base with elongation over the convex edentulous ridge in lower jaw were the most favored and successful in prosthetic rehabilitation of experimental group of edentulous patients. There was no need for rebasing of complete dentures reinforced with metal base.

Conclusion Complete denture reinforced with metal base presents a favorable design for rehabilitation of edentulous patients with well pronounced edentulous ridges and low tendency to resorption.

Keywords: complete dentures; denture design; edentulism; metal framework; reinforced

INTRODUCTION

Complete dentures (CD) reinforced with metal bases (framework) (MB) are occasionally used in rehabilitation of edentulous patients, particularly in cases where there is a risk of fracture caused by opposing natural dentition, as well as in patients with neuromuscular disorders [1, 2]. Age should not be a contraindication for CDMB fabrication, but according to the data in the literature CDMB are usually fabricated for older edentulous patients [3, 4]. Certain investigations have proved metal framework to be effective in reducing fungal growth typically present in complete dentures [5].

“Metal”, gold or cobalt-chrome-molybdenum or cobalt-chrome alloy dentures have superior physical properties and generally occupy less space in the mouth than acrylic dentures. They are stronger, have greater resistance to fatigue and are less likely to break under normal conditions [6]. The advantages of CDMB are biocompatibility, hypo-allergenic effect with healthy appearing supporting tissues, and added strength for easily fractured dentures. Moreover, CDMB facilitate fabrication of stable narrow dentures that are designed to avoid contact with disrupting muscle forces, and sometimes facilitate avoidance of surgical procedures such as frenulum reposition. Additionally, patients perceive natural feeling from thin base which may also contribute to additional denture stability [7]. CDMB are considered dimensionally stable compared to all-plastic-

based dentures both during fabrication and over time [8]. CDMB may also include a soft liner.

The purpose of this report was to present different designs of metal framework for complete denture and their advantages in the treatment of edentulous patients.

MATERIAL AND METHODS

Thirty-one edentulous patients (29 male, age 57-69 and 2 female, age 59-64) with no tendency to residual ridge resorption (RRR) were provided with CDMB and recruited to the experimental group. Eighty-five patients (40 male, age 60-69 and 45 female, age 60-65) with conventional acrylic CD were recruited as controls.

In the selection of edentulous patients for MBCD fabrication the following indicators were used:

- a) Patients with “flatten” or “low” or high position of palatal surface (gothic palatal form);
- b) When the actual center of the denture was at the significant distance from “ideal” center of the denture;
- c) In cases where no tori palatini were present as well as no exostoses or bony prominences;
- d) In cases where morphological picture showed evidence of residual ridge resorption at one side of the jaw – unilateral resorption;
- e) In edentulous patients with epilepsy;
- f) In edentulous patients with specific esthetic needs;

- g) In cases of specific occlusion – if all remaining natural teeth were in opposing dental arch, or in cases where metal-ceramic bridges remained on one side (upper or lower) and remaining occlusion was restored using acrylic dentures;
- h) When repeated fractures of the denture base were recorded in dental history and observed at recalls.

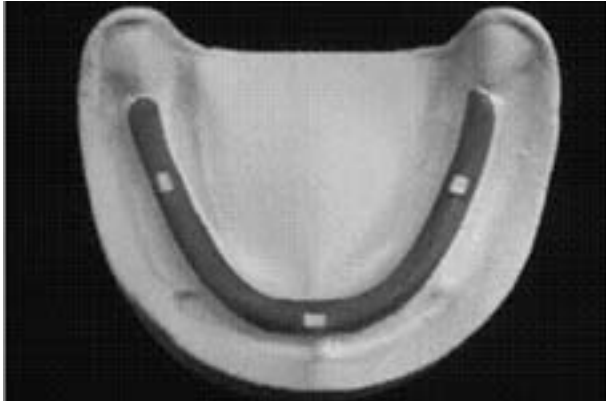


Figure 1. Lower metal base designed in wax
Slika 1. Oblik baze donje proteze izrađen od voska




Figure 2. Upper metal base designed in wax
Slika 2. Oblik baze gornje proteze izrađen od voska

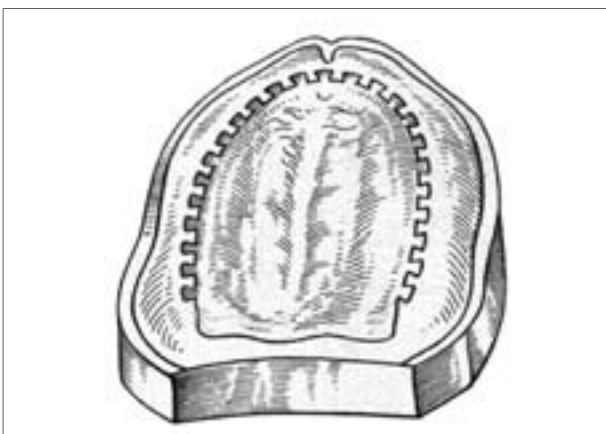


Figure 3. Schematic drawing of upper metal base extended to the vibrating line
Slika 3. Shematski prikaz baze gornjeg skeleta koji je proširen do linije vibracije

Standardized clinical procedures were followed for the fabrication of CDMB. After taking preliminary alginate impressions (Alginoplast, Galenika, Belgrade, Serbia), an acrylic (Palavit L, Galenika, Belgrade, Serbia) custom tray was fabricated for each patient. Functional impressions were taken using Zn-oxide eugenol paste (Vikopres, Galenika, Belgrade, Serbia) and master casts (Galigranit, Galenika, Belgrade, Serbia) were fabricated.

Master casts were duplicated using silicone (Bredent-Exaktosil N21 Duplicating Silicone kit, Bredent GmbH & Co.KG, Senden, Germany) or reversible hydrocolloid duplicating materials (Gelodouble, Interdent, Gornji Grad, Slovenia) for cobalt-chrome-molybdenum metal base fabrication. After this procedure refractory copies of the master casts were provided.

Wax profiles (Voco, VOCO GmbH, Cuxhaven, Germany) were used for modeling (Figures 1 and 2). Frameworks were fabricated using Co-Cr-Mo alloy (Wisil M, Wisil Austenal, Köln, Germany). After investing and casting, metal bases were electropolished.

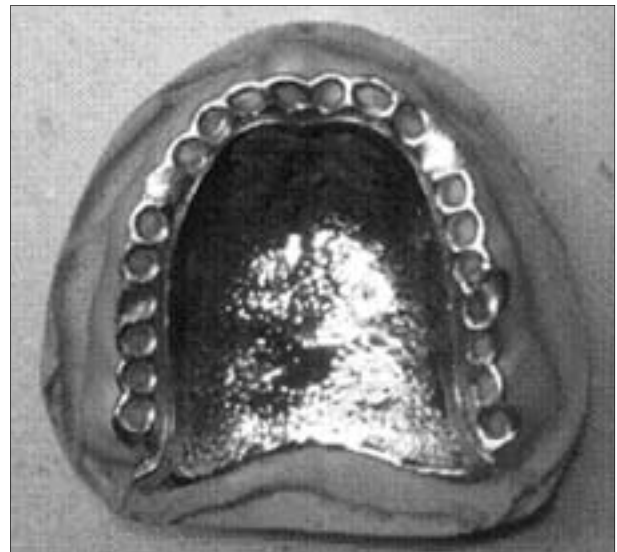


Figure 4. Metal base positioned on the master cast with distal extension to the vibrating line

Slika 4. Metalni skelet na radnom modelu bezube gornje vilice sa distalnim proširenjem do linije vibracije

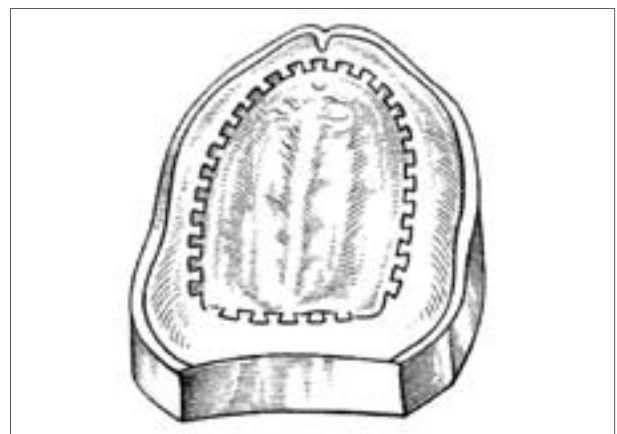


Figure 5. Schematic drawing of upper metal base with reduction towards the vibrating line and acrylic extension

Slika 5. Shematski prikaz baze gornjeg skeleta koja je redukovana prema liniji vibracije i gde je načinjen dodatak za produžetak od akrilata

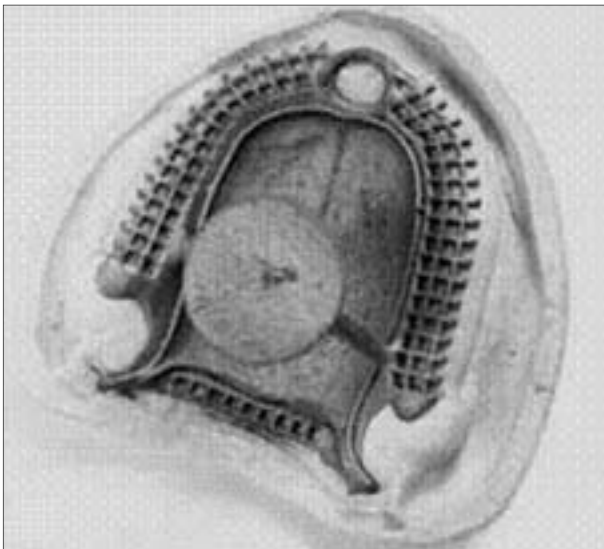


Figure 6. Metal framework with reduction towards the vibrating line positioned on master cast

Slika 6. Metalni skelet s redukcijom u odnosu prema liniji vibracije posle izlivanja i postavljanja na model

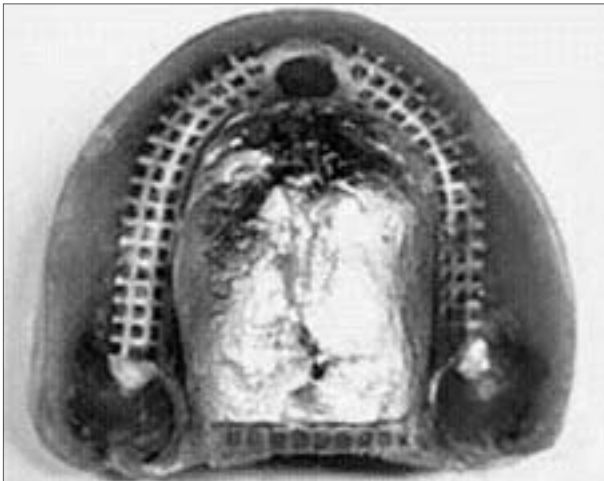


Figure 7. Inner surface of metal framework with distal metal reduction to the vibrating line after modeling of occlusion rim

Slika 7. Unutrašnja površina metalne baze sa distalnom redukcijom metala prema zoni vibracije posle nanošenja voska i oblikovanja zagrizažnog bedema

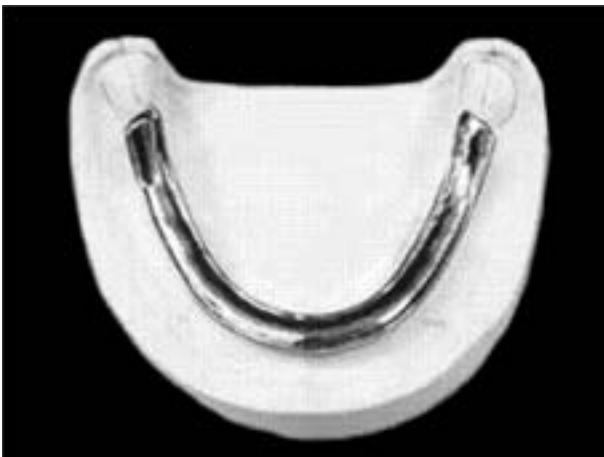

Figure 8. Design of lower framework with extension over the entire convex surface of lower edentulous ridge

Slika 8. Oblik donjeg skeleta sa proširenjem preko cele konveksne površine donjeg bezubog grebena

Two designs were created different in regards to the vibrating line: metal extending to the vibrating line and acrylic resin extending to the vibrating line in the experimental group (Figures 3-7). There were also two designs for lower MB, with different base extension over the lower residual ridge: reduced form of MB positioned on the crest and convexity of residual ridge and extended form of metal base with elongation towards the oral surface of artificial teeth and lingual sulcus to the border of fixed and movable mucosa but not over the edentulous ridge (Figure 8 and 9). Occlusal rims were formed using pink wax (Vomogal S, Galenika, Belgrade, Serbia). Face-bow (Artex, Amann Girschbach GmbH, Koblach, Austria) transfer was used to determine the position of upper cast in articulator. Maxillo-mandibular jaw relationships were recorded in edentulous mouths. Face-bow technique was applied to upper edentulous jaw prior to verification of maxillo-mandibular jaw relationships (Figures 10 and 11). After setting artificial teeth in wax and try-in, surface polishing was done. Models were flaked and acrylic dentures (Biocryl RN, Galenika, Belgrade, Serbia) given to the patients.

Patients from experimental group were divided in five groups on the basis of fabricated CDMB. The first group consisted of nine male patients and one female that received CDMB with metal base extended up to the vibrating line. The second group included three patients who received CDMB with acrylic extended to the vibrating line. The third group consisted of ten patients (nine male patients and one female patient) that received upper CDMB with metal base extended to the vibrating line, and lower CDMB with metal base extended over convexity of edentulous residual alveolar ridge. The fourth group included seven male patients that received upper CDMB with acrylic extension to the vibrating line and lower CDMB where extension and elongation was created towards lingual border between fixed and movable mucosa on the floor of the mouth, lingual sulcus and oral surfaces of artificial teeth. The fifth group consisted

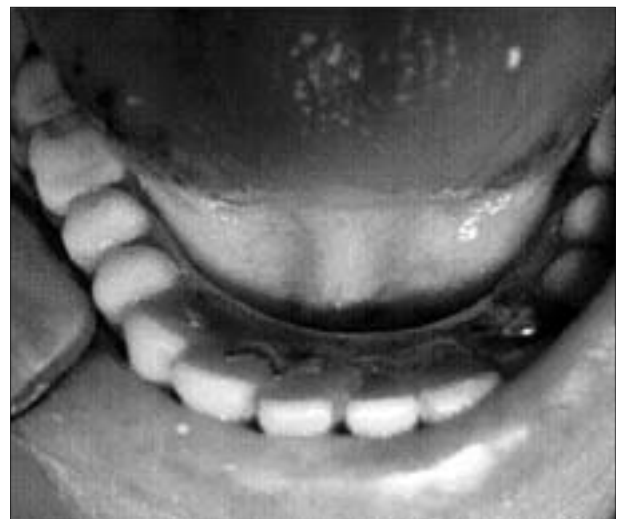

Figure 9. Design of lower framework positioned on the crest of residual ridge with elongation towards the oral surface of artificial teeth

Slika 9. Oblik donjeg metalnog skeleta koji je postavljen na vrh bezubog grebena i produžen do oralnih površina veštačkih zuba

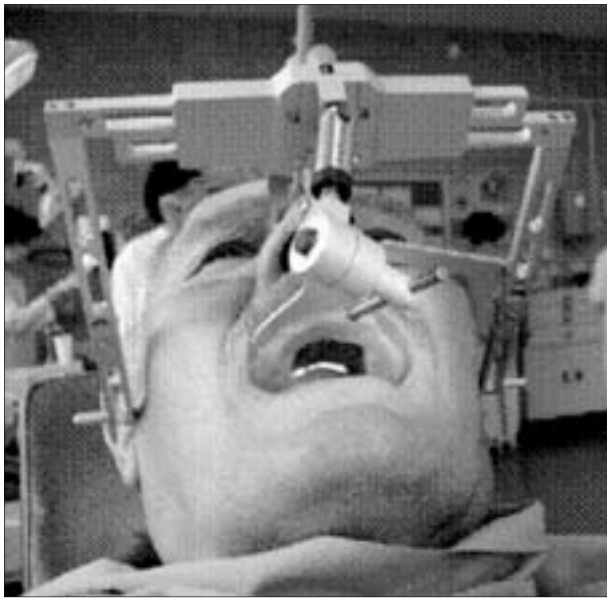


Figure 10. Face bow positioned on the face of a patient
Slika 10. Obrazni luk postavljen na lice pacijenta

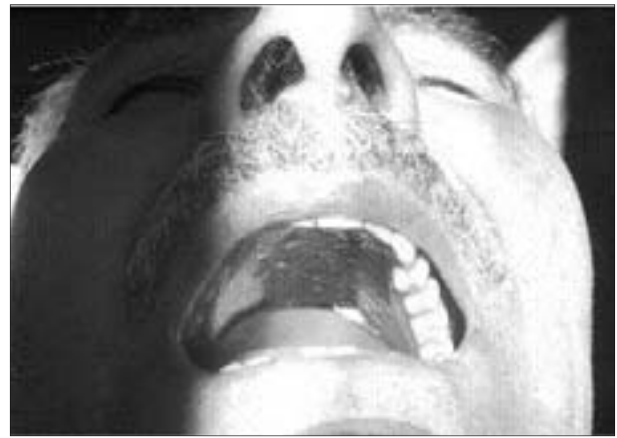

Figure 12. Complete denture with metal base extended to the vibrating "a" line in the mouth of a patient
Slika 12. Totalna proteza s metalnom bazom proširenom do linije „a“ u ustima pacijenta

interviewed about the comfort, ease of chewing, speech, stability, aesthetics and regular usage of dentures.




Figure 11. Upper metal framework positioned on the transferring plate
Slika 11. Gornji skelet metalne baze buduće totalne proteze postavljen u prenosni stočić

of three male patients who had edentulous lower jaw only and who received lower CDMB with metal framework over the convexity of edentulous ridges.

There was higher percentage of upper CDMB (9.2%) than lower (7.2%).

The analysis of study casts, and clinical quality examination were used in the study. The patients were also

RESULTS

The fracture of base was noted in 7% of patients only after two years of therapy. Metal extended to the vibrating line proved to be optimal design of CDMB in the rehabilitation of edentulous upper jaws. Extended form of metal base elongated towards the oral surface of artificial teeth was the most favored and successful design used for CDMB in lower jaws. No rebasing of CDMB was required in examined patients from the experimental group. Two repairs of teeth as a result of acrylic tooth fractures or loss of a single artificial tooth after debonding/detaching were detected after 12 months and five reparations of teeth after 24 months of therapy (Table 1). Four edentulous patients with Parkinson's disease and 2 patients with epilepsy were successfully rehabilitated by CDMB.

All edentulous patients rehabilitated with CDMB were pleased with outcome of the treatment. Patients from the experimental group were considered suitable for fabrication of complete dentures with metal bases (Figure 12). No rebasing of CDMB was required in patients from experimental group in the period of 24 months. However, three patients from experimental group (fourth group) needed rebasing of lower CDMB that had extension to the lingual border between fixed and movable mucosa.

Tabela 1. Tooth reparations in complete dentures with metal bases

Tabela 1. Reparatura i dodavanja veštačkih zuba ispalih iz totalnih proteza s metalnim bazama

Parameter Parametar	Tooth reparation to acrylic Reparatura zuba			No reparations Nema reparatura		
	At the baseline Na početku	After 1 year Posle godinu dana	After 2 years Posle dve godine	At the baseline Na početku	After 1 year Posle godinu dana	After 2 years Posle dve godine
Male Muškarci	0	3	7	0	0	25
Female Žene	0	1	2	0	0	1

DISCUSSION

Studies about CDMB designs have not been frequently reported in the literature regardless of the fact that they can be successfully applied in variety of edentulous patients. Furthermore, there are no reports to compare different specific designs of metal base for reinforcement of CDMB.

An obvious dilemma which should be first addressed in this study is about the most favorable design and up to which point a metal base should extend in relation to the vibrating line. Complete dentures reinforced by metal base could be designed so that they do not reach the vibrating line with distal edge of metal. This design is more comfortable for patients, but it conflicts with requirements for stability. Based on results obtained from the current study, it could be advocated that complete dentures should be designed with extended distal edge of metal framework for better stability as well as more natural mastication and speech. This finding is in accordance with the results of the study of Ohkuba et al. who estimated best acceptance of CDMB by patients if it had classic-conventional design of complete denture [3]. Another design addressed in this study relates to an alternative form of complete denture with metal base in the form of a net which is less expensive and simpler in its design.

Transparent acrylic material could be used in the fabrication of CDMB, and this has been considered better option in many clinical studies. The use of transparent acrylic material reduces and even eradicates allergic reactions compared to red acrylic material. In addition, transparent acrylic material offers the possibility of observing any development of residual ridge resorption.

Occlusion and articulation of artificial teeth in CDMB should be unilaterally balanced. Considering the fact that CDMB are indicated in cases with solid edentulous ridge not predisposed to reductions, it is reasonable to conclude that excessive functional loads will not cause RRR. On the other hand, the concept of bilateral balanced occlusion is favored in the design of complete dentures, therefore both concepts are acceptable [9, 10].

Could ceramic teeth be set in complete dentures with metal bases instead of acrylic artificial tooth selection, and should the arrangement of this kind require modification of denture and metal base designs? Ceramic teeth are not generally used in CDMB since acrylic teeth sufficiently compensate for esthetics and function of complete dentures.

Finally, the question remains whether CDMB can be used for prosthetic rehabilitation in patients who previously had partial removable dentures. The results of the current study suggest that CDMB can be successfully applied as continued therapy after all teeth loss, particularly taking into account high degree of satisfaction of patients with CDMB. Relining and rebasing of CDMB could be theoretically taken into consideration, but without practical aspect, primarily because the results of this study suggested that each patient for CDMB should be carefully selected. First of all, they should have well pronounced edentulous ridges with low tendency for immediate or de-

layed resorption. Rebasing and relining of CDMB should not be performed, or performed after a considerably prolonged period of using.

It is the fact that fractures of metal bases in three male patients were noticed after 24 months. This result is different from other studies which showed that metal base strength and increased alloy resistance prevented fractures [2, 11]. The reason for fracture in the current study is most probably bruxism and having CDMB during sleeping. This result, however, can be considered success because in the control group more than 25% of fractures of acrylic dentures were evidenced after 24 months of therapy [12]. The fact that a certain number of patients in experimental group had symptoms of bruxism, but sometimes only acrylic teeth were debonded or broken without the fracture of metal bases advocates positive results of CDMB in the therapy of edentulous patients with bruxism.

Based on findings of the current study, better stability of complete dentures could be achieved with extension of metal base in CDMB. This design included extended base over edentulous ridge in upper jaw. Additionally, better stability of CDMB in lower jaw was achieved when metal base covered the entire convex surface of edentulous ridge. The results of the current study also confirmed previous reports that pointed more accurate fit to the underlying mucosa as important advantage of CDMB [6, 7, 8, 11].

CONCLUSION

Complete denture reinforced with metal base is favorable design for rehabilitation of edentulous patients with well pronounced edentulous ridges and low or no tendency for their resorption.

NOTE

This work was presented on 33rd Annual Congress of European Prosthodontic Association (EPA), held October 1-3, 2009 in Innsbruck, Austria.

REFERENCES

1. Darbar UR, Huggett R, Harrison A. Denture fracture – a survey. *Br Dent J*. 1994; 176:342-5.
2. Mărcăușeanu C, Gogușă L, Jivănescu A, Demjan E, Bratu D. Titanium complete denture base in a patient with heavy bruxism: a clinical report. *J Exper Med Surg Res*. 2008; 15:96-9.
3. Ohkubo C, Kurtz KS, Suzuki Y, Hanatani S, Abe M, Hosoi T. Comparative study of maxillary complete dentures constructed of metal base and metal structure framework. *J Oral Rehabil*. 2001; 28:149-56.
4. <http://www.adandental.com.au/dentures.htm>
5. Perezous LF, Stevenson GC, Flaitz CM, Goldschmidt ME, Engelmeier RL, Nichols CM. The effect of complete dentures with a metal palate on candida species growth in HIV-infected patients. *J Prosthodont*. 2006; 15:306-15.
6. El Ghazali S, Glantz PO, Strandman E, Randow K. On the clinical deformation of maxillary complete dentures. Influence of denture-base

- design and shape of denture-bearing tissue. *Acta Odontol Scand.* 1989; 47:69-76.
7. Rueggeberg F. Dental materials for complete dentures. Chapter 2. In: Rahn AO, Ivanhoe JR, Plummer KD, editor. *Textbook of Complete Dentures*. 6th ed. Shelton, USA: People's Medical Publishing House; 2009. p.10.
 8. Mattie PA, Phoenix RD. A precise design and fabrication method for metal base maxillary complete dentures. *J Prosthet Dent.* 1996; 76:496-9.
 9. Poštić S. Influence of balanced occlusion in complete dentures to decrease of reduction of edentulous ridges. *Vojnosanit Pregl.* 2012, 69:1055-60.
 10. Krstić M, Petrović A, Stanišić-Sinobad D, Stošić Z. *Stomatološka protetika – totalna proteza*. 1st ed. Gornji Milanovac: Dečje novine; 1991. p.348-68.
 11. Shimizu H, Fumitake T, Obukuro M, Kido H, Takahashi Y, Ohmura H. Fracture strength of metal-based complete maxillary dentures with a newly designed metal framework. *Int Chin J Dent.* 2005; 5:35-8.
 12. Poštić SD, Zagrađanin D, Blagojević V. Podlaganja i reparature totalnih proteza – studija preseka. XIV simpozijum protetičara Srbije, Vrnjačka banja 14-17 jun 2007. *Stomatološka protetika.* 2007; 4:28.

Received: 01/10/2012 • Accepted: 12/12/2012

Planiranje oblika totalnih proteza ojačanih metalnim bazama

Srđan D. Poštić

Klinika za stomatološku protetiku, Stomatološki fakultet, Univerzitet u Beogradu, Beograd, Srbija

KRATAK SADRŽAJ

Uvod Totalne proteze ojačane metalnim bazama izrađuju se onda kada postoji rizik od lomljenja baze, odnosno kod pacijenata sa neuromišićnim poremećajima. Cilj ovog rada bio je da prikaže različite oblike metalnih baza u izradi totalnih zubnih proteza, kao i prednosti ovakvih proteza u lečenju osoba koje nemaju zube.

Materijal i metode rada Istraživanjem je obuhvaćeno 116 pacijenata bez zuba koji su lečeni totalnim protezama. Ispitanici su svrstani u dve grupe prema vrsti proteze koja je korišćena. Eksperimentalnu grupu činio je 31 pacijent kod kojeg je primenjena totalna proteza ojačana metalnim bazama, dok je kontrolnu grupu činilo 85 pacijenata koji su rehabilitovani konvencionalnim totalnim protezama od akrilata. Totalne proteze ojačane metalnim bazama izrađenim od legure kobalta, hroma i molibdena napravljene su u dva različita oblika u odnosu na liniju vibracije. Kod prvog oblika metal je proširen do linije vibracije, a kod drugog akrilatna masa. Posle ulaganja i livenja obavljeno je elektropoliranje metalne baze. U završnim postupcima postavljeni su veštački zubi, izvršeni su oblikovanje voskom, ulaganje u kivetu i obrada proteza.

Rezultati Prelom baze proteze je sprečen u najvećem broju slučajeva. Oblik sa proširenjem metala do linije vibracije u gornjoj bezuboj vilici i oblik s elongacijom konveksne površine preko bezubog grebena u donjoj vilici bili su najpovoljniji oblici koji su usloveli potpun uspeh u rehabilitaciji pacijenata eksperimentalne grupe. Kod ovih ispitanika nisu zabeleženi slučajevi podlaganja izrađenih totalnih proteza sa bazama ojačanim metalnim skeletima.

Zaključak Totalne proteze u kojima su baze ojačane metalnim skeletima su povoljan oblik proteze u rehabilitaciji osoba bez zuba s vrlo dobro izraženim bezubim grebenovima kod kojih ne postoji sklonost ka resorpciji grebena.

Ključner eči: totalne proteze; dizajn proteza; bezubost; metalni skelet; ojačan

UVOD

Totalne zubne proteze ojačane metalnim bazama (CDMB) se u izvesnim kliničkim situacijama mogu koristiti u rehabilitaciji pacijenata bez zuba, posebno onda kada postoji rizik od lomljenja baze uzrokovanog jakim pritiscima zuba antagonista iz prirodne denticije, odnosno kod pacijenata sa neuromišićnim poremećajima [1, 2]. Godine starosti ne bi trebalo da budu kontraindikacija pri izradi CDMB, mada se, prema podacima iz literature, ovakve proteze najčešće izrađuju kod pacijenata starijeg životnog doba [3, 4]. Istraživanja su takođe pokazala da je prisustvo i taloženje mikroorganizama iz roda gljivica smanjeno postojanjem CDMB [5].

„Metalne“ totalne zubne proteze – od legure zlata, od legure kobalta, hroma i molibdena ili od legure kobalta i hroma – imaju visokokvalitetne fizičke osobine i uopšte zauzimaju manje prostora u ustima od akrilatnih proteza. CDMB su čvršće i imaju veću otpornost pri naprezanjima, tako da je malo izvesno da bi se mogao desiti prelom proteze u normalnim okolnostima [6]. Prednosti totalnih zubnih proteza u kojima su baze izrađene od metalnog skeleta su potpuna biokompatibilnost i značajan hipotalergijski efekat u odnosu na zdrava i nepromenjena noseća tkiva u ustima, kao i dodatno ojačanje koje sprečava lomljenje proteze. Pored toga, CDMB pokazuju stabilnost baze koja je oblikovana tako da nije pod uticajem štetnih mišićnih sila, a u pojedinim slučajevima može uticati na odlaganje ili oslobađanje potrebe za hirurškim reponiranjem frenuluma u ustima. Pacijenti takođe imaju prirodni osećaj u ustima zbog tanke metalne baze koja isto tako može doprineti boljoj stabilnosti [7]. Smatra se da su CDMB dimenzionalno vrlo stabilne u poređenju s protezama izrađenim od plastičnog materijala – akrilata, i to ne samo pri izradi, već i u pogledu dugotrajnih povoljnih efekata [8]. CDMB takođe se mogu modifikovati dodatkom tkivnih kondicionera za podlaganje.

Cilj ovog rada je bio prikaz različitih oblika metalnih baza u izradi totalnih zubnih proteza, kao i prednosti ovakvih proteza u lečenju osoba bez zuba.

MATERIJAL I METODE RADA

Kod 31 pacijenta bez zuba (29 muškaraca starosti 57–69 godina i dve žene starosti 59–64 godine) i tendencije resorbovanja rezidualnog bezubog alveolarnog grebena (RRR) izrađene su CDMB, i ovi pacijenti su sačinjavali eksperimentalnu grupu. Kontrolnu grupu ispitanika činilo je 85 nosilaca totalnih proteza (40 muškaraca starosti 60–69 godina i 45 žena starosti 60–65 godina) sa konvencionalnim totalnim protezama od akrilata.

Pri izboru ispitanika za ovu studiju, u kliničkim situacijama koje su razmatrane kao pouzdani indikatori za izradu CDMB, u obzir su uzeti sledeći kriterijumi:

- pacijenti sa „zaravnjenim“ ili „spuštenim“ palatinalnim površinama nepca i situacije sa visokim „gotskim“ nepcem;
- situacije kada je stvarni centar proteze bio udaljen od „idealnog – poželjnog“ centra proteze;
- slučajevi kada nisu bili prisutni *tori palatini* bez egzostozama ili bez bilo kakvih prominencija;
- slučajevi gde je postojala resorpcija – redukcija bezubog grebena na jednoj strani vilice – unilateralna resorpcija;
- pacijenti bez zuba oboleli od epilepsije;
- pacijenti bez zuba s posebnim estetskim zahtevima;
- slučajevi sa specifičnom okluzijom – ako su svi preostali zubi bili prisutni u zubnom luku suprotne vilice, situacije gde su na jednoj strani suprotne (gornje ili donje) vilice preostali metalokeramički mostovi, a druga strana vilice je zbrinuta parcijalnom akrilatnom protezom;
- slučajevi s učestalim prelomima totalnih proteza.

Izrada CDMB je urađena primenom standardnih kliničkih i laboratorijskih postupaka izrade totalne proteze. Posle preliminarnih otiskivanja bezubih vilica alginatom (*Alginoplast, Galenika*, Beograd, Srbija), na anatomskim modelima od gipsa su izrađene individualne kašike od akrilata (*Palavit L, Galenika*, Beograd, Srbija) za svakog pacijenta. Funkcionalni otisci su realizovani primenom cink-oksidi-eugenol paste (*Vikopres, Galenika*, Beograd, Srbija) i izrađeni su radni modeli od tvrdog gipsa (*Galigranit, Galenika*, Beograd, Srbija).

Radni modeli su duplirani pomoću silikonske mase (*Bredent-Exaktosil N21 Duplicating Silicone kit, Bredent GmbH & Co. KG*, Senden, Nemačka) ili pomoću reverzibilnog hidrokoloida (*Gelodouble, Interdent*, Gornji Grad, Slovenija) zbog izrade skeleta od legure kobalta, hroma i molibdena. Po završenom postupku dupliranja od vatrostalne mase su izrađeni modeli duplikati radnih modela od tvrdog gipsa.

Voštani profili (*Voco, VOCO GmbH, Kukshafen, Nemačka*) korišćeni su pri modelovanju (Slike 1 i 2). Baze totalnih proteza su izrađene od legure Co-Cr-Mo (*Wisil M, Wisil Austenal, Keln, Nemačka*). Po završenom ulaganju i izlivanju, metalne baze su elektrolitički ispolirane.

Kod ispitanika eksperimentalne grupe napravljena su dva potpuno različita oblika baza totalnih proteza na bezubim vilicama. Kod prvog oblika metal je proširen do zone vibracije, a kod drugog akrilat je bio u produžetku metalne baze i on je proširen do zone vibracije (Slike 3–7). U eksperimentalnoj grupi za totalne zubne proteze na donjim vilicama takođe su izrađena dva različita oblika, uzimajući u obzir položaj baze i ekstenziju preko bezubog grebena. Prvi oblik je bio smanjen i postavljen samo preko vrha i konveksiteta rezidualnog bezubog grebena, dok je drugi oblik baze proširen s elongacijom samo prema oralnim površinama veštačkih zuba i prema lingvalnom sulkusu do granice pokretne i nepokretne sluzokože poda usne duplje, ali ne i preko bezubog grebena (Slike 8 i 9). Zagrižajni bedemi su oblikovani pomoću roze voska (*Vomogal S, Galenika*, Beograd, Srbija). Obrazni luk (*Artex, Amann Girrbach GmbH, Koblah, Austrija*) korišćen je u određivanju položaja gornjeg modela u artikulatu. Međuvilični odnosi su određeni u bezubim ustima. Prenos obraznim lukom je primenjen pri određivanju položaja vilice prema referentnim tačkama i u fazi pre određivanja međuviličnih odnosa (Slike 10 i 11). Posle postavljanja veštačkih zuba u vosku i probe u ustima, obavljeno je poliranje. Vosak modela proteza je zamenjen akrilatom (*Biocryl RN, Galenika*, Beograd, Srbija), u postupku kivetiranja, a proteze su postavljene na noseća tkiva u ustima pacijenata.

Ispitanici eksperimentalne grupe su na osnovu tipa CDMB koje su izrađivane u okviru ove studije svrstani u pet grupa. Prvu grupu činilo je devet muškaraca i jedna žena kod kojih su u rehabilitaciji bezubosti samo u gornjoj vilici izrađene CDMB gde je metal proširen sasvim distalno – u zonu vibracije, odnosno „a“ liniju. Drugu grupu činila su tri pacijenta kod kojih je u rehabilitaciji bezubosti u gornjoj vilici izrađena CDMB s akrilatom u produžetku metalne baze, odnosno proširenjem akrilata do „a“ linije. U trećoj grupi bilo je devet muškaraca i jedna žena kod kojih je rehabilitovanje bezubosti obavljeno izradom i postavljanjem gornje CDMB s metalom proširenim do „a“ linije i donje CDMB s metalnom bazom izrađenom samo preko bezubog grebena. Četvrtu grupu je činilo sedam muškaraca kod kojih je rehabilitovanje bezubosti obavljeno izradom i postavljanjem gornje CDMB gde je akrilat, u produžetku me-

talne baze, bio proširen do „a“ linije i donje CDMB gde su ekstenzija i elongacija urađene prema lingvalnoj granici pokretne i nepokretne sluzokože poda usne duplje, lingvalnom sulkusu i oralnim površinama veštačkih zuba. Peta grupa obuhvatila je tri muškarca kod kojih je postojala bezubost samo u donjoj vilici i kod kojih je u svrhu rehabilitacije bezubosti izrađena i postavljena donja CDMB s metalnom bazom preko konveksiteta bezubog grebena.

Gornje totalne proteze su bile češće primenjene (9,2%) od donjih (7,2%).

U proceni su korišćene metode analize studijskih modela i klinička provera kvaliteta. Pacijentima su takođe postavljena pitanja o udobnosti, jednostavnosti i spontanosti za vreme žvakanja, o govoru, stabilnosti, estetici i regularnom korišćenju proteza.

REZULTATI

Prelom baze je zabeležen kod samo 7% ispitanika posle dve godine posmatranja primene terapije. Utvrđeno je da je proširenje metala do zone vibracije najpovoljniji oblik CDMB u rehabilitaciji gornje bezube vilice ispitanika eksperimentalne grupe. Proširenje oblika metalne baze prema oralnim površinama veštačkih zuba pokazalo se najboljim u protetičkoj rehabilitaciji ovih pacijenata. Nijedno podlaganje CDMB nije izvršeno u ovoj grupi ispitanika. Dve reparature veštačkih zuba zbog lomljenja akrilatnih veštačkih zuba ili odvajanja od akrilatne površine ležišta obavljene su posle 12 meseci, a pet reparatura zuba urađeno je posle 24 meseca terapije (Tabela 1). Četiri pacijenta obolela od Parkinsonove bolesti i dva s epilepsijom su uspešno rehabilitovana izradom CDMB u ovoj studiji.

Svi ispitanici eksperimentalne grupe koji su rehabilitovani pomoću CDMB bili su subjektivno zadovoljni izrađenim protezama. Stanje u njihovim ustima bilo je povoljno za izradu CDMB (Slika 12). Ni kod jednog pacijenta nije bilo potrebno podlaganje proteze tokom 24 meseca terapije. Međutim, kod tri ispitanika (četvrta grupa eksperimentalne grupe) bilo je potrebno podlaganje CDMB koje su na donjim vilicama bile proširene do lingvalne granice pokretne i nepokretne sluzokože.

DISKUSIJA

Studije o dizajnu i oblicima CDMB dosad u stručnoj literaturi nisu često objavljivane uprkos činjenici da se mogu uspešno primeniti u lečenju mnogih osoba bez zuba. Pored toga, u stomatološkim i protetičkim publikacijama nema podataka o upoređivanjima različitih ili potencijalno drugačijih i osobenih oblika metalnih baza za ojačavanje i ugrađivanje u totalne zubne proteze.

Dilema o kojoj bi, izvesno, prvo trebalo diskutovati u ovoj studiji odnosi se na to koji oblik, odnosno dizajn metalnog skeleta bi se mogao smatrati najpovoljnijim za postavljanje u površinu baze totalne proteze, a takođe i na problem u kojoj meri bi trebalo proširiti povoljan oblik metalne baze u zonu relativno pokretne sluzokože i zonu vibracije. CDMB bi mogle biti dizajnirane u obliku konstrukcija udaljenih od zone vibracije, odnosno postavljenih ispred linije vibracije, sa distalnom ivicom metalne površine postavljenom značajno ispred u odnosu na

liniju vibracije. Ovakav oblik je znatno komforniji za pacijenta, ali je u izvesnoj meri u koliziji sa zahtevima stabilnosti proteze na ležištu. Na osnovu oblika baza CDMB koje su izrađene u okviru naše studije, moglo bi se tvrditi da bi metalne baze u gornjim protezama trebalo proširiti do zone vibracije radi bolje stabilnosti totalnih proteza i boljeg obavljanja osnovnih funkcija orofacijalnog sistema žvakanja i govora kod pacijenata bez zuba. Takva zapažanja su u saglasnosti s rezultatima studije Ohkuba (*Ohkubo*) i saradnika [3], koji su utvrdili da pacijenti najbolje prihvataju CDMB kada su one dizajnirane kao i klasične, konvencionalne totalne zubne proteze od akrilata. Drugi oblik dizajna koji je primenjen u terapiji u okviru naše studije odnosi se na metalne mreže, tj. ojačanja, koja bi se mogla smatrati manje skupom i jednostavnijom verzijom u pogledu dizajna proteze.

Transparentni (bezbojni) akrilat bi se takođe mogao upotrebiti u izradi CDMB, što se na osnovu opisa rezultata različitih kliničkih studija može smatrati prednošću. Korišćenje transparentnog akrilata smanjuje mogućnost pojave alergijskih reakcija, u poređenju s ružičasto-crvenim akrilatnim materijalom. Pored toga, transparentni akrilat pruža mogućnost sagledavanja svake promene u pogledu redukcije bezubog grebena.

Okluzija i artikulacija u CDMB bi trebalo da budu po principu jednostrano uravnotežene okluzije. Uzimajući u obzir činjenicu da su CDMB indikovane u svim slučajevima gde je bezubi greben čvrste konzistencije i nije predisponiran na redukciju, izvesno je pretpostaviti i zaključiti da preterana funkcionalna opterećenja na tkiva orofacijalnog sistema neće dovesti do redukcije bezubog grebena. Činjenica je, međutim, da je model obostrane uravnotežene okluzije najčešće prihvatljiv koncept u postavljanju zuba u totalnim zubnim protezama, što, s druge strane, takođe predstavlja veoma izvesnu mogućnost pri izboru koncepta postavljanja veštačkih zuba u CDMB [9, 10].

Da li bi keramički zubi mogli biti postavljeni u totalne proteze ojačane metalnim bazama umesto akrilatnih zuba i da li bi postavljanje takvih zuba zahtevalo izmene u dizajnu proteze i metalne baze u totalnoj zubnoj protezi? U najvećem broju slučajeva keramički veštački zubi nisu bili korišćeni u postavi zuba u CDMB s obzirom na to da akrilatni veštački zubi u sasvim zadovoljavajućem stepenu kompenzuju nedostatak prirodnih zuba i u pogledu estetike i u pogledu funkcije i okluzije u veštačkim zubnim lukovima totalne zubne proteze.

Najzad, moglo bi se razmatrati i pitanje koje se odnosi na to da li su CDMB prihvatljive u nastavku rehabilitacije pacijenata bez zuba koji su prvobitno bili zbrinuti akrilatnim parcijalnim zubnim protezama pre poslednje ekstrakcije zuba iz vilica. Na osnovu rezultata naše studije može se tvrditi da su CDMB uspešan produžetak terapije pacijenata s malim brojem zuba posle ekstrakcije zuba, što na posebno upečatljiv način pokazuju podaci o stepenu zadovoljstva pacijenata u fazi navikavanja i u fazi korišćenja CDMB posle ekstrahovanja poslednjih zuba iz vilica. Podlaganje CDMB teorijski može doći u obzir, ali zapravo bez široke primene u praksi, pre svega zbog toga što se na osnovu rezultata ove studije posebna pažnja u planiranju terapije zasni-

va na pravilnom i detaljnom izboru pacijenata koji mogu biti rehabilitovani CDMB protezama. Sužen i pažljiv izbor pacijenata koji će biti pogodni za terapiju CDMB se prvenstveno odnosi na odabiranje pacijenata sa dobro izraženim bezubim grebenovima posle vađenja zuba čiji bezubi grebenovi nisu podložni imedijatnom ili prolongiranom redukovanju. Podlaganje baze totalne proteze uopšte ne bi trebalo da bude primenjeno ili bi možda eventualno moglo biti primenjeno posle dugotrajnog korišćenja CDMB proteza.

Činjenica je da su u našoj studiji zabeleženi prelomi metalne baze kod tri muškarca posle 24 meseca terapije totalnim protezama. Ovakav rezultat odstupa od rezultata studija drugih autora u kojima jačina metalne baze i izmerena povećana otpornost na naprezanje legure metala sprečavaju bilo kakvo lomljenje proteze [2, 11]. Najverovatnije da su prelomi baze kod ispitanika eksperimentalne grupe u našoj studiji nastale kao posledica bruksizma i nošenja proteze noću. Ovakav rezultat se ipak može smatrati uspehom u poređenju s rezultatima zabeleženim u kontrolnoj grupi, u kojoj je bilo više od 25% preloma akrilatne baze posle 24 meseca terapije protezama [12]. Sama činjenica da je izvestan broj pacijenata eksperimentalne grupe u našoj studiji imao simptome bruksizma, te da su kod nekoliko ovih pacijenata zabeležena samo ispadanja ili prelomi akrilatnih zuba u protezi, a ne i prelomi metalne baze, govori u prilog pozitivnim rezultatima u terapiji primenom CDMB kod pacijenata sa bruksizmom.

Na osnovu nalaza o stabilnosti totalnih proteza koji su zabeleženi u ovoj studiji potvrđeno je da su povoljni terapijski efekti i poboljšana stabilnost totalnih proteza ostvareni proširivanjem metalne baze CDMB. U ovoj studiji je primenjen postupak izrade metalne baze totalne proteze sa proširenjem na sredinu bezubog grebena gornje vilice. Pored toga, zapaženi rezultati u vezi sa stabilnošću i opterećenjem su u ovom istraživanju postignuti kada je metalni skelet obuhvatio celokupnu konveksnu površinu donjeg bezubog grebena. Rezultati našeg istraživanja su potvrdili ranije nalaze na osnovu kojih je važna prednost CDMB izuzetno precizno intimno naleganje na sluzokožu nosećih tkiva bezubih grebenova [6, 7, 8, 11].

ZAKLJUČAK

Totalne proteze u kojima su baze ojačane metalnim skeletima su povoljan oblik proteze u rehabilitaciji osoba bez zuba s vrlo dobro izraženim bezubim grebenovima kod kojih ne postoji sklonost ka resorpciji grebena.

NAPOMENA

Rad je saopšten na 33. godišnjem kongresu Evropskog udruženja protetičara (*European Prosthodontics Association – EPA*), koji je održan 1–3. oktobra 2009. godine u Insbriku, u Austriji.