

UDK 616.216.2-089.844
616.715-001.5-089.844
COBISS.SR-ID 234133772

ISSN 0350-2899. - God. 42, br. 1 (2017), str. 5-11.

MESTO I ULOGA TITANIJUM MESH-A U REKONSTRUKCIJI ČEONOG SINUSA NAKON TRAUME

PLACE AND ROLE OF TITANIUM MESH IN RECONSTRUCTION OF THE FRONTAL BONE AFTER TRAUMA

Srbislav Pajić (1), Tanja Boljević (2), Svetlana Antić (3), Milutin Mrvaljević (1), Milena Cojić (4), Jovan Janić (5), Zoran Pešić (6)

(1) CENTAR ZA ZBRINJAVANJE URGENTNIH STANJA I NEUROTRAUME URGENTNOG CENTRA KSC, BEOGRAD, (2) KLINIKA ZA OTORINOLARINGOLOGIJU I MAKSILOFACIJALNU HIRURGIJU, KLINIČKI CENTAR CRNE GORE, (3) STOMATOLOŠKI FAKULTET U BEOGRADU, CENTAR ZA RADIOLOŠKU DIJAGNOSTIKU, (4) DOM ZDRAVLJA PODGORICA, (6) MEDICINSKI FAKULTET PODGORICA, (5) MEDICINSKI FAKULTET U NIŠU, (6) MEDICINSKI FAKULTET U NIŠU, KLINIKA ZA MAKSILOFACIJALNU HIRURGIJU

Sažetak: Pravilan pristup i hirurški plan u rešavanju impresivne kominutivne traume čeone kosti ogleđa se u adekvatnoj fiksaciji brojnih ulomaka koji moraju proći kroz adekvatnu repociziju i osteosintezu da bi se postigla adekvatna stabilnost ulomaka i vratila prvobitna kontura čeone kosti i/ili zidova čeonog sinusa. Obnovu normalne konture kosti sproveli smo kroz brz i jednostavan način lečenja frontalnog preloma korišćenjem titanijum 3D mesh-a. Tehnika podrazumeva „izvući kost na mrežu” i fiksirati je monokortikalnim šrafovim. Iznosimo naša iskustva sa ovom tehnikom u slučaju rešavanja frontalne impresivne i kominutivne frakture, na bolesničkom materijalu od 43 pacijenta u Centru za zbrinjavanje urgentnih stanja i neurotraume Urgentnog centra Kliničkog Centra Srbije, kroz retrospektivnu kohortnu studiju, praćeno kroz tehnički aspekt i kliničke rezultate primene ove jednostavne metode. Studija je prethodno odobrena od Etičkog odbora KCS. U periodu od tri godine njih 43 su imali prelome u predelu čeone kosti i čeonog sinusa. Period praćenja je od 01. januara 2013. godine do 31. decembra 2016. godine. Najmlađi bolesnik imao je 17, a najstariji 78 godina, sa prosekom 29 godina. Glavni uzrok su bile saobraćajne nesreće, kod 29/43 (67,44%) pacijenata, sport, kod 4/43 (9,30%), pad sa svoje visine, 5/43 (11,63%), pad sa visine veće od 2m, 4/43 (9,30%) i rukovanje mašinama, 1/43 (2,33%). Odnos prema polnoj distribuciji muškarci/žene je 3:1. Svi pacijenti su operisani u periodu od 6 dana posle povrede. Dijagnostička evaluacija pacijenata načinjena je multislajsnom kompjuterizovanom tomografijom sa 3D rekonstrukcijom (MDCT 3D) pre i postoperativno. Svi pacijenti su kontrolisani na pregledima kroz period praćenja od prvog do 12. postoperativnog meseca. Stabilnost fragmenata tokom operativnog zahvata postignuta je u potpunosti, pozicija fragmenata u rekonstruktivnom aktu je u zadovoljavajućim anatomskim konturama. Estetski rezultati bili su zadovoljavajući i bez komplikacija vezanih za primenjeni postupak, kao što je nekontrolisano krvarenje iz sinusa, infekcije, oštećenja zadnjeg zida sinusa i mozga. Efektivnost primenjenog postupka ukazala nam je da nismo imali deformitete konture čela i da je postignut potpun kozmetički rezultat. Primena metoda sa titanijum 3D mesh-om u rešavanju ovako složenih kominutivnih impresivnih preloma pokazala se kao postupak izbora jer na jednostavan način uz dobar hirurški pristup daje odlične rezultate, a sam postupak se izvodi uz minimalan morbiditet u rešavanju prevashodno kominutivnih preloma prednjeg zida čeonog sinusa i čeone kosti.

Ključne reči: prelomi čeone kosti, frontalni sinus, titanijum 3D mesh, kraniofacijalna trauma.

Summary: The proper approach and surgical plan in solving impressive comminuted frontal bone trauma is reflected in adequate fixation of numerous fragments, which have to go through proper repositioning and osteosynthesis to achieve adequate stability of the fragments and to return the original contour of the frontal bone and/or frontal sinus walls. We carried out the restoration of the normal bone contour through a quick and easy way of treating frontal fractures using titanium 3D mesh - a technique

Adresa autora: Srbislav Pajić, Centar za zbrinjavanje urgentnih stanja i neurotraume Urgentnog centra KSC
Pasterova 2, 11 000 Beograd, Srbija. *E-mail:* nevus-ng@hotmail.com
Rad primljen: 16. 03. 2017. Rad prihvaćen: 11. 04. 2017. Elektronska verzija objavljena: 22. 05. 2017.

www.tmg.org.rs

that involves "pulling the bone to the network" and fixing it with the mono cortical screws. We present our experience with this technique in solving the case of frontal impressive and comminuted fractures, on the material of 43 patients at the Centre for Medical Emergencies and Neurotrauma Emergency Centre of the Clinical Centre of Serbia through a retrospective cohort study accompanied with technical aspects and clinical results of this simple method application. The study was previously approved by the Ethics Committee of the Clinical Centre of Serbia. In the period of three years 43 patients had fractures in the area of the frontal bone and frontal sinus. The surveyed period was 1st January 2013 to 31st December 2016. The youngest patient was 17 and the oldest 78 years, the average age being 29 years. The main cause was traffic accidents in 29/43 (67.44%) patients, sport in 4/43 (9.30%), falling down from one's own height in 5/43 (11.63%), a fall from a height higher than 2m in 4/43 (9.30%) and machinery operation in 1/43 (2.33%). The ratio towards sex distribution was men/women 3:1. All patients were operated within the period of six days after the injury. The diagnostic evaluation of patients was made with multi slice computed tomography with 3D reconstruction (3D MDCT) pre- and postoperatively, all patients were controlled on the examinations within the follow-up period of the first 12 postoperative months. The stability of the fragments during the surgical procedure was achieved fully, the position of fragments in the reconstructive act was in satisfactory anatomic contours. The aesthetic results were satisfactory and there were no complications related to the procedure applied, such as uncontrolled bleeding from sinus infection, damage to the rear wall of the sinuses and brain. The effectiveness of the applied procedure indicated to us that we had no deformities of the forehead contour and that the full cosmetic result was achieved. The usage of the titanium 3D mesh in solving such complex impressive comminuted fractures showed as the procedure of choice because in a simple manner with good surgical approach it gives excellent results and the procedure is performed with minimal morbidity in addressing primarily comminuted fracture of the anterior wall of frontal sinus and the frontal bone.

Key words fractures of the frontal bone, frontal sinus, titanium 3D mesh, craniofacial trauma

UVOD

Smatra se da je čeona kost najčvršća kost kraniofacijalnog skeleta. Zastupljenost preloma frontalnog sinusa kreće u opsegu 5–15% svih preloma u maksilofacijalnoj hirurgiji, a dominantni etiološki faktori njihovog nastajanja su saobraćajni traumatizam, pad sa visine, sportske povrede i rukovanje mašinama [1, 2].

Impresivni i kominutivni prelomi čeone kosti, koji u sebe uključuju i prelome čeonog sinusa, uslovljavaju nastajanje funkcionalnih i estetskih smetnji. Ovakvi prelomi zahtevaju hirurško lečenje i složene rekonstruktivne zahvate. Frakturni obrasci loma su vrlo različiti i umnogome zavisni od jačine sile koja je delovala, kao i mesta dejstva na jedinicu površine i same disperzije sile po toj površini [2].

Cilj našeg interesovanja su prelomi čeone kosti sa dijastazom ulomaka za punu debljinu kosti i brojnim ulomcima koji zahvataju prednji i zadnji zid frontalnog sinusa. Hirurški zahvati imali su za cilj rekonstrukciju zidova sinusa u prvobitnu anatomsku korektnu poziciju, sa težnjom da se vrati kontura lica i izbegnu kratkoročne i dugoročne komplikacije.

Kominutivni prelomi u predelu čeone kosti predstavljaju zahtevne rekonstruktivne

zahvate jer sobom nose sekvele u vidu ožiljnih i koštanih deformiteta koji sobom povlače i određena psihološka stanja pacijenata nakon ozdravljenja [3, 4].

Ovakvi prelomi zahtevaju operativni plan tako sačinjen da vrati konture čeone kosti u svoj integralni celoviti deo, vodeći računa da se sačuva svaki fragment kosti [5].

Ovim člankom smo želeli da prikazemo naša iskustva u zbrinjavanju ovakvih trauma i primenu titanijum 3D mesh-a u procesu osteosinteze multifragmentarnih preloma i rešavanju pravilnih kontura čela.

PACIJENTI I METODOLOGIJA

Na bolesničkom materijalu od 43 pacijenta sa povredama čeone kosti i čeonog sinusa koji su bili operisani u Centru za zbrinjavanje urgentnih stanja i neurotraume Urgentnog centra Kliničkog centra Srbije, sproveli smo retrospektivnu kohortnu studiju, prethodno odobrenu od strane Etičkog odbora KCS br. 195/43 od 24. 11. 2016., u periodu od tri godine. Period praćenja je od 01. januara 2013. godine do 31. decembra 2016. godine. Najmlađi bolesnik imao je 17, a najstariji 78 godina, sa prosekom 29 godina.

Tabela 1. Pacijenti zbrinjavani u periodu od 01. januara 2013. do 31. decembra 2016. godine od traume
Table 1. Patients cared for in the period of 1st January 2013 to 31st December 2016 with the trauma of the frontal bone and frontal sinus

Trauma/ Trauma	Broj bolesnika/ Number of patients	HIRUŠKI PRISTUP / SURGICAL APPROACH			Terapijski prozor od povrede i vreme operacije / Therapeutic window of trauma and time of the operations	Rezultat ocenjen od strane pacijenata / Result estimated by the patient			Komplikacije/ Complications
		Bikoronarni / bicoronal	Cilijarni / ciliary	Laceracija / lacerations		Odličan / excellent	Vrlo dobar / very good	Zadovoljavajući / satisfactory	
Saobraćaj/ Traffic	29 (67,44%)	23 (53,49%)	5 (11,63%)	8 (34,88%)	SVI PACIJENTI OPERISANI U PERIODU DO 6 DANA OD POVREĐIVANJA / All patients operated within 6 days from the injury OPERATIVNI ZAHVAT TRAJAO DO MAX, 40 minuta / Surgery lasted for max, 40 minutes	25 (58,14%)	3 (6,97%)	1 (2,32%)	Bez komplikacija/No complications
Sport / Sport	4 (9,30%)	2 (4,65%)				4 (9,30%)			Bez komplikacija/No complications
Pad sa svoje visine / Falling down from one's own height	5 (11,63%)		2 (4,65%)				2 (4,65%)		Bez komplikacija/No complications
Pad sa visine veće od 2m / Falling down from a height higher than 2m	4 (9,30%)	1 (2,32%)	3 (6,97%)	2 (4,65%)		4 (9,30%)			Rezidualni frontalni hematom kod jednog pacijenta / Residual frontal hematoma in one patient
Povreda mašinama/ Injury made by machines	1 (2,33%)	1 (2,33%)		1 (2,33%)				1 (2,33%)	Estetski ožiljak / Cosmetic scar

Glavni uzrok su bile saobraćajne nesreće, kod 29/43 (67,44%) pacijenata, sport, kod 4/43 (9,30%), pad sa svoje visine, 5/43 (11,63%), pad sa visine veće od 2m, 4/43 (9,30%) i rukovanje mašinama, kod 1/43 (2,33%).

Odnos prema polnoj distribuciji muškarci/žene je 3:1. Svi pacijenti su operisani u periodu od 6 dana posle povrede.

Za hirurške pristupe smo najčešće koristili koronalne, hemikoronarne i subcilijarne rezove, a koristili smo i postojeće lacerkontuzne rane čeonog predela nastale u aktu traume. Ako je hirurški rekonstruktivni akt zahtevao preglednije operativno polje, koristili smo navedene pristupe u zavisnosti od opsega traumom zahvaćenog frakturnog loma.

Zadaci koje smo postavili u rešavanju ovih preloma su:

1. Ulomljene fragmente čeone kosti važno je vratiti u anatomske okvire pre nastanka traume i iste fiksirati unutrašnjom fiksacijom.

2. Multifragmente čeone kosti nastale kod teških kominutivnih fraktura - teška usitnjavanja prednje tabule eksternog čeonog sinusa sa ili bez uključivanja nasofrontalne povrede, ponekad zahteva korišćenje koštanog graftovanja i fiksaciju.

3. Prelomi zadnjeg zida čeonog sinusa rekonstruisati sa težnjom da se očuva volumen frontalnog sinusa.

Za pristup do mesta frakture korišćene su lacerokontuzne povrede mekih tkiva koje su postojale u 6 slučajeva. Incizije kroz obrve korišćene su kod 10 bolesnika, a prednji bikoronarni rez u 27 slučajeva (tabela 1.).

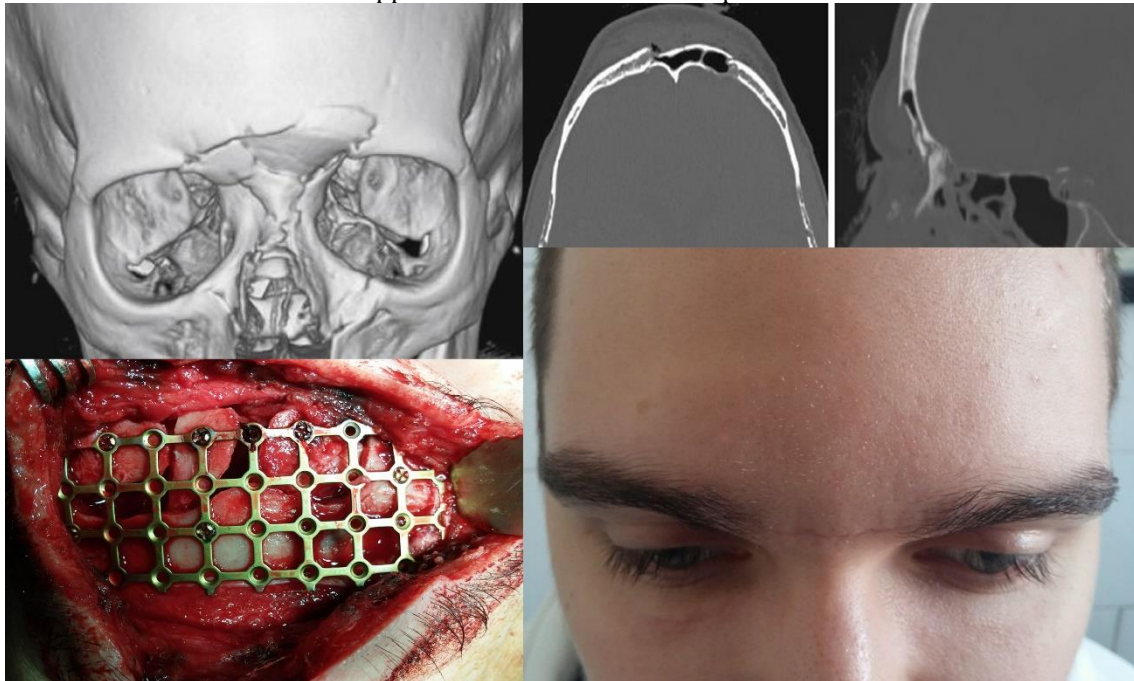
REZULTATI

Nema zabeleženih komplikacija kod svih tretiranih slučajeva tokom 12 meseci kliničkog kontrolisanja, a dobar estetski rezultat sa zadovoljstvom pacijenata je postignut. Prosečno vreme trajanja operativnog zahvata ovim postupkom bilo je oko 40 minuta koji se

odnose na manipulaciju fragmentima kostiju i njihovu fiksaciju minimonokortikalnim šrafovimama za mrežu (slika 1.).

Slika 1. Prikaz pacijenta – repozicija i osteosinteza 3D Mesh-om, definitivni izgled dve nedelje nakon zbrinjavanja.

Figure 1. Display of the patients repositioning and osteosynthesis with 3D Mesh infection, definitive appearance two weeks after disposal



DISKUSIJA

Savremeni koncept zbrinjavanja u traumatologiji frontalne kosti, a prevashodno čeonog sinusa, je složen i zahtevan prevashodno zbog mogućih brojnih sekvela koje mogu da se jave kako u ranom, tako i u kasnijem postoperativnom period. Stoga složenost zahvata ponekad izaziva kontraverze u smislu izbora pravog tretmana ovog predela. Hirurški zahvat se kod izolovanih preloma prednjeg zida čeonog sinusa, naročito kod multifragmentarnih i impresivnih, svodio na estetski aspekt, sa otvorenim pristupom i unutrašnjom fiksacijom [6].

Osnovna ideja u korišćenju materijala za ovu vrstu zbrinjavanja jeste da to prevashodno budu materijali koji se lako aplikuju, mogu da izdrže tenziona sile koje vladaju u predelu kosti i da se dobije zadovoljavajuća anatomsko forma tog predela. Sav materijal korišćen u ovim zbrinjavanjima, mikro pločice, mreže i mikro šrafovi, moraju da zadovolje odnos prema biološkom materijalu. u smislu hemijske inertnosti i biokompatibilnosti, pri tome da ne

ispoljavaju alergijsku reakciju. Uz ove pomenute uzuse moraju da budu nekancerogeni, jednostavni za rukovanje, da se mogu sterilisati i da budu radioopalescentni [7].

Mrežu (Micro-Mesh 1,0mm, KLS Martin GmbH & Co. KG) odlikuje da je tanka i da se lako oblikuje prema konturama gde će biti plasirana, brzo se stabilizuje, zadati oblik održava u konturi i sve fragmente kosti drži u poziciji koja joj je pretpostavljena, što sve utiče na nemogućnost nastajanja odloženih – kasnih komplikacija repozicije i rekonstrukcije, a smanjena je i količina artefakata na kompjuterizovanoj tomografiji (CT) snimaka, u odnosu na druge materijale [7].

Prvi autor koji ističe korišćenje titanijumske mreže kao nove opcije za zbrinjavanje teških kominutivnih preloma frontalnog sinusa bio je Lakhani et al. 2001. [8]. S obzirom na to da titanijumska mreža ispunjava kriterijume u zbrinjavanju traume frontalne kosti i frontalnog sinusa, predlaže se njena upotreba u tu svrhu nakon dobijenih odličnih rezultata u lečenju orbitalnih fraktura. Badie i

saradnici opisali su obnovu koštanog defekta i dure u prednjoj lobanjskoj jami, a u posebno zahtevnoj situaciji ablacije tumora koji se nalazio na kranijalnoj bazi [9]. Sekhar i sar. opisali su sličnu situaciju u uslovima kada nije bilo slobodne duralne margine, a ista je bila nedostupna za šivenje [10].

Trodimenzionalna kompjuterizovana tomografija (3D CT) je osnova za određivanje veličine i obima preloma, kao i nastalog defekta u predelu dejstva traume. Omogućava preoperativnu vizualizaciju nastalih fragmenata stvarajući mogućnost preoperativnog planiranja. To omogućava da se odredimo prema hirurškoj tehnici, operativnom pristupu i izboru adekvatnog materijala u aktu zbrinjavanja. Različiti su pristupi u zbrinjavanju čeonog sinusa: većinom je to bikoronarni pristup, rez kroz obrve i koren nosa ili korišćenje postojećih razderotina [3]. Unazad nekoliko godina stav hirurga koji se bave kraniofacijalnom hirurgijom je da je sve više zastupljen bikoronarni pristup jer omogućava bolju vizualizaciju operativnog polja i povezan je sa minimalnim postoperativnim komplikacijama, kao što su parestezije i neprihvatljivi ožiljci za pacijenta. Ukoliko se pristupa kroz rezove preko čela, što neki zagovaraju, ili se koriste proširene male razderotine nastale tokom traume, to pruža odličan pristup, ali može dovesti do postoperativnih parestezija i vidljivih loših ožiljaka koji izazivaju nezadovoljstvo kod pacijenata i utiču na njihov psihološki status (slika 2) [2].

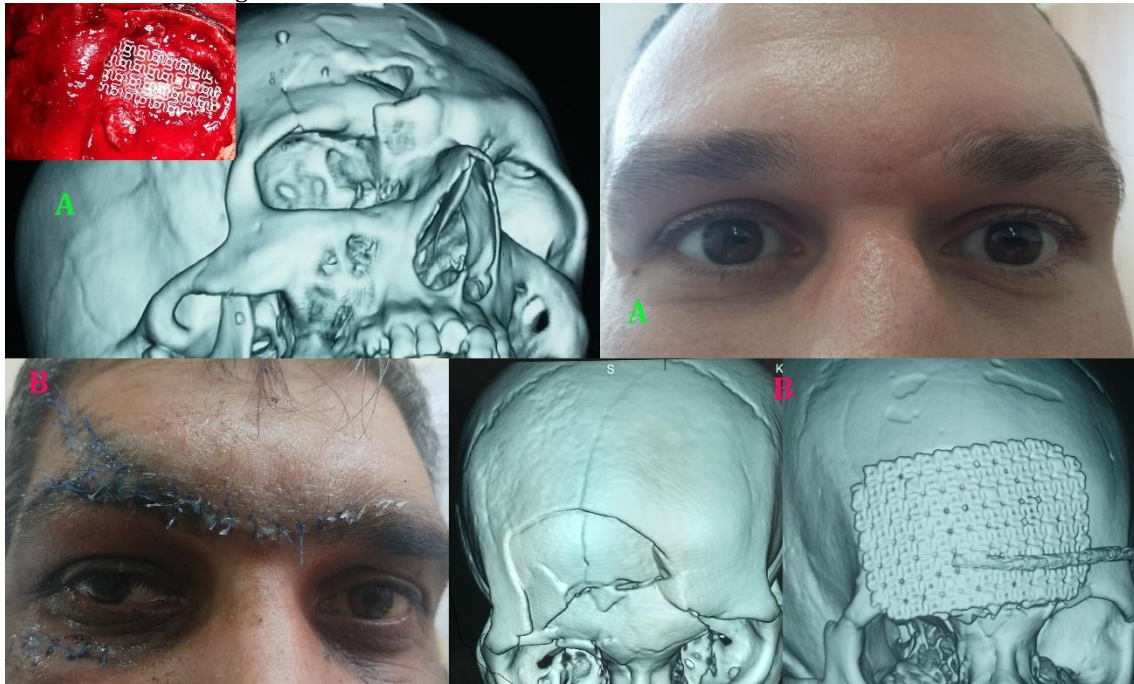
Ukoliko se pričvršćivanje fragmenata kostiju ne sprovede na propisani način, kod kominutivnih preloma čeonog sinusa, tj. sprovede se neadekvatan hirurški pristup za sanaciju frakture, usloviće ne samo kozmetičke deformitete, već može dovesti i do ozbiljnih komplikacija, uključujući i razvoj mukokela, piomukokela ili apscesa i meningitisa. Naročito ako se postavljanjem dijagnoze izostavi stanje nasofrontalnog kanala i stanje zadnjeg zida čeonog sinusa, može doći do jedne od ovih komplikacija [4]. Da bi se izbegao razvoj mukokela ili neke od navedenih postoperativnih sekvela, operativno zbrinjavanje mora u sebe da uključi kompletno sagledavanje stanja izazvanog

traumom i mesta frakturnog loma. Bezuslovno je uklanjanje sluznice čeonog sinusa iz svih rezezusa, repozicioniranje kominutivnih fragmenata kostiju u prvobitnu anatomsku poziciju, rekonstruisanje nasofrontalnog kanala, a ako je njegovo oštećenje traumom toliko da je tehnički neizvodljiva njegova anatomska restitucija, onda učiniti njegovo zatvaranje mašću i fasciom latom, perikranijalnim pediklom ili aloplastičnim materijalom [11].

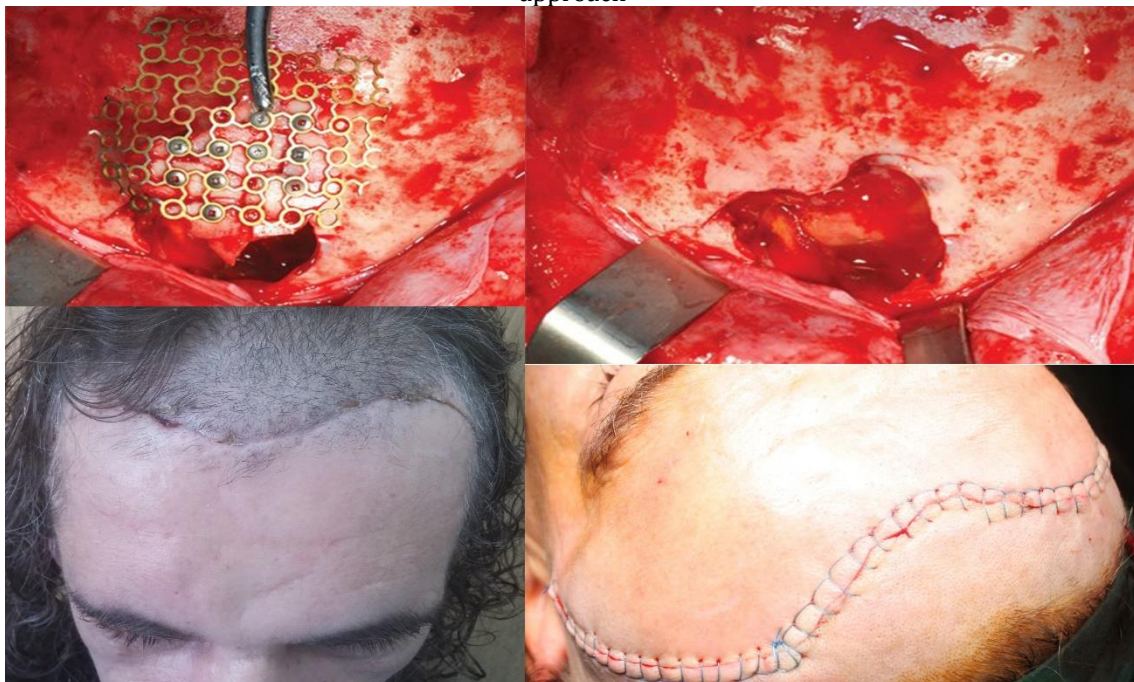Precizno sprovedena CT dijagnostika sa preseccima na 2 i 3mm treba da ukaže na stanje nasofrontalnog kanala i omogući adekvatnu procenu u postupku uspostavljanja dijagnoze, a naročito o stanju zadnjeg zida čeonog sinusa [7, 12]. Potrebno je istaći da je mogući rizik od nastajanja oštećenja kada je u pitanju mozak i dura, kao što je apsces mozga ili likvorna fistula. Brojni autori ističu druge moguće potencijalne komplikacije koje su vezane za fiksiranje ponaosob svakog fragmenta, u smislu nastajanja resorpcije fragmenata kosti i labavljenja mesta spoja kosti i mikrošrafa [8, 12].

Primena titanijumske mikro 3D mreže se može hirurški plasirati kroz sve navedene pristupe, mada za je nas najidealniji bikoronarni zbog postizanja idealnog čeonog profila rekonstrukcije i postizanja operativnog zahvata bez ožiljka u frontalnom predelu. Estetski rezultat ima izgled preoperativne situacije. Ono što predstavlja glavnu osobenost i pravi izbor u korišćenju titanijum mesh-a je da omogućava povezivanje svih fragmenata kostiju u jednu celinu, uključujući i male fragmente od 0,5cm, koji su se ranije obično uklanjali jer ih je bilo teško povezati postojećim osteosintetskim materijalom (mislimo na konvencionalne mikro pločice i šrafove). Rezultati ovakvog načina zbrinjavanja omogućavaju da se postigne zadovoljavajući kontinuitet čeonog sinusa u kratkotrajnim hirurškim intervencijama. Sve to utiče i na smanjenje infekcija, zbog dobrog pozicioniranja fragmenata i mogućnosti povezivanja svakog, te nema velikog međukoštanog prozora, što smanjuje infektivne komplikacije i značajno umanjuje pojavu mukokela [12]. Smatramo da resorpcija fragmenata kostiju i labavljenje šrafova proističe iz sprovedene hirurške tehnike (slika 3).

Slika 2. Dve rekonstrukcije traume čeone kosti i čeonog sinusa.
 Figure 2. Two reconstructions of bone trauma and frontal sinus



Slika 3. Kominutivni i impresivni prelom čeone kosti i rekonstruktivni zahvat kroz bikoronarni pristup.
 Figure 3. Cominutio and impressive frontal bone fracture and reconstruction operation through bicoronal approach



ZAKLJUČAK

Primena titanijumskog 3D mesh-a je metoda jednostavna za lečenje kominutivnih impresivnih preloma čeone kosti i čeonog sinusa, naročito imajući u vidu da rekonstrukcija zida prednjeg čeonog sinusa omogućava povezivanje najvećeg mogućeg broja fragmenata različitog dijametra, a da se tom prilikom zadržavaju fragmenti u anatomske međusobne odnose ograničavajući potrebu za korišćenjem transplantata. U konačnom rezultatu rekonstrukcije i osteosinteze multifragmenata kosti dobija se najbolji kozmetički i estetski rezultat sa znatno smanjenim vremenom za hirurški postupak zbrinjavanja i smanjenu učestalost komplikacija.

REFERENCE

1. Raymond J, Fonseca Robert D, Marciani Barry H, Hendler. Oral and Maxillofacial Surgery. Vol 3. Philadelphia, PA: Saunders; 2000; 301-321.
2. Strong EB, Pahlavan N, Saito D. Frontal sinus fractures: a 28-year retrospective review. Otolaryngol Head Neck Surg 2006; 135 (5): 774-779.
3. Manolidis S, Hollier Jr LH. Management of frontal sinus fractures. Plast Reconstr Surg 2007; 120 (7) (Suppl. 02): 32S-48S.
4. Manolidis S. Frontal sinus injuries: associated injuries and surgical management of 93 patients. J Oral Maxillofac Surg 2004; 62 (7): 882-891.
5. Kim KS, Kim ES, Hwang JH, Lee SY. Transcutaneous transfrontal approach through a small peri-eyebrow incision for the reduction of closed anterior table frontal sinus fractures. J Plast Reconstr Aesthet Surg 2010; 63 (5): 763-768.
6. Zorn J, Agag RL. Frontal Sinus Fracture. Available at: www.ePlasty.com, February 25, 2011.
7. Marão HF, Gulinelli JL, Pereira CC, Carvalho AC, Faria PE, Magro Filho O. Use of titanium mesh for reconstruction of extensive defects in fronto-orbito-ethmoidal fracture. J Craniofac Surg 2010; 21 (3): 748-750.
8. Lakhani RS, Shibuya TY, Mathog RH, Marks SC, Burgio DL, Yoo GH. Titanium mesh repair of the severely comminuted frontal sinus fracture. Arch Otolaryngol Head Neck Surg 2001; 127 (6): 665-669.
9. Badie B, Preston JK, Hartig GK. Use of titanium mesh for reconstruction of large anterior cranial base defects. J Neurosurg 2000; 93 (4): 711-714.
10. Sekhar LN, Sarma S, Morita A. Dural reconstruction with fascia, titanium mesh, and bone screws: technical note. Neurosurgery 2001; 49 (3): 749-751, discussion 751-752.
11. Tedaldi M, Ramieri V, Foresta E, Cascone P, Iannetti G. Experience in the management of frontal sinus fractures. J Craniofac Surg 2010; 21 (1): 208-210.
12. Robiony M, Lorenzo Della Pietra, Dario Bertossi, Massimo Albanese, Arsa Fresku. A Simple Method for the Repair of Frontal Sinus Fracture: The Bone Mesh Pull-Up Technique, Cranial Maxillofac Trauma Reconstruction 2014; 07 (01): 079-084, DOI: 10.1055/s-0033-1364201.