

**UNIVERZITET U BEOGRADU
STOMATOLOŠKI FAKULTET**

NIKOLA D. MIKOVIĆ

**UTICAJ BIMAKSILARNE HIRURŠKE
KOREKCIJE
MANDIBULARNOG PROGNATIZMA NA
PROMENU POLOŽAJA
ZGLOBNOG NASTAVKA DONJE VILICE**

DOKTORSKA DISERTACIJA

BEOGRAD, 2016

**UNIVERSITY OF BELGRADE
SCHOOL OF DENTAL MEDICINE**

NIKOLA D. MIKOVIĆ

**THE IMPACT OF BIMAXILLY CORRECTION
OF
MANDIBULAR PROGNATHISMUS
ON THE POSITION OF
CONDYLAR PROCESSUS OF LOWER JAW**

DOCTORAL DISSERTATION

BELGRADE, 2016

**UNIVERZITET U BEOGRADU
STOMATOLOŠKI FAKULTET**

NIKOLA D. MIKOVIĆ

**UTICAJ BIMAKSILARNE HIRURŠKE
KOREKCIJE
MANDIBULARNOG PROGNATIZMA NA
PROMENU POLOŽAJA
ZGLOBNOG NASTAVKA DONJE VILICE**

DOKTORSKA DISERTACIJA

BEOGRAD, 2016

Mentor:

Dr Sci, Miroslav Vukadinović, redovni profesor
Univerzitet u Beogradu, Stomatološki fakultet,
Klinika za maksilofacijalnu hirirgiju

Članovi komisije:

Dr Sci, Vitomir Konstantinović, redovni profesor
Univerzitet u Beogradu, Stomatološki fakultet,
Klinika za maksilofacijalnu hirirgiju

Dr Sci, Milan Petrović, docent
Univerzitet u Beogradu, Stomatološki fakultet,
Klinika za maksilofacijalnu hirirgiju

Dr Sci, Dragan Krasić, redovni profesor
Univerzitet u Nišu, Medicinski fakultet,
Klinika za maksilofacijalnu hirirgiju

Datum odbrane _____

ZAHVALNICA

Posebnu zahvalnost dugujem svom prijatelju i mentoru prof. dr Miroslavu Vukadinoviću, na ukazanoj dragocenoj pomoći u naučnoistraživačkom radu.

Iskrenu zahvalnost dugujem Prof. dr Vitomiru Konstantinoviću na savetima i sugestijama pri izradi doktorske disertacije.

Zahvaljujem doc. dr Milanu Petroviću za korisne ideje i dragocene stručne savete.

Profesoru Draganu Krasiću dugujem zahvalnost za pruženu podršku i pomoć.

Zahvaljujem se svima koji su mi pomogli u ovom istraživanju.

Na kraju, zahvaljujem svojoj porodici na razumevanju, strpljenju, nesebičnoj podršci i ljubavi.

Nikola Miković

SAŽETAK

UTICAJ BIMAKSILARNE HIRURŠKE KOREKCIJE MANDIBULARNOG PROGNATIZMA NA PROMENU POLOŽAJA ZGLOBNOG NASTAVKA DONJE VILICE

Mandibularni prognatizam je deformitet lica i vilica koji objedinjuje različite oblike skeletnih devijacija u odnosima vilica i proporcijama lica koje su toliko izrazite da skreću pažnju okoline i predstavljaju hendikep za dotičnu osobu. Suština ove anomalije se sastoji u izrazitoj razlici u veličini gornje i donje vilice. Shodno etiološkoj klasifikaciji, mandibularni prognatizam je primarno skeletna nepravilnost koja se manifestuje neadekvatnom veličinom, oblikom i položajem donje a često i gornje vilice. Kod najvećeg broja pacijenata sa mandibularnim prognatizmom optimalan funkcionalni i estetski rezultat može pružiti samo kombinovana ortodonsko-hirurška terapija, pri čemu je u pojedinim slučajevima indikovana bimaksilarna hirurška korekcija. Smatra se da ortognatska hirurgija može da promeni poziciju kondila, a to može biti jedan od faktora koji doprinosi ranom skeletnom recidivu i pojavi temporomandibularnih disfunkcija.

Iz tih razloga, uradili smo originalnu analizu profilnih telerentgenskih snimaka i sproveli intervju sa pacijentima u okviru istraživačkog kartona koji su prikazani u rezultatima ovog istraživanja. Na telerendgenskim snimcima 21 ispitanika sa mandibularnim prognatizmom mereni su angularni i linearni parametri koji opisuju promene u položaju kondila, pre ortodonske pripreme i šest meseci nakon hirurške korekcije mandibularnog prognatizma. Takođe, cilj ove studije je bio da proceni promene pozicije kondila kao i da ne korelišu promene pozicije kondila sa angularnim skeletnim promenama nakon bimaksilarne hirurgije.

Ustanovljena je statistička značajnost razlika u vrednosti parametara između grupa. Tačka DI – najdistalnija tačka na glavi kondila, pomerila se unazad 1,38 mm ($p = 0,02$), a tačka DC – tačka koja označava centar *collum mandibulae*, pomerila se, takođe, unazad za 1,52 mm ($p = 0,007$). Vrednost pomeranja tačke DI naviše bila je 1,62 mm ($p = 0,04$). Došlo je do smanjenja vrednosti ugla ArGoMe

što indirektno ukazuje na prednju rotaciju kondila. Osim poboljšanja funkcije žvakanja, primetili smo veliko zadovoljstvo izgledom i ukupnim rezultatima nakon hirurške korekcije mandibularnog prognatizma.

Ova studija je pokazala sa kliničkog aspekta relativno mala ali statistički značajna pomeranja fragmenata donje vilice. Međutim, iako mala, ta pomeranja značajno su uticala na poziciju kondila. Kod pacijenata sa mandibularnim prognatizmom, kondili su težili da migriraju *unapred i naviše* šest meseci nakon bimaksilarne operacije.

Ključne reči: mandibularni prognatizam, kondil donje vilice, bimaksilarna korekcija, kefalometrija, temporomandibularni zglob;

Naučna oblast: Kliničke stomatološke nauke

Uža naučna oblast: Maksilofacijalna hirurgija

UDK broj: 616.716-007-089(043.3)

ABSTRACT

THE IMPACT OF BIMAXILLY CORRECTION OF MANDIBULAR PROGNATHISMUS ON THE POSITION OF CONDYLAR PROCESSUS OF LOWER JAW

Mandibular prognathism is a deformity of the face and jaw which combines various forms of skeletal deviation in relations of jaws and facial proportions that are so pronounced that draw the attention of the environment and represent a handicap for the patient. The essence of this anomaly consists in a difference in the size of the upper and lower jaw. According to etiologic classification, mandibular prognathism is primarily skeletal abnormality that is manifested by inadequate size, shape and position of the lower and often the upper jaw. In the majority of patients with mandibular prognathism, optimal functional and aesthetic result can only be provided with a combined orthodontic-surgical therapy, where in some cases, bimaxillary surgical correction is indicated. It is believed that orthognathic surgery can change the position of the condyle, and this may be one of the factors contributing to early skeletal relapse and occurrence of temporomandibular dysfunction.

For these reasons, we did the original analysis of cephalograms and conducted an interview with the patients, as shown in the results of this research. On the radiograms of 21 patients with mandibular prognathism, angular and linear parameters were measured to describe the changes in position of the condyle, before orthodontic preparation and six months after the surgical correction of mandibular prognathism. The purpose of this study was to assess changes in condylar position and to correlate changes in condylar position with angular skeletal changes after bimaxillary surgery.

There were statistically significant differences in values between the groups. Point DI - the most distal point of the condyle head, moved back to 1.38 mm ($p = 0.02$), a DC point - a point that marks the center collum mandible, moved back to 1.52 mm ($p = 0.007$). DI point moved upward for 1.62 mm ($p = 0.04$). There was a decrease in the value of the angle ArGoMe which indirectly

shows the front of the rotation of the condyle. In addition to improving the functions of chewing, we noticed a lot of pleasure in appearance and overall results after surgical correction of mandibular prognathism.

This study demonstrated the clinical aspects of a relatively small but significant changes in movement of mandibular fragments. However, although small, this movement significantly influenced the position of the condyle. In patients with mandibular prognathism, condyles tend to migrate forward and upward six months after the bimaxillary surgery.

Key words: mandibular prognathism, mandibular condyle, bimaxillary correction, cephalometry, temporomandibular joint;

Scientific field: Clinical dental medicine

Scientific field Specalized: Maxillofacial surgery

UDC: 616.716-007-089(043.3)

SADRŽAJ:

1.UVOD.....	1
1.1 Definicija mandibularnog prognatizma.....	2
1.2 Klasifikacija malokluzija III klase.....	3
1.3 Učestalost MP.....	4
1.4 Etiologija MP.....	5
1.4.1 Morfološke determinante MP i kondil donje vilice.....	7
1.5 Klinička slika MP.....	8
1.5.1 Kraniofacijalni spoj kod osoba sa MP.....	10
1.6 Korekcija MP.....	14
1.6.1 Indikacije.....	14
1.6.2 Ortodontska priprema za hirurško korigovanje MP.....	14
1.6.3 Hirurška korekcija MP.....	15
1.6.3.1 Maksilarna (Le Fort I) osteotomija	16
1.6.3.2 Mandibularne osteotomije.....	22
1.6.3.3 Bimaksilarne hirurške intervencije.....	26
1.7 Ortognatska hirurgija i TMZ.....	28
2. CILJ.....	32
3. MATERIJAL I METODE.....	34
3.1 Materijal.....	35
3.2 Metode.....	36
3.2.1 Anamneza i klinički pregled ispitanika.....	36
3.2.2 Rentgen-kraniometrijska analiza profilnih telerentgenskih snimaka.....	37
3.2.2.1 Kranimetrijske tačke i ravni.....	38
3.2.2.2 Kompjuterski program za analizu snimaka Ax.Ceph®.....	41
3.2.2.3 Linearni i ugaoni parametri.....	44
3.2.3 Statistička obrada dobijenih podataka.....	46

4. REZULTATI.....	48
4.1 Subjektivne procene nakon korekcije mandibularnog prognatizma.....	49
4.2 Rezultati anamnestičkog upitnika pre i šest meseci nakon korekcije MP.....	51
4.3 Rezultati kliničkog pregleda pre i šest meseci nakon hirurške korekcije MP.....	52
4.4 Rezultati kompjuterizovane rendgen-kefalometrijske analize.....	56
4.4.1 Promene angularnih parametara.....	56
4.4.2 Antero-posteriorne skeletne promene.....	58
4.4.3 Kranio-kaudalne skeletne promene.....	58
4.4.4 Antero-posteriorne promene u poziciji kondila.....	58
4.4.5 Kranio- kaudalne promene u poziciji kondila.....	58
4.4.6 Međusobna povezanost angularnih parametara.....	62
4.4.7 Povezanost angularnih i linearnih parametara.....	62
4.4.8 Povezanost angularnih i linearnih parametara sa znacima TMD.....	65
5. DISKUSIJA.....	67
6. ZAKLJUČAK.....	76
LITERATURA.....	78
PRILOG.....	94
BIOGRAFIJA AUTORA.....	102

1.UVOD

1.1 Definicija mandibularnog prognatizma

Deformiteti lica i vilica podrazumevaju promenjeni izgled lica i poremećaj zagrižaja sa manje ili više poremećenim odnosima vilica prema bazi lobanje, koji su u toj meri izražene da se mogu smatrati hendikepom. Devijacije u odnosu na standardne proporcije lica su često veoma izražene i kompleksne. Estetski izgled je obično najveći problem pacijentima i to je i najčešći razlog njihovog javljanja lekaru.

Mandibularni prognatizam je takav tip deformiteta lica i vilica koji objedinjuje različite oblike skeletnih devijacija u odnosima vilica i proporcijama lica koje su toliko izrazite da skreću pažnju okoline i predstavljaju hendikep za dotičnu osobu (Proffit i sar. 2003).

U savremenoj literaturi, deformiteti lica i vilica koji se svrstavaju u III klasu najčešće se označavaju kao "mandibularni prognatizam". Nazivi "malokluzije III klase" i "mandibularni prognatizam" često se upotrebljavaju sa istim značenjem iako između njih treba praviti jasnu razliku. Naziv "malokluzije III klase" se odnosi uglavnom na dentoalveolarne anomalije, dok naziv "mandibularni prognatizam" označava tipičan deformitet lica i vilica koji u osnovi predstavlja specifičnu, najčešće urođenu deformaciju u rastu i razvoju kranio-facijalnog skeleta. (Proffit i sar., 2003, Ronchi, 2001, Marković, 1976, Vukadinović, 1993). Suština ove anomalije se sastoji u izrazitoj razlici u veličini gornje i donje vilice (Marković, 1976). Prema Angle-u malokluziju III klase karakteriše meziookluzija koja može dostići širinu celog molara ili više (Angle, 1907).

Shodno etiološkoj klasifikaciji, mandibularni prognatizam je primarno skeletna nepravilnost koja se manifestuje neadekvatnom veličinom, oblikom i položajem donje a često i gornje vilice (Proffit, 2000).

Prema savremenim shvatanjima meziookluzija nije osnovna karakteristika mandibularnog prognatizma, pa čak ne mora ni da postoji. Posledice poremećenog odnosa vilica tokom rasta i razvoja individue značajno menjaju izgled lica čiji oblici, proporcije i linije nisu prijatni za posmatrača. Postoji velika raznolikost kako u oblicima tako i u stepenu izraženosti mandibularnog prognatizma. Ove anomalije su najčešće kombinacija skeletnih i dentoalveolarnih poremaćaja koji se dešavaju tokom rasta i razvoja individue pa se i manifestuju različitim promenama u položaju prednjih i bočnih zuba i njihovim kontaktnim odnosima, različitim devijacijama u odnosima vilica i devijantnom položaju vilica u odnosu na kranijalnu bazu (Ronchi, 2001).

1.2 Klasifikacija malokluzija III klase:

Prema Hotz-u postoje četiri osnovne kategorije malokluzija III klase koje se bitno razlikuju kako po morfološkim karakteristikama tako i po stepenu poremećaja funkcije žvakanja, gutanja, govora i disanja. To su:

- jednostavan ukršten odnos sekutića
- prinudni progeni zagrižaj,
- lažni mandibularni prognatizam,
- pravi mandibularni prognatizam (Marković, 1976; Vukadinović, 1985).

Jednostavan ukršten odnos sekutića i prinudni progeni zagrižaj su najčešće jednostavne devijacije vezane za položaj zuba i njihove kontaktne odnose koji nastaju zbog ranog gubitka bočnih zuba ili prisustva okluzalnih smetnji koje dovode do anteriornog pomeranja mandibule. Ove anomalije se rešavaju adekvatnom ortodontskom terapijom.

Lažni mandibularni prognatizam je posledica nedovoljnog i neadekvatnog razvoja gornje vilice dok su rast i razvoj donje vilice normalni. Maksila je nedovoljno razvijena u sagitalnom, a često i u transverzalnom smeru. U predelu zubnih lukova očigledan je obrnut preklap sekutića, dok okluzija u predelu bočnih zuba može odgovarati klasi Angle I ili pokazivati znake umerene meziokluzije (pomeranost okluzije molara mezijalno za polovinu ili celu širinu premolara). U pojedinim slučajevima sa izrazitom transverzalnom nerazvijenošću maksile može postojati i ukršten zagrižaj.

Pravi mandibularni prognatizam se karakteriše obično normalno razvijenom gornjom i upadljivo uvećanom donjom vilicom koja prominira i u sagitalnom i u transverzalnom pravcu. Ovaj deformitet se, međutim, često pojavljuje u kombinaciji sa nedovoljno razvijenom, normalno razvijenom, i sa preterano razvijenom gornjom vilicom. Hirurško korigovanje ovakvih deformiteta retko ograničeno na operativne zahvate na jednoj vilici.

Bez obzira na prirodu deformiteta u svim slučajevima mandibula je dominantna i u sagitalnoj i u frontalnoj ravni, a izgled lica može biti više ili manje deformisan.

Pored Hotz-ove klasifikacije, Hashim i Sarhan 1993 su podelili osobe sa malokluzijama III klase u podgrupe u zavisnosti od veličine ugla SNB i pokazali značajne razlike između podgrupa. Takođe je pronađeno da svaka od podgrupa ima izvesne specifičnosti u pogledu morfologije donje vilice. Kerr i sar. 1992 su pronašli da je ANB ugao potencijalni reper na osnovu koga su pacijenti sa ozbiljnim malokluzijama III klase upoređivani.

1.3 Učestalost mandibularnog prognatizma

Mandibularni prognatizam je česta malformacija u rastu i razvoju. Smatra se da od 1 200 000 pacijenata kod kojih je potrebna ortognatska terapija u SADu, 300 000 (25%) je imalo dijagnozu III skeletne klase (Proffit i sar. 1990). U Londonu, procenat pacijenata kojima je bila potrebna ortognatska hirurška terapija a imali su mandibularni prognatizam je bio 26% (Khan i sar., 1991). U Kini (Tsang i sar., 1998) je taj procenat još veći- 43%. Procenat pacijenata sa mandibularnim prognatizmom može dostići i 48% (Fang i sar., 2009) u odnosu na sve ostale tipove malokluzija. Što se tiče zastupljenosti među različitim rasama, smatra se da se u oko 75% slučajeva mandibularnog prognatizma kod belaca u pitanju skeletni uzrok tj. da je rezultat pojave malokluzije mandibularna protruzija ili makrognatija (Staudt i sar., 2009). Učestalost mandibularnog prognatizma među belcima varira između 0,48-4% (Emrich i sar., 1965) a kod Japanaca može dostići i do 10% (Nakasima i sar., 1986).

Precizni podaci o rasprostranjenosti mandibularnog prognatizma u našoj populaciji nažalost ne postoje. Literaturni podaci u svetu ukazuju da su deformiteti zastupljeni sa svega 0.5% u opštoj populaciji, dok se učestalost mandibularnog prognatizma kreće od 2-5%. Činjenica je, međutim, da od svih pacijenata kojima je potrebna ortodontsko-hirurška terapija oko 28-34% otpada na pacijente sa mandibularnim prognatizmom (Proffit, 2003) Na Klinici za Maksilofacijalnu hirurgiju Stomatološkog fakulteta u Beogradu je u periodu od 1970. do 1991. operisano 364 pacijenata sa mandibularnim prognatizmom. Od 1991. Do 2014. godine, značajno se povećao broj korekcija- 474 operacija, pri čemu je 207 pacijenata podvrgnuto bimaksilarnom korekcijom mandibularnog prognatizma.

Poznato je da je ova anomalija karakteristična za neke pruske i austrijske kraljevske dinastije po čemu je i nazvana "Habzburška vilica". Habzburška porodica je, za razliku od istorije, u nauci poznata po mandibularnom prognatizmu. "Habzburška vilica" je termin koji se koristi kada želimo da opišemo mandibularni prognatizam, jer se ovaj deformitet mogao zapaziti u čak 23 generacije ove porodice (Chang i sar., 2006). Muškarci su imali izraženiju formu ovog deformiteta. Osnovne karakteristike lica kod članova ove porodice su činile: prerazvijena donja vilica, zadebljana donja usna koja skoro punom debljinom prominira u odnosu na gornju, izražena nosna piramida (često zakrivljena), nedovoljno razvijena gornja vilica i blago spuštenu

donji očni kapci (Chang i sar., 2006). Treba napomenuti i činjenicu da su u ovoj plemićkoj porodici često oboljevali od astme, gihta, epilepsije, depresije i hidropsije (Chang i sar., 2006).



Slika 1.1 Karlos II od Španije (1661-1700). Poslednji španski kralj iz dinastije Habzburga. Izvor: Wikipedia

1.4 Etiologija mandibularnog prognatizma

Etiologija mandibularnog prognatizma je kompleksna i multifaktorijalna, ali se dominantna uloga pripisuje naslednim faktorima, a daleko manja funkcionalnim uticajima sredine. Etiologija mandibularnog prognatizma može biti povezana sa različitim tipovima nasleđa i faktorima sredine (Mossey i sar., 1999, Kraus i sar., 1959, Stiles i Luke, 1953). Poznato je da mandibularni prognatizam ima značajnu genetsku komponentu. Mnogi istraživači su fokusirani u proučavanju genetičkih faktora koji utiču na pojavu mandibularnog prognatizma a takođe istražuju kako genetski faktori utiču na terapiju (Xue i sar. 2010).

Populacione studije su pokazale da na mandibularni prognatizam veoma utiču genetski faktori kao i mnogi faktori sredine koji utiču na rast i razvoj donje vilice (Xue i sar. 2010). Ove studije idu u prilog poligenom nasleđivanju (Xue i sar. 2010). Dvadesetijedna genetička analiza porodica sa fenotipom mandibularnog prognatizma podržava hipotezu poligenog nasleđivanja. Litton i sar. 1970 su proučavali porodice 51 osoba sa III klasom malokluzija i pronašli da oko 13% naslednika probanda pokazuju ovu osobinu. Takođe, postoji visoka učestalost mandibularnog prognatizma u članovima porodice pacijenata sa mandibularnim prognatizmom kod kojih je rađena ortognatska korekcija (Watanabe i sar., 2005). Dalji dokazi su pronađeni iz studija na

blizancima, koje su nagovestile da je učestalost mandibularnog prognatizma kod monozigota šest puta veća nego kod dizigota, što takođe potvrđuje poligeni način nasleđivanja (Schulze i sar., 1965). I studije na porodicama i studije blizanaca su išle u prilog poligenom nasleđivanju kao glavnom etiološkom uzročniku mandibularnog prognatizma. Sa druge strane, Wolff i sar., 1993 su analizirali porodična stabla trinaest Evropskih plemićkih porodica čiji su članovi imali mandibularni prognatizam i pronašli su da se ovaj fenotip karakteriše samo jednim autozomno-dominantnim genom. El-Gheriani i sar., 2003 su došli do sličnog zaključka, nakon analize porodica 37 pacijenata iz Libije sa mandibularnim prognatizmom. Obimne studije porodica u Japanu pokazale su frekvenciju pojave mandibularnog prognatizma od 31% ukoliko otac, 18% ukoliko majka a 40% ukoliko oba roditelja imaju deformitet (Iwaki, 1938, Suzuki, 1961). Nedavno istraživanje koje je obuhvatilo 2562 ljudi (55 porodica) , ukazuje da samo jedan gen utiče na ekspresiju mandibularnog prognatizma i pokazuje Mendelov tip nasleđivanja, ali da ipak faktori spoljne sredine utiču na ispoljavanje mandibularnog prognatizma (Cruz, 2008). Ipak, i danas je način nasleđivanja malokluzija III klase kontroverzna tema, pregledom literature smo ustanovili da postoje studije koje idu u prilog autozomno-dominantnom nasleđivanju (Kraus i sar., 1959, Keeler, 1935), dominantnom nasleđivanju sa nedovoljnom penetracijom , ili poligeni model nasleđivanja (Litton i sar., 1970).

Postoji i druga teorija o razvoju mandibularnog prognatizma, naime hrskavica kondila je važan centar rasta donje vilice a takođe je i deo TM zgloba (Coprav i sar., 1988). Ona se kategoriše kao sekundarna hrskavica sa svojevrsnim biološkim osobinama. Mehaničko opterećenje i funkcionalni stimulansi mogu da utiču na hrskavicu kondila i samim tim na prekomerni rast kondila (Rabie i sar., 2003). Iz ovih razloga, svako prekomerno opterećenje na hrskavicu kondila može biti etiološki uzrok mandibularnog prognatizma (Xue i sar., 2010).

Postoje studije koje su proučavale uticaj različitih gena za regulaciju morfogeneze donje vilice. Današnja istraživanja se fokusiraju na ekspresiju pojedinih faktora rasta i drugih signalnih molekula koji učestvuju u rastu kondila (Rabie i sar., 2003, Hoff i sar., 2008, Tang i sar. 2004). Faktori rasta i citokini su lokalni medijatori koji se sekretuju kao odgovor na mehanički uticaj. Ovi medijatori regulišu ćelijsku proliferaciju i ekspresiju različitih produkata aktivnosti signalnih transdukcionih puteva u ciljnim ćelijama (Rabie i sar., 2003).

Poznato je da faktori spoljne sredine mogu da utiču na razvoj mandibularnog prognatizma. Tu ubrajamo: urođene anatomske defekte (rascep usne i nepca) (Pascoe i sar., 1960, Chang i sar., 2005), endokrine disfunkcije (akromegalija, gigantizam, pituitarni adenomi) (Downs 1928, Pascoe i sar., 1960, Gold, 1949, Chang i sar., 2005a), nazofaringealne opstrukcije (uvećane tonzile) (McNamara, 1984) habitualni položaji donje vilice (habitualno protrudiranje donje vilice) i traume (Monteleone i sar., 1963, Schoenwetter, 1974). Takođe i položaj jezika može biti bitan u etiologiji i patogenezi nastanka mandibularnog prognatizma. Smatra se da ukoliko je širina ždrele manja od 15mm, može doći do anteriornije pozicije jezika što rezultira uvećanim tonzilama (McNamara, 1987). Pituitarni adenomi su benigni tumori hipofize i obično izazivaju njenu hipertrofiju. Hipertrofija hipofize se karakteriše, između ostalog, i pojačanom sekrecijom hormona rasta koji vodi ka akromegaliji a jedan od patognomoničnih znakova akromegalije je uvećanje donje vilice u svim pravcima (Chang i sar., 2005a). Taj rast donje vilice nastaje kao rezultat reaktivacije subkondilarnih centra rasta ali i zbog periosealne apozicije kosti. Pacijenti sa rascepima usne ili nepca imaju deficitarn rast kosti srednjeg masiva lica, kako zbog same anomalije, tako i zbog operacija u cilju njene korekcije (Chang i sar., 2005b). Smatra se da rascepi dovode do anteroposteriornog i vertikalnog deficita u rastu srednjeg masiva lica, što dovodi do maksilarnog retrognatizma ili čak mandibularnog prognatizma (Chang i sar., 2005a).

1.4.1 Morfološke determinante mandibularnog prognatizma i kondil donje vilice

Rast i razvoj donje vilice nije u potpunosti istražen, Sarnat 1986 predlaže da, kod mladih sisara, proliferacija kondila postepeno povećava telo donje vilice i to između tačke Articulare i Pogonion. Ova studija na životinjama podržava hipotezu da promena u rastu donje vilice dovodi do promene u njenom obliku, što može biti povezano sa pojavom mandibularnog prognatizma. Međutim, Burdi i Spyropoulos 1978 su smatrali da je prenatalni rast ljudske donje vilice kompleksan i da abnormalni oblik donje vilice može biti direktno povezan sa morfološkim promenama u maseteričnom mišiću. Sa druge strane, McNamara 1975 je predložio da je strukturalna adaptacija unutar mandibularnog kondila obično povezana sa promenama u neuromišićnoj aktivnosti i sa stepenom sazrevanja. I zaista, u jednoj studiji (Moyers i sar. 1970) došlo je do formiranja mandibularnog prognatizma (kod majmuna) usled pojačanog rasta kondila. McNamara i Carlson (1979) su dakle potvrdili svoju hipotezu da je hrskavica kondila odgovorna za biofizičke promene, i da je vrlo verovatno mandibularni prognatizam rezultat

aktivnosti određenih gena. Nešto kasnije (1980), McNamara je ponovo potvrdio ovu činjenicu tako što je dokazao da smanjena funkcija zglobova dovodi do kvalitativnih i kvantitativnih promena u hrskavici kondila, što je u skladu sa Mossovom hipotezom o funkcionalnom matriksu (Moss 1975a). Moss (1997a, b) je kasnije istraživao ulogu genetskih i epigenetskih uticaja na finalnu kraniofacijalnu morfologiju i zaključio da je sinteza ili interakcija gena i spoljne sredine ključna u ontogenezi.


Treba takođe napomenuti da okluzija bočnih zuba igra određenu ulogu u regulaciji anteroposteriornog i vertikalnog rasta lica (Ostyn i sar., 1996). Odsustvo okluzije bočnih zuba može dovesti do isturanja donje vilice pošto postoji hipoteza da je kondilarni rast možda kontrolisan fizičkim otpotrom (usled okluzije bočnih zuba) a odsustvo tog otpora može dovesti do inkrementalnog rasta (Van Vuuren, 1991).

1.5 Klinička slika mandibularnog prognatizma

Mandibularni prognatizam karakterišu tipičan izgled i dimenzije lica, specifični okluzalni odnosi i karakterističan sklop kraniofacijalnog skeleta. Ova anomalija se ne može analizirati i procenjivati samo u sagitalnoj ravni jer je deformitet najčešće posledica i transverzalnih i vertikalnih promena u rastu i razvoju lica koje doprinose celokupnom morfološkom i funkcijskom poremećaju i značajno utiču na plan terapije (Sinobad, 2010). Možda naziv „progeni sindrom „ najvernije označava ovu skeletnu deformaciju, jer obuhvata mandibularne, maksilarne i kombinovane deformitete (Moyers, 1988).

Kod osoba sa mandibularnim prognatizmom, dentoalveolarna kompenzacija je uobičajena i u gornjem i u donjem zubnom luku. Dolazi do kompenzacije u gornjoj donjoj viliciu toku protruzije donje vilice pri čemu donji sekutići dolaze u kontakt sa gornjim alveolarnim procesusom (Sinobad, 2010). Retroinklinacija donjih sekutića kao i alveolarna retroinklinacija mogu nastati zbog dejstva m. orbicularis orisa na krunicama kako se korenovi tih zuba pomeraju unapred usled rasta donje vilice (Vukadinović, 1993). Nasuprot tome, gornji sekutići i gornji alveolarna procesus su su više anteriorno inklinirani u poređenju sa osobama sa normalnim odnosom. Gornji sekutići i alveolarni procesus mogu biti nagnuti labijalno usled dejstva muskulature jezika (Vukadinović, 1993).

Mandibularni prognatizam se karakteriše tipičnim izgledom i izrazom lica. En face, kod osoba sa ovim deformitetima, najčešće se mogu uočiti sledeće karakteristike: uskost i povećana dužina nosa, nedovoljna izraženost srednje trećine lica, gornja usna je kratka dok je donja isturena i dominantna, nazolabijalne brazde su naglašene. Karakteristična je nekompetentnost usana, u položaju fiziološkog mirovanja mandibule one se često ne dodiruju. Mandibularni prognatizam se takođe manifestuje povećanom dužinom tela donje vilice sa prominentnom bradom, vrlo čestotupim uglom donje vilice i pozitivnom incizalnom stepenicom. Ponekad postoji povećanje visine bradnog predela, a takođe i špicasta brada. Može je pratiti otvoreni zagrižaj ili laterognatija.

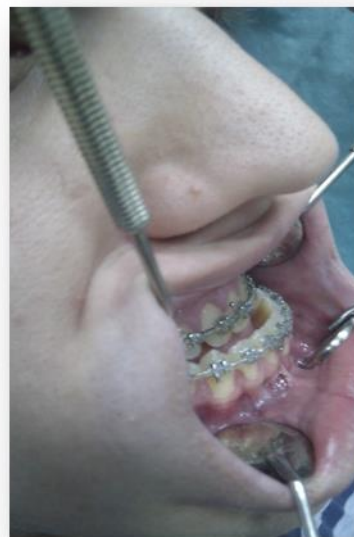

Slika 1.2 Izgled pacijenta sa mandibularnim prognatizmom

U profilu uočava se značajno uvećanje ukupne prednje visine lica u odnosu na normalu, konkavan profil, oštar nazolabijalni ugao zbog nerazvijenosti maksile, isturenost donje usne koja je prividno zadebljala, a može biti i hipotonična, isturenost brade, zbrisana mentolabijalna brazda i uvećan donjovilični ugao.



Slika 1.3 Profil pacijenta sa mandibularnim prognatizmom



Slika 1.4 Intraoralni status pacijenta sa mandibularnim prognatizmom

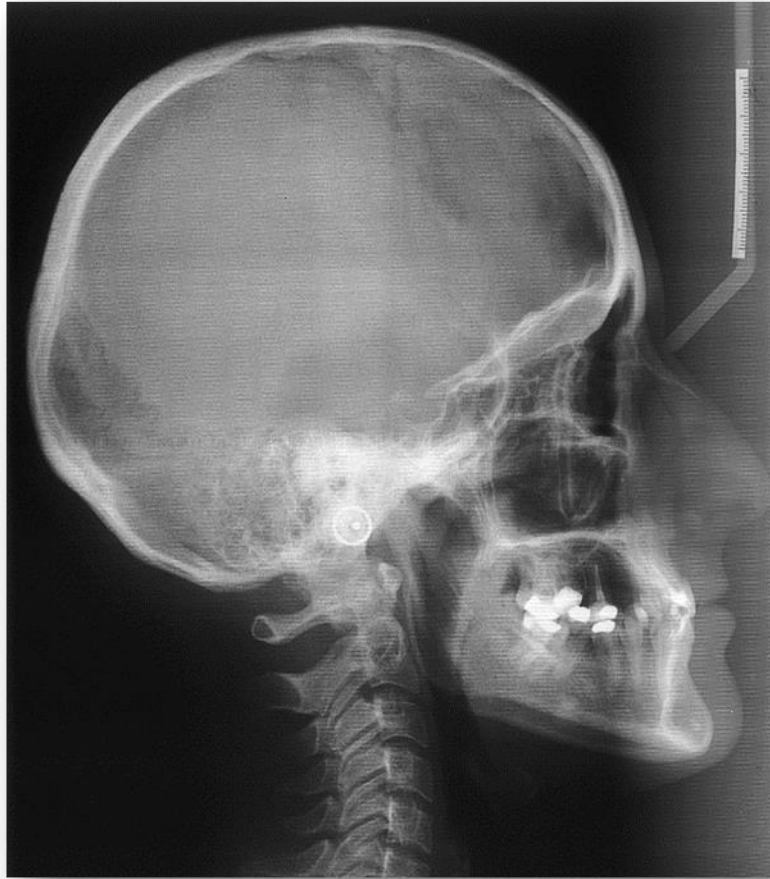1.5.1 Kraniofacijalni sklop kod osoba sa mandibularnim prognatizmom

Veliki broj radova posvećen je različitim kefalometrijskim analizama koje se koriste u dijagnostici dentofacijalnih deformiteta i proceni rezultata ortodonske i hirurške terapije (Vukadinović, 1985, Vukadinović 1993, Reitzik, 1972, Wylie, 1987, Rakosi, 1982). Digitalizacija i kompjuterizacija učinile kefalometriju jednim od najboljih alata u dijagnostici i planiranju ortognatskih hirurških korektivnih zahvata i proceni ostvarenih rezultata. Međutim, zbog grešaka u radiografskoj projekciji, kao što su distorzija i diferencijalno uveličanje kraniofacijalnog kompleksa, javljaju se mnoga ograničenja (Stefanović, 2012). Uveličanje se javlja zato što X-zraci dolaze iz izvora koji nije paralelan svim tačkama objekta snimanja (Stefanović, 2012). Zbog toga, strukture bliže izvoru zracenja izgledaju veće od onih koje su bliže detektoru, uprkos velikom rastojanju od izvora do objekta snimanja (Stefanović, 2012). Distorzija je posledica različitih uveličanja u različitim ravnima (Stefanović, 2012). Uveličanje i distrozija mogu dovesti do grešaka u obeležavanju tačaka i dosmanjenja preciznosti merenja (Stefanović, 2012). Superponiranje anatomskih struktura dodatno otežava analizu snimaka (Stefanović, 2012). Iako se mnoge kefalometrijske tačke nalaze na medijalnoj ravni, na neke tačke i mnoge strukture utiče distrozija obzirom da se nalaze na različitim dubinama (Stefanović, 2012). Devijacije od standardne projekcione geometrije, kao i mogućnost greške prilikom

obeležavanja tačaka i merenja, dodatno komplikuju analizu i smanjuju preciznost (Ahlqvist i sar., 1986, Chen i sar., 2000, Chen i sar., 2004, Baumrind i Frantz, 1971a, Baumrind i Frantz, 1971b, Major i sar., 1994, Lagravère i sar., 2008).

Potrebno je napomenuti da postoje i druge metode snimanja lobanje, koje imaju svoje mane i prednosti- tu ubrajamo linearnu tomografiju, aksijalnu radiografiju i kompjuterizovanu tomografiju (CT) (Adams i sar., 2014).CT, za razliku od profilnog kefalograma, omogućava preciznu analizu koštanih struktura temporomandibularnih zglobova-obostrano. Međutim, zbog visoke doze zračenja, mnogo se ređe koristi za analizu pomeranja kondila u ortognatskoj hirurgiji. Iz ovih razloga, nedavno je u studijama, uvedena nova metoda snimanja- conebeam CT (CBCT), pre svega zbog niske doze zračenja (Chen i sar., 2013, Hashimoto i sar. 2013). CBCT omogućava 3D analizu pomeranja struktura TMzglobova, tako da se danas može smatrati da je CBCT najverovatnije najbolji izbor za evaluaciju pomeranja kondila nakon ortognatske hirurgije (Adams i sar. 2014).

Rendgenkranimetrijske analize na profilnim telerendgenskim snimcima glave su i danas najšire prihvaćen metod za analizu odnosa između skeletnih struktura kranijuma, lica i vilica, analizu međuviličnih odnosa i odnosa zuba kao i odnosa između skeletnih struktura i mekih tkiva lica. Ove analize su danas neophodne u dijagnostici postojećeg poremećaja, u planiranju odgovarajuće ortodontske i hirurške terapije, kao i u proceni i vrednovanju ishoda terapije. Uspostavljanje adekvatnog odnosa između skeletnih struktura i zubnih lukova kao baze i mekog tkiva lica je krajnji cilj koji se očekuje od ortognatske hirurgije. Svaki rendgenkranimetrijski nalaz, pre i nakon operativnog zahvata, mora biti integrisan i kompariran sa kliničkim nalazom i estetskim zahtevima svake pojedinačne osobe (Ronchi, 2001, Vukadinović, 1993)



Slika 1.4 Profilnitelerentgenski snimak pacijenta sa mandibularnim prognatizmom pre započete ortodontske pripreme

Rendgenkranimetrijska analiza bazira na poređenju utvrđenih vrednosti sa referentnim biometrijskim vrednostima određenih linearnih i angularnih kraniofacijalnih dimenzija. Listu biometrijskih vrednosti za najčešće korišćene rendgenokranimetrijske parametre u dijagnostici dentofacijalnih deformiteta dao je Ronchi, 2001(Tabela 1.1).

Tabela 1.1 Lista biometrijskih vrednosti najčešće korišćenih rendgenkranimetrijskih parametara (modifikovano iz Ronchi, 2001)

PROSEČNE KEFALOMETRIJSKE UGAONE I LINEARNE VREDNOSTI	
Kefalometrijske mere	Prosečne vrednosti (M-muškarci; Ž- žene)
Gornja vilica	
SNA ugao	M $82 \pm 2^\circ$, Ž $81 \pm 2^\circ$
Ugao NA ravni i Frankfurtske horizontale	$90 \pm 3^\circ$
Ba-A linija	M 94 ± 6 mm, Ž 88 ± 4 mm
Ugao SN ravni i palatinalne ravni	$10 \pm 3^\circ$
Donja vilica	
SNB ugao	M $80 \pm 2^\circ$, Ž $78 \pm 2^\circ$
Ugao Frankfurtske ravni, tačke N i Pg	$89 \pm 3^\circ$
Ba-Pg linija	M 113 ± 5 mm, Ž 104 ± 4 mm
Gonijalni ugao	$130 \pm 7^\circ$
Vertikalni parametri	
Go-Me-Sn ugao	$32 \pm 4^\circ$
S-Go/N-Me	$62\% \pm 3\%$

Skeletne neusklađenosti kod mandibularnog prognatizma najčešće se valorizuju upoređivanjem vrednosti uglova SNA i SNB (biometrijske vrednosti 80° , odnosno 82°) prema Steiner-u. Skeletna klasa III može, međutim, biti manifestna u uslovima različitih vrednosti i odnosa uglova SNA i SNB. Prema M.Markoviću³, kod mandibularnog prognatizma postoje tri osnovna skeletna tipa:

- ortognata maksila udružena sa ortognatom mandibulom (u 28.5% slučajeva)
- ortognata maksila udružena sa prognatom mandibulom (u 25% slučajeva) i
- retrognata maksila udružena sa ortognatom mandibulom odnosno maksilarna retrognatija (u 37.5% slučajeva) (Marković, 1976)

Istraživanja pokazuju da su vrednosti uglova SNA i SNB daleko manje reprezentativne za procenu mandibularnog prognatizma nego što se u literaturi navodi. Pokazalo se da uglovi nagiba donjih sekutića prema S-N ravni (i/S-N), interincizalni ugao (I/i), ugao skeletnog

konveksiteta (NA Pg) i ugao između S-N ravni i i ravni donje vilice (S-N/ Mp) u mnogo većoj meri odslikavaju suštinu progenije nego što to čine uglovi SNA i SNB (Vikadinović, 1993, Vukadinović 1985).

1.6 Korekcijamandibularnog prognatizma

1.6.1 Indikacije

Pitanje koje se najčešće postavlja u svakodnevnoj praksi jeste, koliki treba da bude deformitet da bi se pacijent podvrgao ortodontsko-hirurškom tretmanu, odnosno koje su indikacije za preduzimanje tako kompleksnog tretmana koji uključuje i hirurške intervencije na maksili, na mandibuli, ili retko na obe vilice. Ovakav tretman je potreban kod:

1. pacijenata kod kojih se deformitet manifestuje i pogoršava tokom rasta, a ne može se korigovati isključivo ortodontskom terapijom,
2. odraslih pacijenata sa skeletnim deformitetom kod kojih ortodontska kamuflaža ugrožava zdravlje parodoncijuma prisutnih zuba, a ne pruža značajno estetsko poboljšanje (Proffit, 2003)
3. pacijenti kod kojih je mandibularni prognatizam doveo do pojave *sleep apnea-e*

Kod najvećeg broja pacijenata sa deformitetima III klase, optimalan funkcionalni i estetski rezultat može pružiti samo kombinovana ortodontsko-hirurška terapija (Ronchi, 2001). Ortodontsku terapiju kod pacijenata kod kojih postoji prisutna prerazvijenost mandibule treba započeti odmah po uočavanju deformiteta. Prehiruršku ortodontsku terapiju fiksnim ortodontskim aparatom na gornjem i donjem zubnom nizu treba započeti pre završenog rasta i razvoja skeleta, da bi se zubni nizovi postavili u željeni položaj za kasniju korekciju mandibularnog prognatizma po završenom rastu i razvoju (posle 18 godine) skeleta, da bi se pojava recidiva smanjila.

1.6.2 Ortodontska priprema za hirurško korigovanje mandibularnog prognatizma

Pacijenti sa mandibularnim prognatizmom kod kojih se planira hirurška intervencija moraju biti podvrgnuti ortodontskoj terapiji. Ova terapija podrazumeva redukciju postojeće dentalne kompenzacije koja je nastala prirodnim mehanizmima (uticaj okolne muskulature na zubne lukove- retroinklinacija donjih sekutića) ili prethodnom ortodontskom terapijom koja ima za cilj da koriguje odnos zubnih lukova i kompenzuje postojeći deformitet u razvoju skeleta. Veoma je

bitno objasniti pacijentu da će ova terapija privremeno pogoršati interdentalne odnose, funkcije orofacijalnog sistema i njegov izgled.

Kada se govori o transverzalnim odnosima zubnih lukova (odnosima u frontalnoj ravni), svaki zubni luk se mora posmatrati odvojeno. Odnosi zubnih lukova u frontalnoj ravni najbolje se analiziraju na dijagnostičkim modelima vilica u artikulatoru. Modeli se jednostavno dovedu u željeni sagitalni odnos molara i tada se analizira kakav je transverzalni odnos gornjeg i donjeg zubnog luka i da li ga treba korigovati (Ronchi, 2001, Marković, 1976)

U pojedinim slučajevima, nailazimo na ekstremno uzak maksilarni luk. U tom slučaju mora se odrediti iznos širenja maksile i način kako to postići. Osnovni cilj ortodonske terapije u prehirurškoj pripremi je da ekspanzija bude barem za 20% veća od postojećeg transferzalnog defekta. Ekspanzija gornjeg zubnog luka do 4mm se može postići čak i kod pacijenata sa završenim rastom pomoću odgovarajućih ekspanzionih aparata. Ako je, međutim potrebno proširiti maksilu za više od 4mm, neophodan je ozbiljniji ortodonski ili ortodonsko –hirurški tretman kao što je otvaranje palatinalne suture i širenje palatuma (Moyers, 1988, Marković, 1976, Vukadinović, 1993).

1.6.3 Hirurška korekcija mandibularnog prognatizma

Izbor hirurške korekcije u korigovanju MP zavisi od vrste i izraženosti deformiteta, starosti pacijenta i uspeha prethodne ortodonske pripreme (Sinobad, 2010). Prisustvo nedostatka većeg broja zuba dodatno otežava samu hiruršku korekciju u smislu stabilnosti rezultata, tada je indikovana protetska nadoknada nedostajućih zuba radi postizanja što boljeg rezultata planirane hirurške korekcije. U nekim slučajevima i psihološki aspekti, kao preterana anksioznost ili nepoverenje u hirurški tretman mogu da izmene ili bar odgode prvobitni plan. Treba takođe pomenuti motivaciju pacijenta koja može uticati na odluku pacijenta da se podvrgne tretmanu.

Ortodonske hirurške intervencije po pravilu ne treba preduzimati pre završenog rasta viličnih kostiju. Ovo posebno važi za pacijente sa mandibularnim prognatizmom. Ukoliko se kod ovih pacijenata korektivna operacija izvrši pre završenog rasta viličnih kostiju, naknadni rast mandibule u postoperativnom periodu može potpuno da kompromituje rezultate hirurške intervencije. Nakon završenog rasta biće potrebna još jedna hirurška intervencija.

Ne postoje, međutim, precizni indirektni pokazatelji završetka rasta i razvoja kraniofacijalnog skeleta. Rendgenski snimci šake nisu potpuno realni pokazatelji za ove potrebe, međutim zbog

najmanjeg stepena zračenja i jednostavnosti izradeu našoj praksi se i dalje koriste. Na ovim snimcima se jednostavno može videti završeni rast i razvoj kostiju skeleta. Smatra se da je najbolji metod serijska izrada telerendgen snimaka glave u godišnjem intervalu, sve dok se ne utvrdi da su procesi rasta usporili ritam. Operacije na mandibuli treba odgoditi sve dotle dok se superponiranjem dva poslednja telerendgen snimka ne utvrdi da tokom protekle godine nije došlo do promena u rastu facijalnog skeleta i viličnih kostiju (Ronchi, 2001, Marković, 1976, Moyers, 1988).

Ukoliko postoji nerazvijenost gornje vilice, vreme operativnog zahvata je mnogo lakše odrediti iz dva razloga. Pre svega, postoperativni rast maksile neće stvarati probleme i drugo manje je verovatno da će prolongirani rast mandibule komplikovati situaciju. Ako se ne očekuje dalji rast mandibule hirurška repozicija maksile se može obaviti i u ranijim godinama, na primer, na kraju perioda adolescencije (18-20 godina) (Ronchi, 2001, Marković, 1976, Moyers, 1988).

Ono što opredeljuje hirurga za određenu vrstu hirurške intervencije jeste sveobuhvatna klinička analiza deformiteta, precizno planiranje i predviđanje mogućih rezultata operacije. U savremenoj maksilofacijalnoj hirurgiji za korigovanje mandibularnog prognatizma, shodno indikacijama, ravnopravno se koriste sledeće hirurške intervencije:

1. hirurško pomeranje mandibule unazad i skraćenje tela mandibule uz eventualne naknadne korektivne intervencije na bradi,
2. hirurško pomeranje maksile napred, hirurško pomeranje maksile napred uz istovremenu prednju ili zadnju rotaciju naniže,

istovremene bimaksilarne korekcije koje podrazumevaju izvlačenje i / ili rotaciju maksile uz istovremeno pomeranje središnjeg segmenata mandibule unazad ((Ronchi, 2001, Marković, 1976, Savoye, 1998, Reitzik, 1972, Wylie i sar., 1987).

1.6.3.1 Maksilarna (Le Fort I) osteotomija

Davne 1901. Rene Le Fort je bio prvi koji je odredio tačne lokacije frakturnih linija prilikom preloma gornje vilice. Na osnovu tih frakturnih linija, osteotomske linije prilikom hirurške korekcije deformiteta gornje vilice se izvode u blizini. Nakon tačno utvrđenih anatomskih karakteristika, Vassmund 1927. je pokušao da izvrši maksilarnu osteotomiju. On nije mobilisao maksilu u potpunosti već je ostavio pterigomaksilarni spoj. Ortodontska vuča pomoću elastičnih sila su korišćene kako bi se maksila pomerila unapred. Tehnika koja je zahtevala segmentalnu

osteotomiju kroz sredinu tvrdog nepca je izvršena 1927. godine od strane Akhausena. Zatim je 1942. izvedena pterigomaksilarna separacija maksile od strane Schucharda, ali je opet eksterna vuča korišćena kako bi se maksila pomerila unapred. Revolucionarni koncept pomeranja maksile u sve tri ravni prostora doneo je Obwegeser 1965. On je prvi u potpunosti mobilisao maksilu i omogućio predvidljivo pozicioniranje. Pre Obwegesera, tipična ortognatska hirurška korekcijaje rađena je samo na donjoj vilici.

Kod pacijenata kod kojih je mandibularni prognatizam uglavnom posledica nerazvijenosti ili neadekvatnog položaja gornje viliceuz relativno normalno razvijenu mandibulu korigovanje deformiteta se obično postiže samo hirurškim pomeranjem maksile unapred, eventualno uz naknadnu genioplastiku, a retko uz dodatno pomeranje mandibule unazad (Reitzik, 1972, Ronchi, 2001)

Osteotomije nisu potpuno identične sa frakturnim linijama koje je opisao Le Fort. Uprkos tome govori se o osteotomijama tipa Le Fort I, Le Fort II i Le Fort III, čime se označava da su osteotomije negde u blizini linija preloma koje je opisao Le Fort (Pišćević, 2001). Samo fiksacijom u predelu izvršenih osteotomija, odnosno defekata koji nastaju u predelu osteotomskih linija, može se postići dobra konsolidacija i izbegavanje pojave recidiva(Pišćević, 2001). Promena položaja maksile u cilju korekcije mandibularnog prognatizma danas se najčešće izvodi osteotomijom po tipu Le Fort I. Ovu metodu prvi put koristi Cheer 1864. godine da bi resecirao nazofaringealni tumor kod dva pacijenta (Rakosi, 1982). Imajući u vidu status hirurgije i razvoj anestezije u to vreme ova hirurška intervencija je predstavljala smeo korak napred. Prošao je skoro čitav vek dok je Le Fort I osteotomija maksile prihvaćena u SAD kao metoda hirurškog korigovanja mandibularnog prognatizma (Steiner, 1960).

Iako prva iskustva nisu ohrabrujuća, radovi Stokera i Epkera, a zatim Wilmara i Obwegesera i Bella su učinili da je osteotomija maksile tipa Le Fort I postala rutinska operacija u korigovanju mandibularnog prognatizma (Bell, 1975, Stoker, 1974). Uvođenjem operacije Le Fort I u rutinsku praksu, mogućnosti korekcije mandibularnog prognatizma su postale mnogo veće, a rezultati stabilniji. Le Fort I osteotomija omogućuje pomeranje maksile u sve tri ravni. Deformiteti izazvani nepravilnim položajem ili veličinom maksile mogu biti korigovani skoro u potpunosti hirurškom intervencijom na maksili, ili kombinovanim operativnim zahvatom na obe vilice (Turvey, 1981).

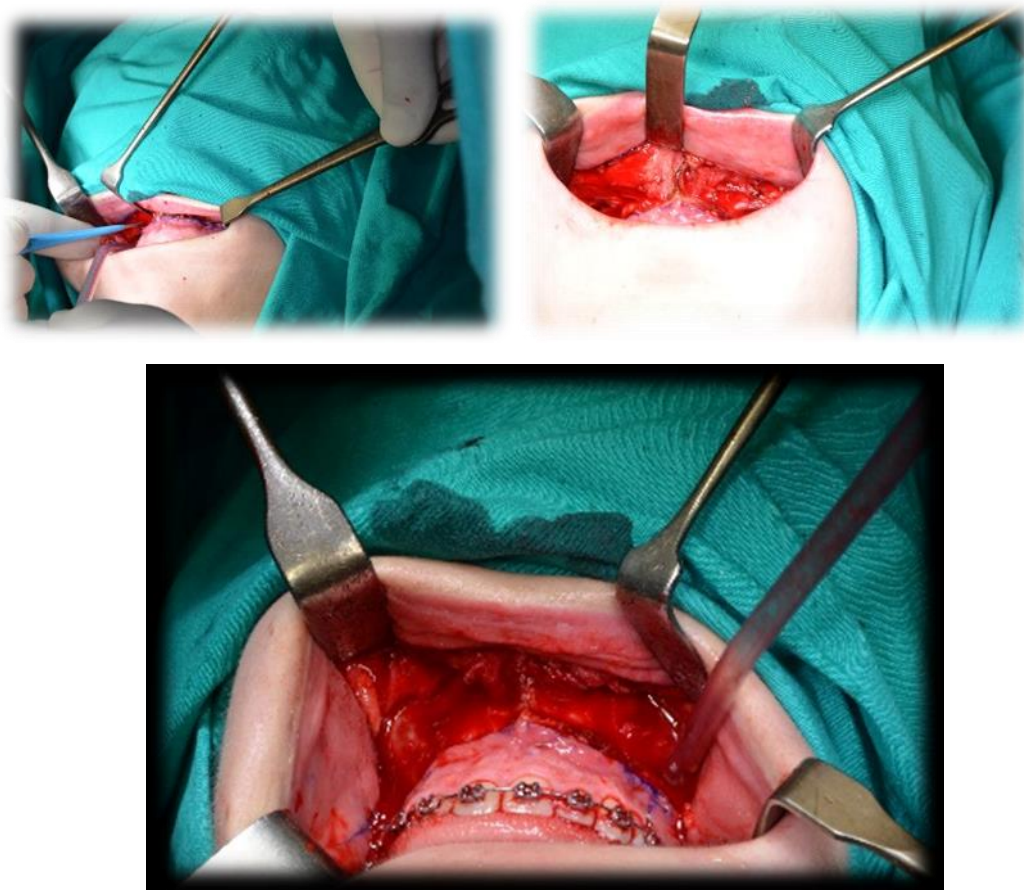
Najveći problemi tokom prvih operacija na maksili u cilju korigovanja dentofacijalnih deformiteta bili su vezani za povećano krvavljenje u operativnom polju, a zatim za postizanje dobre vaskularizacije pomerenih maksilarnih segmenata.

Istraživanja Bella 1975. god. su pokazala da je za uspešno zarastanje frakturiranih segmenata maksile od izuzetne važnosti da delovi mekog tkiva sa velikim vaskularnim snopovima ostanu vezani za pomerene koštane segmente. Ako se, pri tome, poštuju osnovni hirurški principi, problemi sa nekrozom kosti, nekrozom zubne pulpe i neadekvatnom osteosintezom nakon Lefort I osteotomije biće svedeni na minimum (Bell, 1975)

Iako studije o prokrvljenosti ukazuju na signifikantnu redukciju protoka krvi u maksilarnim segmentima nakon osteotomije Le Fort I (Nelson, 1977), perfuzija krvi se postepeno povećava u postoperativnom periodu o čemu svedoče kliničke studije Justusa i sar. 2001.

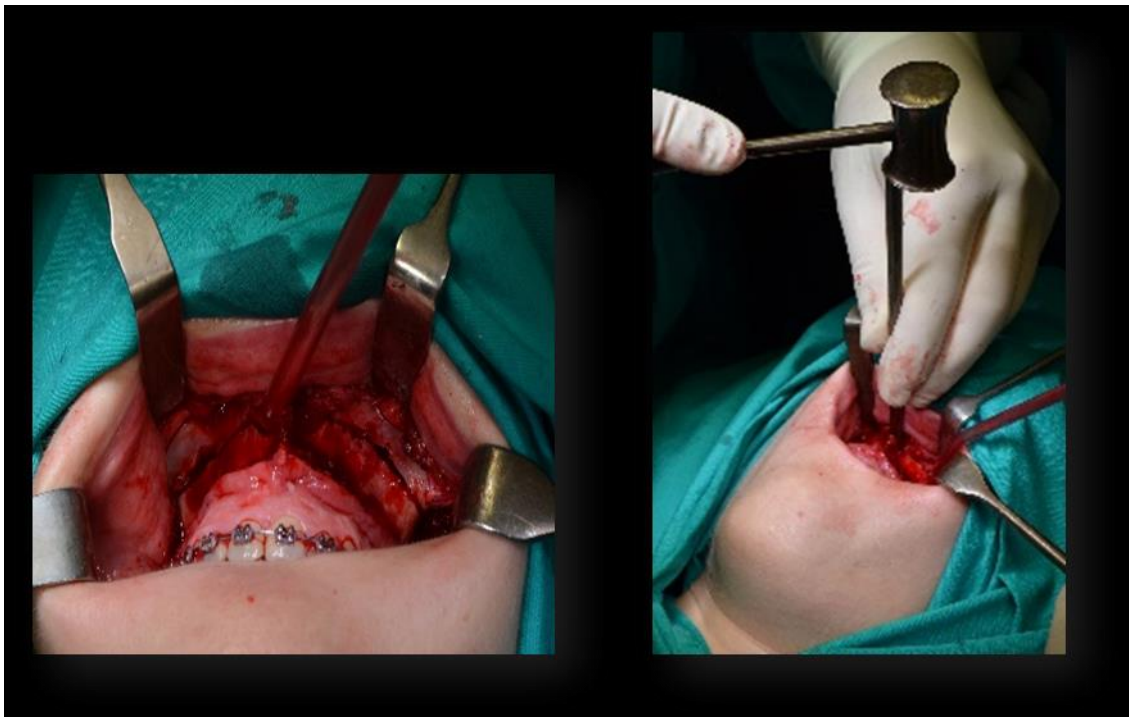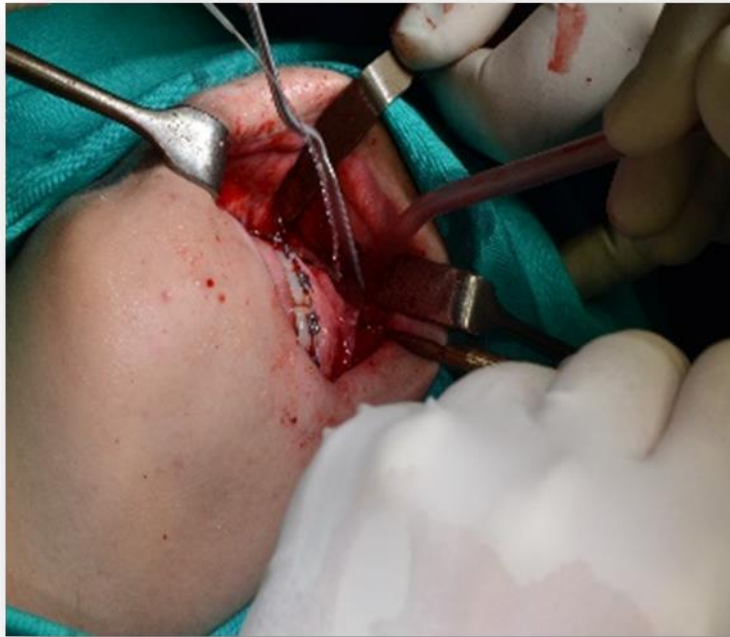Faze hirurške korekcije maksile:

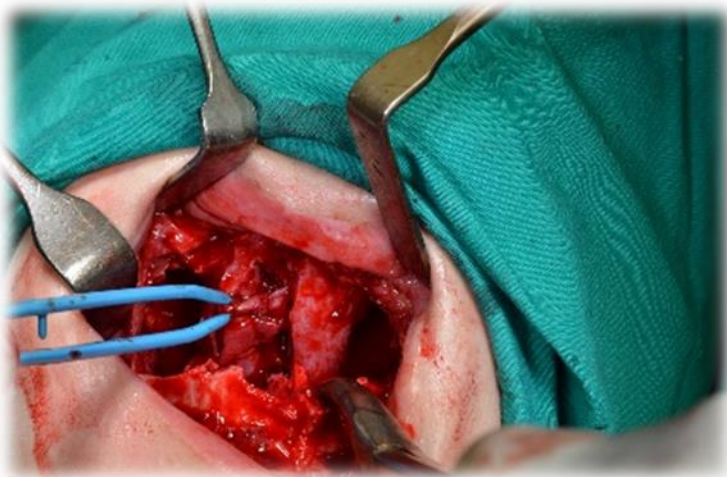
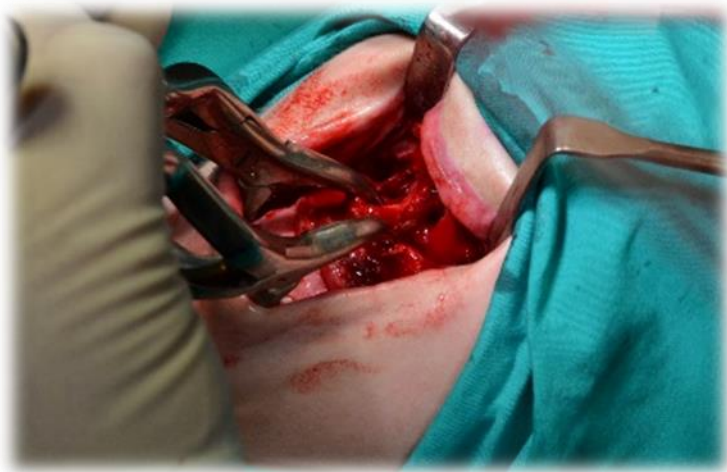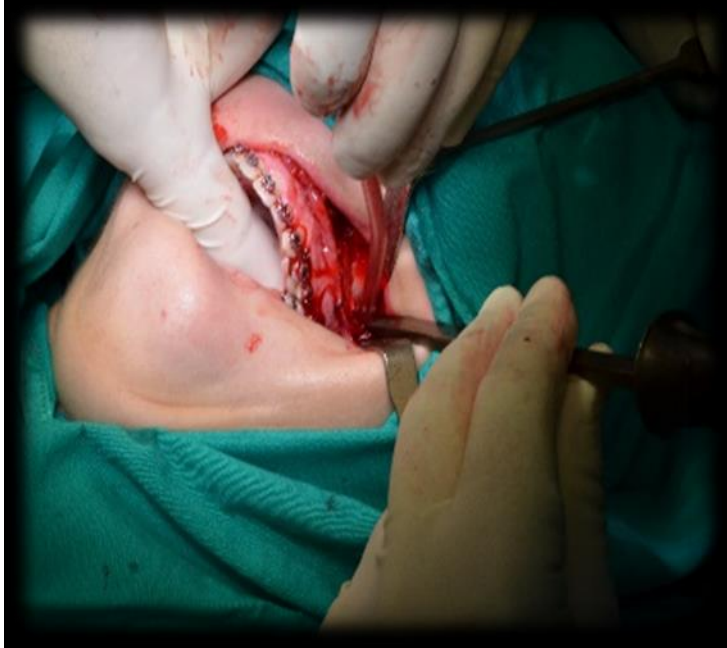- Rezom sluzokože gornjeg forniksa, pristupa se prednjem zidu gornje vilice gde se naprave osteotomske linije borerom ili testerom za kost (Slike 1.4-1.6)



Slike 1.4-1.6

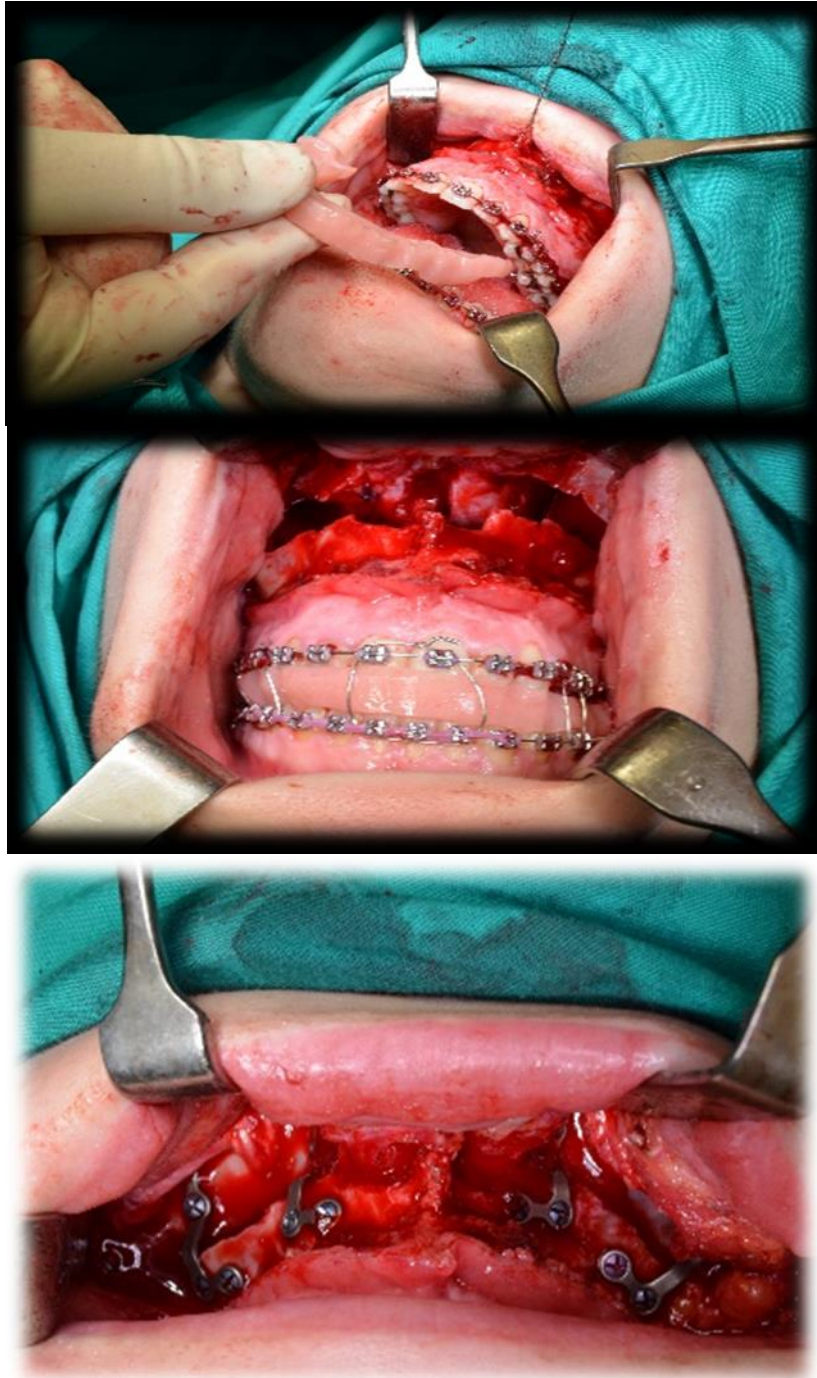
- Načini se osteotomija po Le Fort I, osteotomima, odvoji se nosni septum i pterigoidni nastavci, i gornja vilica se odvoji od kranijuma (Slike 1.7-1.12).





Slike 1.7-1.12

- Postavi se intersplint na donju vilicu i dovede se gornja vilica u lanirani položaj. Uspostavi se čvrsta mehanička imobilizacija. Fiksira se preko bravica za donju žičanim ligaturama a nakon toga se uradi osteosinteza gornje vilice mini pločicama i šrafovima (sa po dve mini pločice) (Slike 1.13-1.15).



Slike 1.13- 1.15

1.6.3.2 Mandibularne (BSSRO) osteotomije

Razvoj ortognatske hirurgije je krenuo nakon Drugog svetskog rata, nakon toga kreće period brzog napretka koji se i danas održava. Caldwell i Letterman 1954. su objavili novu ortognatsku tehniku- vertikalnu ramus osteotomiju sa ekstraoralnim pristupom. Ova procedura je imala prednost u korekciji prognatizma zato što je minimalizovala oštećenje donjeg alveolarnog nerva. Najveći napredak dogodio se 1957. kada su Trauner i Obwegeser uveli intraoralnu bilateralnu sagitalnu split ramus osteotomiju (BSSRO). Ova procedura dozvoljava kontrolu položaja donje vilice u sve tri ravni prostora. Međutim, njena glavna mana je često oštećenje donjeg alveolarnog nerva. Zato je BSSRO stalno modifikovana od strane hirurga poput Dal Ponta 1961 , i Epkera 1977. Tako da sredinom 70ih godina prošlog veka ova metoda postaje najčešća ortognatska hirurška korekcija na donjoj vilici.

Najveće prednosti bilateralne sagitalne klizeće osteotomije ramusa mandibule su sledeće: izuzetna fleksibilnost postupka, odnosno velike mogućnosti u retroponiranju središnjeg fragmenta, velika dodirna površina koštanih fragmenata nakon repozicije što olakšava zarastanje, minimalne promene u poziciji mastikatornih misića i kondila (Ronchi, 2001, Proffit, 2003, Reyneke, 2003).

Uvođenjem finih modifikacija u tehniku danas je moguće tako odvojiti koštane fragmente da se u potpunosti očuva integritet n. alveolaris inferior. Ova metoda omogućuje precizno pozicioniranje proksimalnih kondilarnih fragmenata mandibule i očuvanju fizioloških odnosa između kondila i fosse artikularis, što umanjuje mogućnost pojave naknadnih temporo-mandibularnih disfunkcija.

U hirurškom korigovnju mandibularnog prognatizma danas se veoma često koristi vertikalna subkondilarna osteotomija ramusa mandibule. Za razliku od prvih intervencija ove vrste opisanih 1954. god., ova operacija se danas izvodi intraoralnim pristupom čime se izbegava postoperativni ožiljak na licu pacijenta (Hall i sar., 1985, Hall i sar., 1987). Druga prednost u odnosu na ekstraoralni pristup je daleko kraće vreme potrebno za intervenciju, posebno nakon uvođenja specijalnih instrumenata koji olakšavaju pristup kao i samu osteotomiju. Teškoće vezane za intraoralni pristup mogu nastati u slučajevima gde je potrebno da se dentalni fragment pomeri distalno za više od 15mm, ili gde treba korigovati značajnu asimetriju u položaju mandibule (Sinobad, 2010).

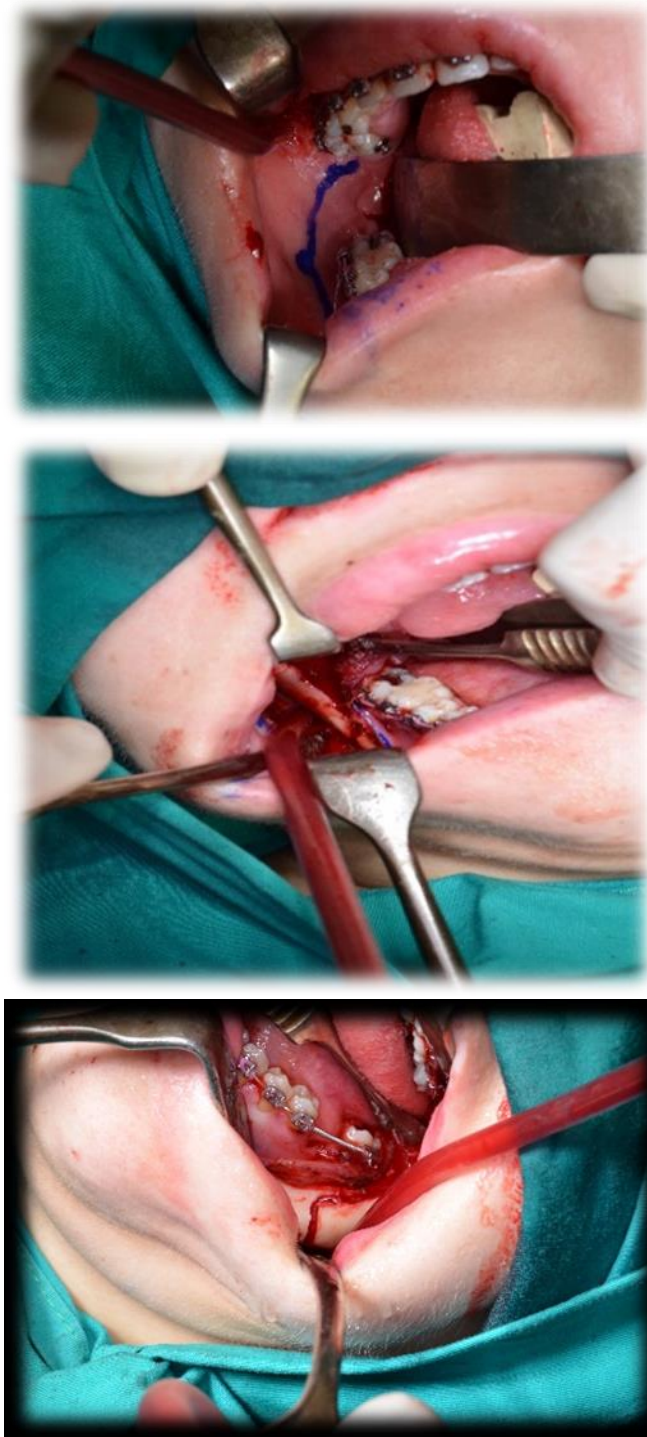
I pored uvođenja brojnih modifikacija, suština ove operacije je ostala ista i podrazumeva sečenje ramusa po vertikali od sigmoidne incizure do donje ivice angulusa mandibule. Vertikalni rez se nalazi uvek iza lingule (ulaza u mandibularni kanal) čime je zaštićen n.alveolaris inferior. Kada se kondilarni fragmenti odvoje i pomere lateralno središnji (dentoalveolarni) fragment mandibule se može pomerati distalno ili rotirati u potrebnom iznosu što obezbeđuje različitu dodirnu površinu koštanih fragmenata.

Neke modifikacije ove operacije predlažu mnogo sagitalniju lokaciju osteotomije (rez pomeren napred) što obezbeđuje veću kontaktnu površinu između fragmenata (Wilbanks, 1971). Pokazalo se, međutim, da iako je površina kojom koštani fragmenti kontaktiraju nakon repozicije izuzetno važna za zarastanje ona nije presudna. Prema Boyenu 1966., do zarastanja dolazi i u slučajevima gde je obezbeđena minimalna kontaktna površina između fragmenata.

Shodno nekim referencama, jedan od nepovoljnih aspekata ove hirurške tehnike je teža primena osteosinteze šrafovim i pločicama zbog težeg pristupa i opasnosti od povrede n.alv. inf. Ovo se može izbesci rafiniranim tehnikama koje predlažu Steinhauer 1982. i Kraut 1988. Poseban problem pri korišćenju rigidne osteosinteze uz ovu operativnu tehniku je moguća dislokacija kondila u zglobnim jamama u postoperativnom periodu, što može potpuno izmeniti odnos vilica postignut hirurškom repozicijom.

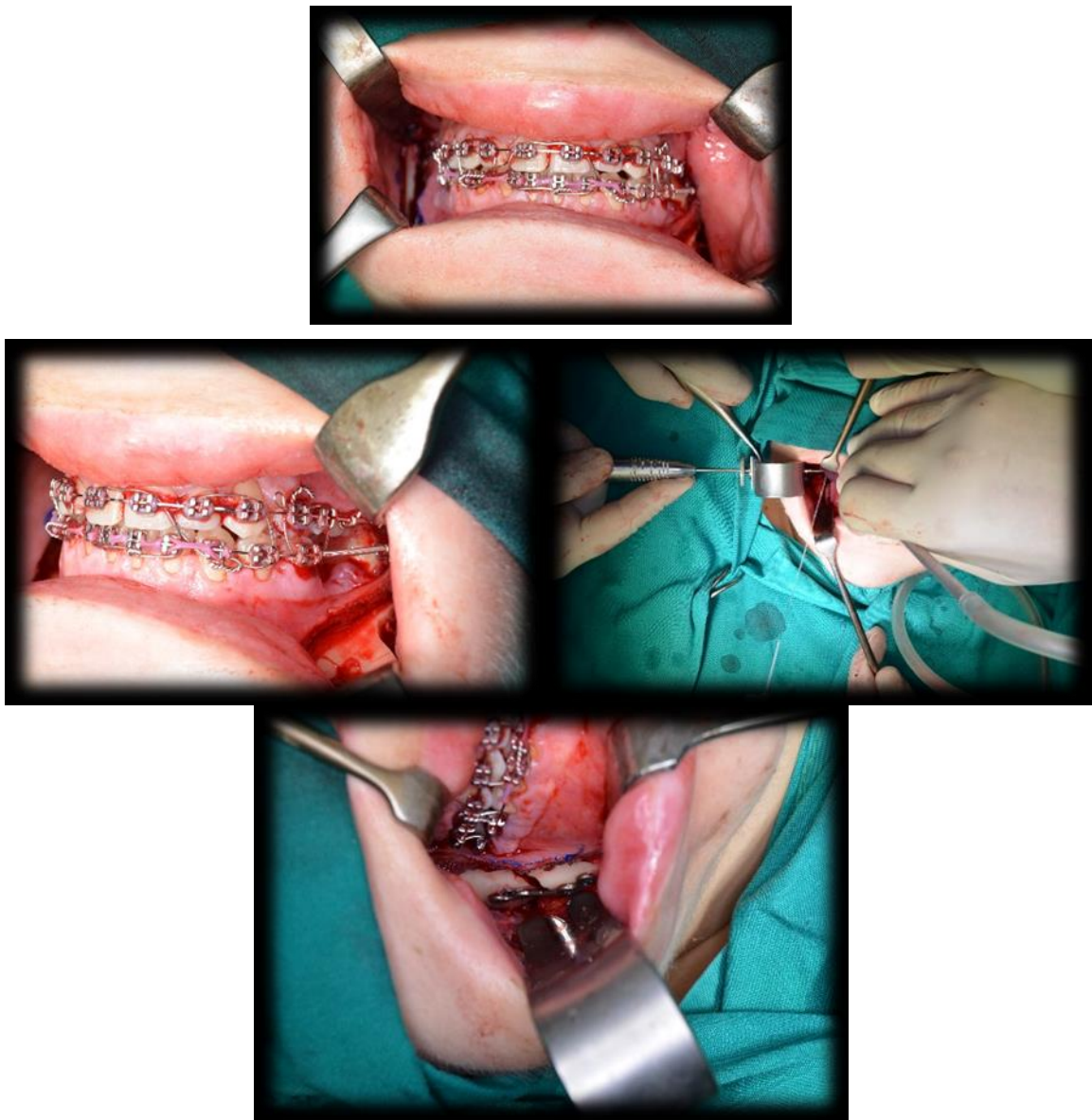
Faze hirurške korekcije donje vilice:

- Rezom sluzokože u fornixu donje vilice, pristupa se uglu i ramusu donje vilice, gde se sačini obostrana osteotomija (Dal Pont-Obwegeser) (Slike 1.16-1.18).



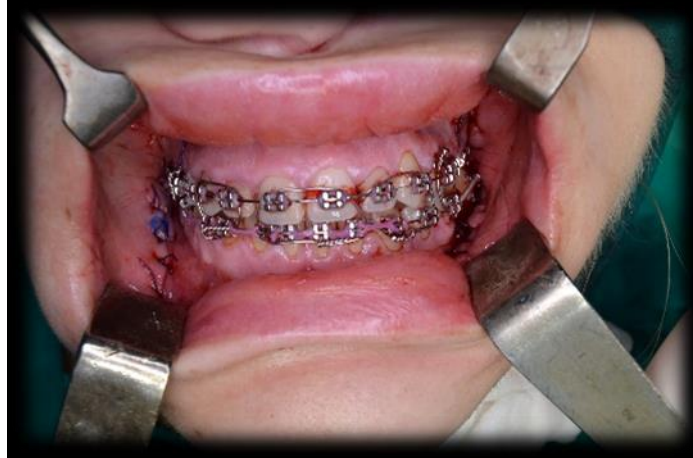Slike 1.16-1.18

- Osteosinteza se postavlja sa obe strane donje vilice, sa po jednom mini pločicom i šrafovim, nakon dovođenja donje vilice u centralnu okluziju (položaj maksimalne interkuspacije sa gornjom vilicom) (Slike 1.19-1.22).



Slike 1.19-1.22

- Donja vilica se fiksira za gornju žičanim ligaturama i u tom položaju ostaje narednih 6 nedelja. Nakon tog perioda, uspostavlja se međuvilična elastična vuča u trajanju od 4 nedelje.



Slika 1.23

1.6.3.3 Bimaksilarne hirurške intervencije

Bimaksilarne hirurške intervencije su jedne od najkomplikovanijih ortognatskih hirurških procedura. Bimaksilarne operacije su indicovane u svim slučajevima gde je deformitet očigledna posledica poremećenog razvoja i jedne i druge vilice. Odluka o ovakvoj vrsti operacije donosi se konzilijarno i nakon detaljne analize i preciznog plana terapije. Za izvođenje ove hirurške korekcije potreban je uigran hirurški tim sa iskusnim maksilofacijalnim hirurgom. Rezultati operacije se mogu predvideti na osnovu analize telerendgenskih snimaka, digitalne simulacije repositioning procedura, ili što je najčešće tkz. „hirurgijom modela“, odnosno pozicioniranjem modela vilica u artikulatu u optimalni položaj.



Slika 1.24 Planiranje hirurške intervencije - hirurgija modela

U početku, zbog kompleksnosti, su bimaksilarne hirurške intervencije izvođene su odvojeno, u raznim vremenskim intervalima (Gross i James, 1978). U jednom hirurškom aktu se je korigovala pozicija maksile, a nakon određenog perioda zarastanja, u drugom hirurškom aktu se radila korekcija mandibule. 70-tih godina prošlog veka osteotomija Le Fort I i osteotomija ramusa mandibule se izvode kombinovano u toku istog operativnog zahvata. Zahvaljujući radovima Turvey-a 1981., Epkera, Turvey-a i Fisha 1982. i La Banka, Turvey-a i Epkera 1982., postignut je značajan napredak u planiranju operacije, zbog čega su bimaksilarne intervencije danas rutinske u korigovanju mandibularnog prognatizma.

Najčešće intervencije koje se obavljaju kombinovano na maksili i na mandibuli su Le Fort I osteotomija maksile i bilateralna sagitalna klizajuća osteotomija ramusa mandibule (BSSRO). Operacija Le Fort I omogućuje repoziciju maksile u sve tri ravni. Pomeranje maksile unazad i naviše je teško i ograničeno, ali nije nemoguće.

BSSRO omogućuje promene u dužini tela mandibule, korekciju njenog položaja po vertikali, kao i korigovanje nekih transverzalnih asimetrija.

Bukley i sar. 1987. predlažu nešto izmenjen redosled postupaka tokom bimaksilarnih operacija. Poboljšanja u tehnici fiksacije koštanih fragmenata omogućuju po njima da se sagitalna klizeća osteotomija ramusa mandibule završi pre osteotomije Le Fort I na maksili. Fiksacija koštanih fragmenata pomoću pozicionih, ili dugačkih zavrtnja obezbeđuje dobru i stabilnu repoziciju mandibule. Pozicija mandibularnih fragmenata određuje se korišćenjem intermedijarnog splinta postavljenog na intaktnu maksilu. Kada se fragmenti mandibule čvrsto fiksiraju u novom položaju izrađuje se definitivni okluzalni splint koji će poslužiti za pravilnu repoziciju maksile Le Fort I operacijom. Ova alternativa u redosledu postupaka, shodno pomenutim autorima, minimizira opasnost od naknadne dislokacije maksilarnih segmenata koja postoji kada se operacija završava intervencijama na mandibuli. Ovakva procedura se posebno preporučuje u slučajevima gde se predviđaju teškoće u postoperativnom stabilizovanju maksile nakon Le Fort I zahvata sa multipnim segmentiranjem maksile.⁴⁸

Na Klinici za Maksilofacijalnu hirurgiju Stomatološkog fakulteta u Beogradu, redosled procedura u toku ove kompleksne operacije je sledeći:

Rezom sluzokože gornjeg forniksa, pristupa se gornjoj vilici gde se naprave osteotomske linije borerom ili testerom za kost. Načini se osteotomija po Le Fort I, osteotomima, odvoji se nosni septum i pterigoidni nastavci, i gornja vilica se odvoji od kranijuma. Postavi se intersplint na

donju vilicu i dovede se gornja vilica u planirani položaj na intersplintu. Fiksira se preko bravica za donju žičanim ligaturama a nakon toga se uradi osteosinteza gornje vilice mini pločicama i šrafovimama sa kranijumom (sa po dve mini pločice).

Odmah nakon intervencije na gornjoj vilici, pristupa se donjoj. Rezom sluzokože forniksa donje vilice, pristupa se uglu i ramusu donje vilice, gde se sačini obostrana osteotomija (Dal Pont-Obwegeser). Donja vilica se pozicionira u centralnu okluziju (položaj maksimalne interkuspacije sa gornjom vilicom), fiksira za gornju žičanim ligaturama 44, 47 i višak kosti u predelju tela donje vilice se ukloni. Osteosinteza se postavlja sa obe strane donje vilice, sa po jednom mini pločicom i šrafovimama. Čvrsta fiksacija ostaje narednih 6 nedelja. Nakon tog perioda, uspostavlja se međuvilična elastična fiksacija u trajanju od 4 nedelja.

Danas se smatra da je uvođenjem mini pločica i šrafova u ortognatskoj hirurgiji značajno skraćuje period međuvilične fiksacije. Ona omogućuje brže koštano zarastanje i redukovanu pojavu recidiva (Reitzik, 1983). Van Sichels i sar. 2000 su istraživali i koji faktori utiču na stabilnost rezultata ortognatske korekcije, zaključili su da su metod fiksacije (mini pločice ili žica) i veličina pomeranja koštanih fragmenata presudni za stabilnost rezultata ortognatske hirurgije. Čvrsta fiksacija je postala standardna u ortognatskim hirurškim korekcijama. Međutim, treba napomenuti da ipak i pored toga, postoji rizik od promene u položaju kondila (Spitzer i sar., 1984, Alder i sar., 1999, Rebellato i sar., 1999, Bays, 1987).

Zaključci iz radova koji upoređuju tehnike rigidne fiksacije su ukazali da ne postoji značajna razlika u stabilnosti rezultata između rigidne fiksacije sa ekstra- ili intra-oralnim pristupom (Shepherd i sar., 1991, Blomqvist i Issaksson 1994, Watzke i sar., 1991, Abeloos i sar., 1993). Studija Blomquist i Isanssona 1994 je pokazala da nakon BSSRO ne postoji razlika u pojavi recidiva, između grupa pacijenata kod kojih je rađena intraoralna tehnika fiksacije sa monokortikalnim šrafovimama i grupe pacijenata sa ekstaoralnom tehnikom fiksacije sa bikortikalnim šrafovimama.

1.7 Ortognatska hirurgija i temporomandibularni zglob

Nedavno rađena studija je pokazala da ukoliko TM zglobovi nisu stabilni i zdravi, rezultat ortognatske intervencije neće biti zadovoljavajući sa aspekta funkcije, stabilnosti i bola (Wolford, 2003). Neke studije ukazuju na veću učestalost znakova i simptoma temporomandibularnih disfunkcija (TMD) kod pacijenata sa dentofacijalnim deformitetima u

odnosu na osobe sa normalnom okluzijom istog pola i približnih godina starosti (Wisth, 1974, Athanasiou i sar., 1989, Mohlin i sar., 1980, Laskin i sar., 1986). Wisth 1974. nalazi prisustvo znakova i simptoma TMD kod 93% od 28 pacijenata sa mandibularnim prognatizmom, a Athanasiou 1989. kod 36,2% od 48 pacijenata sa tim deformitetom.

Najznačajniji znaci i simptomi TMD registrovani kod pacijenata predviđenih za ortognatsku hirurgiju su: redukovana pokretljivost donje vilice, bolne senzacije u TM zglobovima, zvučni signali iz TM zglobova pri otvaranju i zatvaranju usta, promene u okluzalnim odnosima teškoće pri žvakanju, glavobolje itd.

Naučni radovi o uticaju ortognatske hirurgije na funkcije TM zglobova i orofacijalnih mišića kod pacijenata sa TMD su kontraverzni. Dok jedni nalaze da ortognatske hirurške intervencije pomažu u redukciji znakova i simptoma TMD čak kod 80% pacijenata (Magusson i sar., 1984, Karabouta i Martis, 1985), drugi ukazuju na značajno pogoršanje disfunkcije nakon operativnog zahvata (Wolford i sar. 2003, Fuselier i sar., 1998). Proučavajući funkcionalni status pacijenata šest meseci, petnaest meseci i trinaest godina nakon operacije, Joss i Thuere 2007. godine nalaze da se učestalost simptoma TMD numerički posmatrano ili smanjuje, ili ostaje na istom nivou kao pre operacije. Ovo ne važi za zvučne signale iz TM zglobova i devijacije pri otvaranju usta koje se zadržavaju kod određenog broja pacijenata i 13 godina nakon operacije (Joss i sar., 2007). Iz ovih razloga, neophodna su dalja ispitivanja uticaja ortognatskih hirurških korekcija na TMZ.

Radiografska ispitivanja ukazuju na niz promena u položaju i morfološkim karakteristikama kondila kod pacijenta sa dentofacijalnim deformitetima, kao i na intenziviranje resorptivnih procesa, remodeliranje kondila, pojavu osteofita nakon operacije. Huang i De Villa 2006. nalaze značajnu remodelaciju predela kondila kod 60% i predela goniona kod 55% operisanih pacijenata godinu dana i tri godine nakon korekcije mandibularnog prognatizma bilateralnom sagitalnom osteotomijom ramusa mandibule.

Smatra se da položaj kondila u artikularnim fosama kao i funkcionalni odnos kondil-diskus u vreme operativnog zahvata predstavljaju značajan faktor u očuvanju skeletne stabilnosti u postoperativnom periodu (Fuselier i sar., 1998, Joss i Thuer, 2007, Huang i sar., 2006, Harper, 1992, Harper, 1990). Znaci i simptomi TM disfunkcija retko bivaju redukovani, odnosno uklonjeni samom hirurškom intervencijom. Kod većine pacijenata neležene disfunkcije se čak pogoršavaju nakon ortognatske hirurgije (Harper, 1992, Harper, 1990).

Prema određenim autorima (Joos, 1999, Mori i sar., 1995, Rebellato i sar., 1999, Magalhaes i sar., 1995, Hiatt i sar., 1988, Helm i sar. 1997) hirurška repozicija donje vilice može da modifikuje morfologiju i poziciju kondila usled kompresije, što za posledicu može dovesti do poremećaja u funkciji temporomandibularnih zglobova i pojave recidiva. Uređaji za repoziciju kondila su uvedeni u ortognatskoj hirurgiji kako bi zadržali stabilnost kondila u sve tri ravni u toku hirurškog korigovanja maksilomandibularnih deformiteta (Renzi i sar. 2003). Oni se prvi put primenjuju 1976. godine i to za repoziciju donje vilice a sredinom 1980. radi bimaksilarnih hirurških korekcija (Leonard, 1976). Luhr je 1985. prvi uspeo da napravi uređaj koji je mogao da reprodukuje položaj kondila u sve tri ravni (Renzi i sar. 2003).

Smatra se da uređaji za repoziciju kondila mogu da spreče resorpciju kondila i dento-skeletne recidive (Renzi i sar. 2003). Dento-skeletni recidivi se mogu podeliti u zavisnosti od trenutka javljanja na one koji se pojavljuju odmah nakon intervencije, nakon kraćeg ili nakon dužeg vremenskog perioda (Renzi i sar. 2003). U skladu sa literaturom, imedijatni recidiv nastaje usled dislokacije kondila iz glenoidne jame u toku operacije (Renzi i sar. 2003). Samim tim je pametnije koristiti uređaj za repoziciju kondila u slučaju nedovoljno iskusnog hirurga (Renzi i sar. 2003). Drugu grupu recidiva čine oni koji se javljaju šest do dvanaest meseci nakon intervencije a uzrok tome može biti resorpcija kondila (Renzi i sar. 2003). Prema određenim autorima (Hoppenrejis i sar., 1999, Scheerlink i sar., 1994, Hoppenrejis i sar., 1998, Van Sickels i Richardson, 1996, Kerstens i sar., 1990) resorpcija kondila može nastati kompresijom kondila (usled posteriornog položaja kondila nakon operacije).

Danas je prihvaćeno mišljenje da su uređaji za repoziciju kondila indikovani u slučajevima postojanja temporomandibularnih disfunkcija (TMD) pre intervencije, a koriste se kako bi održali tzv. asimptomatsku prehiruršku poziciju kondila (Renzi i sar. 2003). Kod pacijenata sa III skeletnom i dentoalveolarnom klasom, bez simptoma i znakova TMD, uređaji za repoziciju kondila nisu potrebni, osim u slučaju neiskustva hirurga (Renzi i sar. 2003).

Smatra se da je u ortognatskoj hirurgiji, očuvanje funkcije TMZ od izuzetne važnosti. Preokupacija istraživača pozicijom kondila nakon ortognatske intervencije je velika, naročito ako se ima u vidu da je posteriorna dislokacija kondila citirana kao jedan od etioloških faktora u nastanku internog poremećaja temporomandibularnih zglobova a pomeranje kondila iz glenoidne

jame identifikovana kao razlog pojava recidiva deformiteta (Freihofer i Petrešević, 1975, Kohn, 1978, Schendel i Epker, 1980, Worms i sar., 1980, Lake i sar., 1981, Rotskoff i sar., 1991).

Naučni doprinos istraživanja promene položaja glave donje vilice nakon korekcije MP bimaksilarnom hirurškom korekcijom nisu rađena. Obzirom da postoje promene u položaju kondila nakon korekcije deformiteta, učinilo se interesantnim ovakav tip istraživanja. Iz tog razloga smo uradili originalnu analizu profilnih telerentgenskih snimaka i sproveli intervju sa pacijentima u okviru istraživačkog kartona koji je prikazan u rezultatima ovog istraživanja i prilogu na kraju rada.

2. CILJ

Rendgenkranimetrijski i klinički proučiti, ispitati, proceniti i objasniti uticaj bimaksilarne hirurške korekcije mandibularnog prognatizma na promenu položaja zglobnog nastavka donje vilice

Da bi se cilj ostvario, postavljeni su sledeći zadaci :

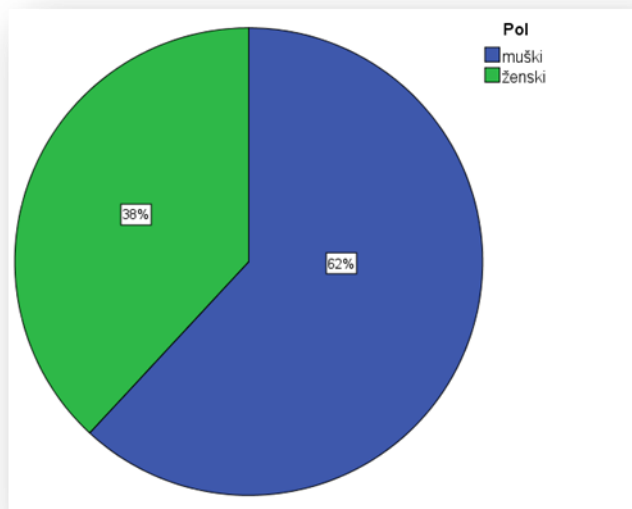
- *Klinički ispitati uticaj sprovedenih hirurških procedura na strukture temporo-mandibularnog zgloba*
- *Retrogradnim ispitivanjem omogućiti pacijentima da procene rezultate hirurških korektivnih postupaka*
- *Rendgenkefalometrijski istražiti prirodu promena skeletnih struktura nastalih tokom i posle bimaksilarnih hirurških korekcija*
- *Rendgenkefalometrijski ispitati eventualne promene položaja zglobnog nastavka donje vilice*
- *Istažiti povezanost rendgenkefalometrijskih parametara sa eventualnom postoperativnom pojavom temporomandibularnih disfunkcija*

3.MATERIJAL I METODOLOGIJA

3.1 Materijal

Studija je obuhvatila 21 pacijenta Klinike za maksilofacijalnu hirurgiju Stomatološkog fakulteta u Beogradu kod kojih je u periodu od 2011. do 2014. godine urađena bimaksilarna hirurška korekcija mandibularnog prognatizma (Le Fort I i BSSRO). U studiji je uključeno 8 osoba ženskog i 13 osoba muškog pola (Grafikon 3.1) starosti između 18-25 godina.

Grafikon 3.1 Učestalost polova pacijenata uključenih u studiji



Kontrolna grupa koja se sastojala od ispitanika sa normalnim dentofacijalnim strukturom nije uključena u istraživanje, jer je smatrano da je rentgensko snimanje osoba bez deformiteta etički neprihvatljivo.

Kriterijumi za formiranje eksperimentalne grupe su bili sledeći:

- klinička dijagnoza – mandibularni prognatizam,
- godine starosti (osobe starije od 18 godina),
- završen rast i razvoj orofacijalnog skeleta,
- završena preoperativne ortodontska terapija,
- pristanak i motivisanost pacijenta za prihvatanje hirurške korekcije,
- nepostojanje simptoma i znakova temporomandibularnih disfunkcija,
- urađena bimaksilarna hirurška korekcija,
- postoperativna čvrsta međuvilična fiksacija u trajanju od 6 nedelja i elatična fiksacija u trajanju od 4 nedelje.

Za potrebe istraživanja formirane su tri grupe (grupa T1, T2 i grupa T2).

Grupu T1 su činili telerendgenski snimci načinjeni neposredno pre preoperativne ortodonske pripreme pacijenata.

Grupu T2 su činili telerendgenski snimci načinjeni neposredno po završetku ortodonske terapije.

Grupu T3 su činili telerendgenski snimci načinjeni najmanje šest meseci nakon bimaksilarne ortognatske hirurške intervencije.

Telerendgenski snimci koji su po završenoj ortodonskoj terapiji nisu uključene u analizu jer statistički značajna odstupanja između T1 grupe i njih nije bilo. Ortodonska terapija nije uticala na položaj kondila kao i ostale skeletne strukture pacijenata.

3.2 Metodologija

U okviru ove studije korišćene su sledeće istraživačke metode:

- Detaljna anamneza i klinički pregled ispitanika,
- Kompjuterska rendgenkranometrijska analiza bočnih telerendgenskih snimaka glave ispitanika eksperimentalne grupe načinjenih pre početka ortodonske pripreme,
- Kompjuterska analiza profilnih telerendgenskih snimaka eksperimentalne grupe načinjenih najmanje šest meseci posle bimaksilarne hirurške korekcije.
- Statistička obrada i evaluacija podataka dobijenih pomenutim analizama.

3.2.1 Klinički pregled ispitanika

Osim rendgen-kefalometrijske analize, detaljni klinički pregledi su urađeni, pre ortodonske pripreme, neposredno pre intervencije i 6 meseci posle intervencije. Upitnik je sadržao elemente subjektivnih procene pacijenata (postoperativni podaci), anamnestičke i kliničke podatke (Prilog 1). Klinički pregled je sproveden na Klinici za maksilofacijalnu hirurgiju Stomatološkog fakulteta u Beogradu u okviru konzilijuma za deformitete koga su sprovedi specijalisti maksilofacijalne hirurgije i ortodoncije. Svaki pacijent je prikazan konzilijumu koga čine specijalisti maksilofacijalne hirurgije i ortopedije vilica i izvršen je klinički pregled, analiza studijskih modela, analiza profilnih telerendgenskih snimaka (urađena je analiza po Schwarcu) i sve je unešeno u istraživački i ortodonski karton. Takođe, urađena je i analiza ortopantomografskog snimka. Kod svakog pacijenta je urađena prehirurška ortodonska terapija zubnih lukova, da bi se nakon bimaksilarne korekcije dobili što adekvatniji odnosi gornje i donje

vilice i samim tim da bi se postigao što bolji hirurški rezultat korekcije mandibularnog prognatizma. Svaki pacijent je takođe bio prikazan konzilijumu nakon završene prehirurske ortodontske terapije, kome se nanovo radili studijski modeli, analize telerentgenskih i ortopantomografskih snimaka. Pacijent je nakon toga primljen na Kliniku za maksilofacijalnu hirurgiju gde je u pripremi za hiruršku korekciju, obraznim lukom (*Artex*) prebačen model u artikulator (*Artex*). Modeli su prebačeni u atrikulator, urađena hirurgija modela tj. na osnovu analize snimaka i procene hirurga gornja vilica se pomera u sve tri ravni i u tom položaju se na osnovu toga izrađuje hirurški intersplint koji se kasnije koristi radi fixacije gornje vilice intraoperativno. Nakon toga, se rade osteotomije donje vilice po Dal Pont i Obwegheseru sa čvrstom intermaksilarnom fiksacijom žicom narednih 6 nedelja. Koštani okrajci su fiksirani mini pocicama i šrafovimama (po 2 mini pločice u gornjoj i po 1 mini ploca u donjoj vilici-obostrano). Nakon 6 nedelja, čvrsta intermaksilarna fiksacija se zamenjuje elastičnom medjuviličnom fiskacijom koja je prisutna naredne 4 nedelje. Pacijent redovno dolazi na kontrolne preglede narednih 6 meseci. Satra da je definitivni efekat hirurške korekcije postignut. Po isteku 6 meseci od operacije načini se profilni telerentgenski snimak na kome se takođe rade analize kao i na prvom preoperativnom.

Kliničko istraživanje je obuhvatio subjektivne procene pacijenata, anamnestički upitnik i klinički pregled. Subjektivne procene ispitanika su obuhvatile pitanja vezana za zadovoljstvo o izgledu, govoru, žvakanju i celokupnim rezultatima korekcije mandibularnog prognatizma. Anamnestički upitnik je sadržao pitanja o bolovima i osećaju pucketanja u TM zglobovima. Klinički pregled je obavljen od strane jednog specijaliste maksilofacijalne hirurgije i obuhvatio je merenje maksimalnog otvaranja usta (u mm), dijagnostikovanje pojave devijacije donje vilice prilikom otvaranja usta i propulzionih kretnji. Takođe, proveravana je pokretljivost kaputa donje vilice, kao i pojava krepitacija u TM zglobovima. Procena okluzije i koordinacija kretnji kondila donje vilice je procenjivana.

3.2.2 Rendgen-kraniometrijska analiza profilnih telerendgenskih snimaka

Ova analiza je obavljena na ukupno 42 profilnih telerendgenskih snimaka. Telerendgen snimci su načinjeni u Radiološkom centru za glavu i vrat Stomatološkog fakulteta u Beogradu pomoću aparata ORTOCEPH (*Siemens*). Snimci su načinjeni standardnom metodom pri naponu od 65 do 80 kV i jačini od 20mA, a ekspozicija je bila od 1 do 1,5 sec.

Glava svakog pacijenta je fiksirana u kefalostatu tako da je medijalna i sagitalna ravan glave bila paralelna sa kasetom u kojoj je film, a Frankfurtska horizontalna određena tačkama tragus i orbitale paralelna sa podom. Donja ivica kasete filma bila je paralelna sa Frankfurtskom horizontalom. Udaljenost rendgenskog filma sa kasetom od sagitalne medijalne ravni glave iznosila je oko 18cm. Centralni zrak je upravljao na sredinu kožnog otvora spoljnog ušnog kanala. Snimanje je izvršeno na rendgen filmovima veličine 18 x 24cm. Svi telerendgenski snimci (ukupno 42) su skenirani pomoću skenera EPSON 1600 PRO i prevedeni u digitalni oblik (jpg.format) pogodan za računarsku obradu.

3.2.2.1 Kranimetrijske tačke i ravni korišćene pri rendgenkranimetrijskim analizama

Izbor kranimetrijskih tačaka i ravni za rendgenkranimetrijske analize u ovoj studiji je bio sledeći:

a) Kranimetrijske tačke (Slike 3.1 i 3.2):

S (Sella) –

tačka u sredini turskog sedla,

N (Nasion) –

tačka spoja frontonazalne suture,

Sna (Spina nasalis anterior) -

najisturenija tačka gornje vilice - vrh prednje nosne bodlje

Snp (Spina nasalis posterior) –

vrh zadnje nosne bodlje,

A (Subspinale) –

najposteriornija tačka konkavитета subspinalnog predela

B (Supramentale) –

tačka na najvećem udubljenju konkavnog profila brade,

Me (Menton) –

najniža tačka na konveksnom profilu brade u kojoj se spajaju senka brade i senka donje ivice mandibule,

Go (Gonion) –

tačka u kojoj simetrala ugla između tangenti na bazu donje vilice i zadnju ivicu uzlazne grane seče konturu senke ugla donje vilice

Ba (Basion) –

najniža i najposteriornija tačka tela potiljačne kosti koja se nalazi na prednje rubu velikog potiljačnog otvora, u medijalnoj ravni,

Or (Ortibale) –

najniža tačka poda orbite

Po(Porion) -

najviša tačka gornje ivice spoljašnjeg slušnog otvora

Ar (Articulare) –

tačka u kojoj se seku konture glavice donje vilice i senka spoljne površine potiljačne kosti

Co (Condylion) –

najviša tačka konture kondila donje vilice

DI –

najdistalnija tačka na glavi kondila određena tangentom ramusa

PI –

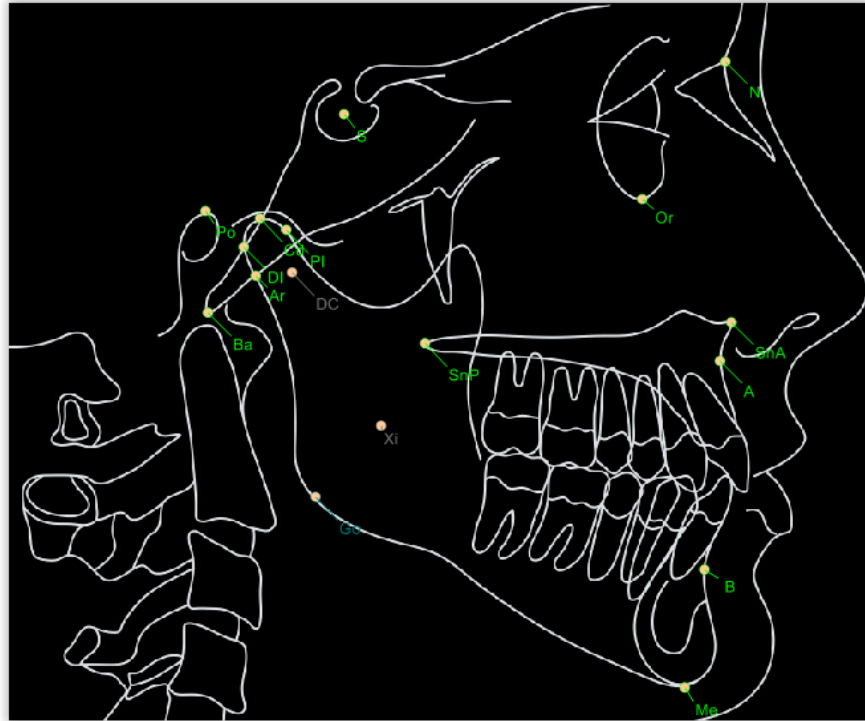
najprominentnija tačka na glavi kondila

DC-

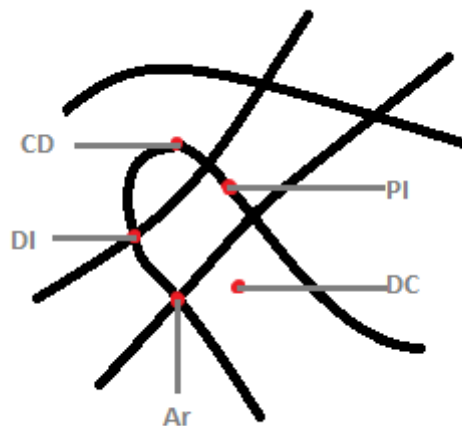
tačka sredine vrata kondila na liniji Basion-Nasion

Xi –

tačka na ramusu mandibule koja se određuje geometrijskom konstrukcijom pravougaonika čije su strane paralelne sa FH (Frankfurtskom horizontalom i PTV (pterigidnom vertikalom)).Nalazi se na preseku dijagonala tog pravougaonika.



Slika 3.1 Korišćene kefalometrijske tačke (Screenshot programa AhCeph®)



Slika 3.2 Korišćene kefalometrijske tačke na kondilu donje vilice

b) Kranimetrijske ravni (Slika 3.3):

N-S ravan - ravan prednje kranijalne baze koja povezuje središte turskog sedla sa najisturenijom tačkom frontonazalne suture N

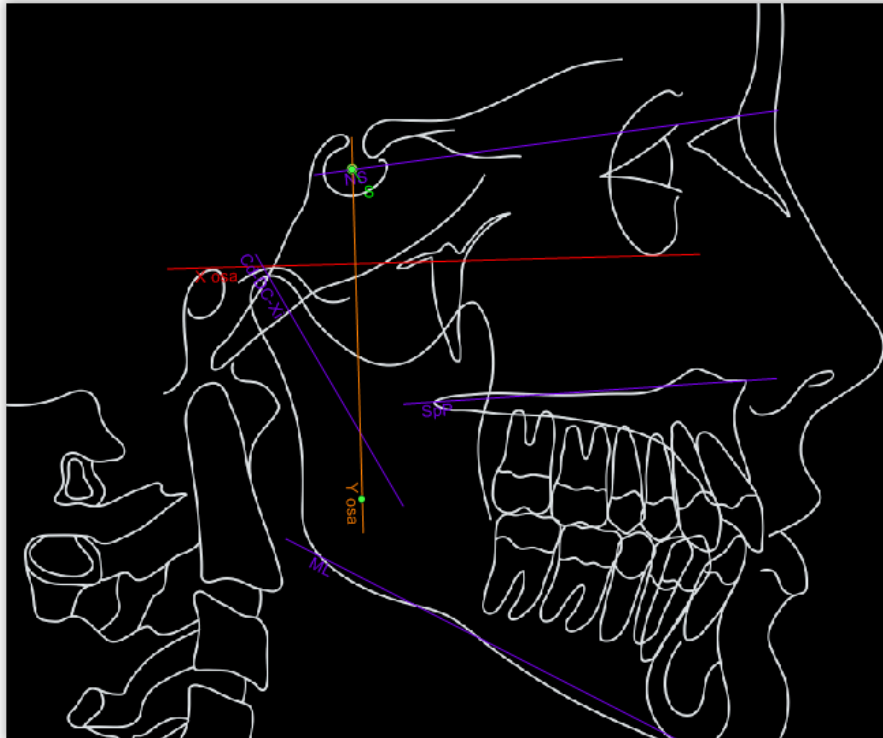
FH (Frankfurtska horizontala) Or-Po - prolazi kroz tačke Porion i Orbitale usvojena horizontalna ravan glave (**X osa**). Orijentaciona ravan za postavljanje glave u kefalostat,

Sna-Snp (Spina ravan) - osnovna ravan gornje vilice,

Go-Me (Mandibularna ravan) - osnovna ravan donje vilice,u ovom istraživanju korišćena je ravan po Bjorku koja spaja tačke Me (Menton) i Go (Gonion)

Y osa- vertikala spuštена iz tačke Sella na Frankfurtsku horizontalu

Cd-DC-Xi – simetrala ramusa mandibule – spojnica tačaka kondilion, sredine vrata kondila i tačke Xi



Slika 3.3 Korišćene kranimetrijske ravni(Screenshot programa AhCeph®)

3.2.2.2 Kompjuterski program za analizu telerendgenskih snimaka Ax.Ceph®

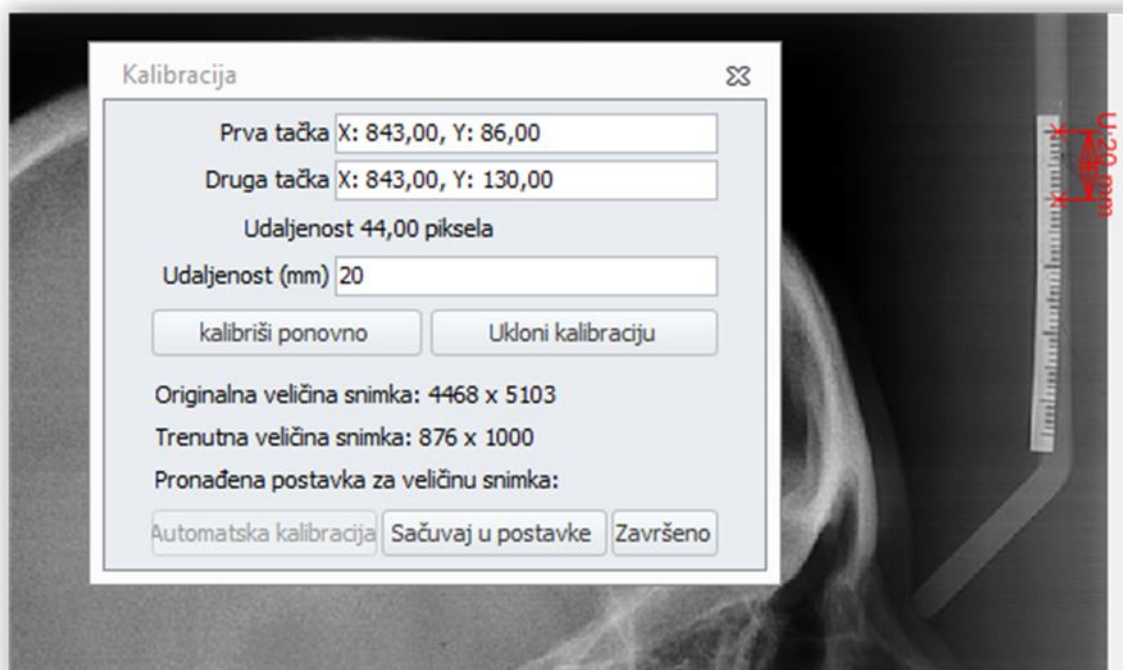
Za analizu telerendgen snimaka korišćen je kompjuterski program „Ax.Ceph,, (AUDAX d.o.o., Tehnološki park 18 SL-1000, Ljubljana, Slovenija). Od svoga nastanka 1993.godine ovaj kompjuterski program, stalno usavršavan i dograđivan, našao je široku primenu u ortodontiji i ortognatskoj hirurgiji. Za ovo istraživanje korišćeno je poslednje dopunjeno izdanje programa – verzija 2.3.0.74. Ova verzija omogućava korišćenje preko trideset najpoznatijih rendgenkranimetrijskih analiza, ali pruža i mogućnost da se svaka analiza prilagodi specifičnim potrebama istraživanja. Program omogućava uvođenje novih rendgenkranimetrijskih tačaka (tačke: DI, PI, DC). Omogućena je grafička komparacija i sagledavanje rezultata između bilo

koje dve faze u terapijskom postupku. Mogućnost da se telerendgenski snimak i digitalna fotografija stope u jednu sliku dopušta i kliničku evaluaciju promena u skeletnim odnosima.

Svi telerendgenski snimci načinjeni za potrebe ovog istraživanja su skenirani i prevedeni u digitalni oblik (jpg. format) pogodan za računarsku obradu. Svaki telerendgenski snimak u digitalnom obliku je unešen u program „Ax.Ceph“. Pre rendgen-kraniometrijske analize izvršena je kalibracija svakog rendgen snimka. Za ove potrebe poslužila je dužna vrednost metalnog razmernika na kefalostatu koji je vidljiv na rendgenskom snimku (Slika 3.4.).

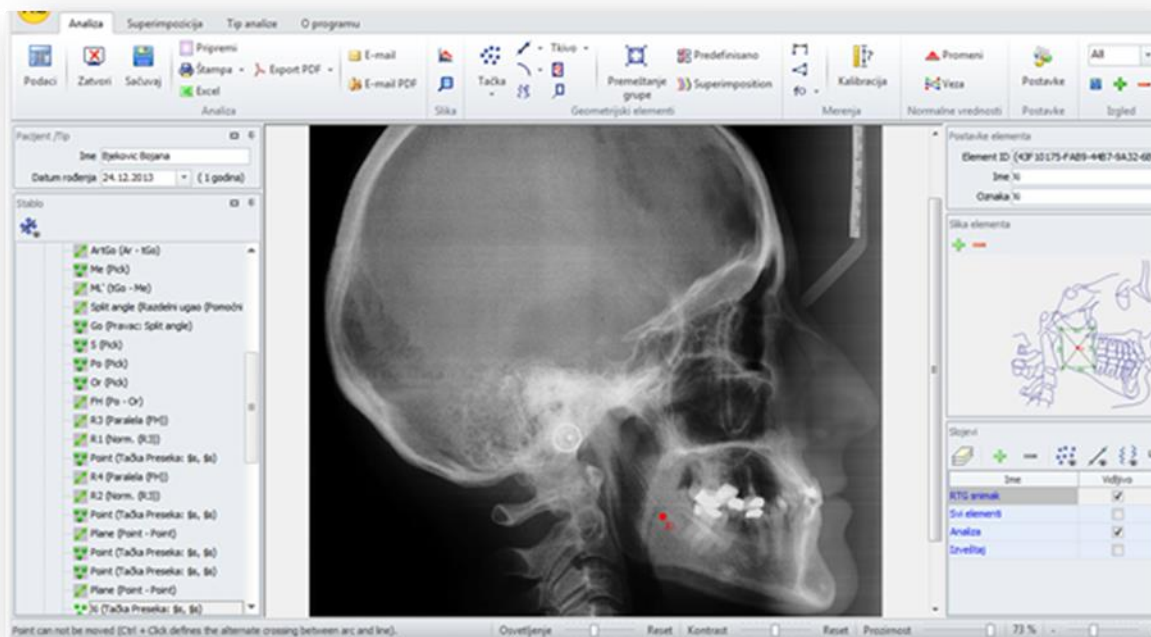
Razdaljina između dve odabrane kalibracione tačke je preračunata na realnu vrednost koja je zatim korišćena pri svim linearnim merenjima. Naime, kalibracijom su pikseli konvertovani u milimetre. Na ovaj način obezbeđena je preciznost pri merenju linearnih dimenzija na telerendgenskim snimcima.

Jedna od prednosti digitalne analize telerendgenskih snimaka u ovom programu je mogućnost podešavanja kvaliteta slike na monitoru i mogućnost uvećanja, odnosno zumiranja sitnijih detalja što je veoma korisno pri označavanju odabranih kraniometrijskih tačaka.



Slika 3.4 Kalibracija slike u programu Ax.Ceph®

Prvi korak u korišćenju ovog programa je unošenje odabranih rendgenkranimetrijskih tačaka. Odabrane kranimetrijske tačke se prvo razvrstaju prema zahtevima rendgenkranimetrijske analize, a zatim precizno ucrtavaju (unose) na digitalne rendgenografije (Slika 3.5).

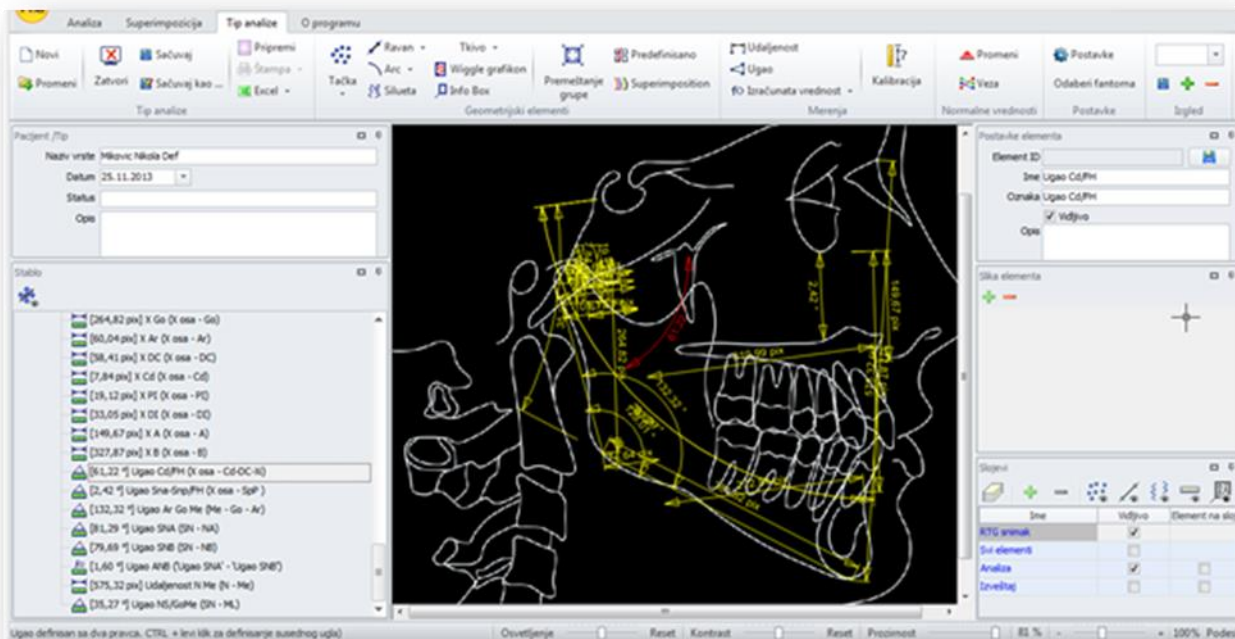


Slika 3.5 Unošenje kefalometrijskih tačaka

Nakon označavanja odabranih rendgenkranimetrijskih tačaka, definišu se linearni i ugaoni parametri čije se vrednosti analiziraju.

Za potrebe ovog istraživanja načinjena je jedna složena analiza, koja je obuhvatila 18 linearnih i 7 ugaonih parametara .

Nakon obeležavanja odabranih rendgenkranimetrijskih tačaka i kodiranja varijabli, računar automatski izračunava vrednosti odabranih parametara, odnosno ispitivanih linearnih i ugaonih rendgenkranimetrijskih dimenzija (Slika 5). Izračunate vrednosti se zatim tabelarno mogu prikazati u Exel programu pojedinačno za svaku analizu.



Slika 3.6 Automatsko izračunavanje vrednosti angularnih i linearnih parametara

3.2.2.3 Linearni i ugaoni parametri koji su definisali položaj kondila pre iposle operativnih zahvata:

Da bi se pratilo linearno (anterioposteriorno i kranio-kaudalno) pomeranje koštanih fragmenata (zglobnih fragmenata-kondila mandibule, prednjeg fragmenta mandibule i fragmenata gornje vilice) nastalih tokom hirurške korekcije mandibularnog prognatizma, na svakom telerentgenskom snimku (pre i posle operacije) je ucrtan koordinatni sistem: X osu predstavlja Frankfurtska horizontala; Y osu predstavlja vertikala spuštena na Frankfurtsku horizontalu iz tačke S. Ovaj koordinatni sistem je poslužio za precizno superponiranje telerentgenskih snimaka pre i posle operacije.

Na svakom od 42 profilnih telerendgen snimaka izmerene su vrednosti ukupno 18 linearnih i 7 ugaonih parametara.

Linearni parametri (Slika 3.6) :

1. N-Me –

ukupna prednja visina lica

2. Go-Me –

dužina tela donje vilice

3.Go- Y osa –

horizontalno rastojanje tačke Go od Y ose

4. Ar- Y osa –

horizontalno rastojanje tačke Ar od Y ose

5. DC- Y osa –

horizontalno rastojanje tačke DC od Y ose

6. Cd- Yosa-

horizontalno rastojanje tačke Cd od Y ose

7. PI-Y osa –

horizontalno rastojanje tačke PI od Y ose

8. DI –Y osa –

horizontalno rastojanje tačke DI od Y ose

9. A- Y osa –

horizontalno rastojanje tačke A od Y ose

10. B-Yosa –

horizontalno rastojanje tačke B od Y ose

11. Go - X osa –

vertikalno rastojanje tačke Go od X ose

12. Ar- X osa –

vertikalno rastojanje tačke Ar od X ose

13. DC- X osa –

vertikalno rastojanje tačke DC od X ose

14. Cd - X osa –

vertikalno rastojanje tačke Cd od X ose

15. PI-X osa –

vertikalno rastojanje tačke PI od X ose

16. DI –X osa-

vertikalno rastojanje tačke DI od X ose

17. A- X osa –

vertikalno rastojanje tačke A od X ose

18. B-X osa –

vertikalno rastojanje tačke B od X ose

Ugaoni parametri (Slika 3.6):

1. SNA

2. SNB

3. ANB

4. Cd/FH

5. ArGoMe

6. SnaSnp/FH

7. NS/GoMe - ugao inklinacije mandibule prema prednjoj kranijalnoj bazi.

Da bi se ispitala moguća rotacija kondila mandibule tokom operativnih zahvata i nakon operacije, na svakom telerentgenskom snimku su posmatrani i uglovi Cd/FH (pre operacije) i Cd/FH(nakon operacije) koje simetrala zglobnog fragmenta (linija povučena kroz tačke Cd-kondilion, DC- centar vrata kondila i tacku Xi zaklapa sa Frankfurtskom horizontalom i gonijalni ugao Ar-Go/Me. U cilju potencijalne rotacije maksile nakon bimaksilarne osteotomije vrednovao se ugao koji osnovna ravan maksile (Sna-Snp) zaklapa sa Frankfurtskom horizontalom- Sna-Snp/FH.

3.2.3 Statistička obrada dobijenih podataka

Analiza podataka je izvršena nakon poslednjeg kliničkog pregleda pacijenta kako bi se sprečila pristrasnost istraživača usled eventualne pojave nekog trenda u podacima.

Podaci prikupljeni istraživanjem organizovani su u datoteku u statističkom programu SPSS 15 pomoću kojeg su i analizirani. Od deskriptivnih statističkih pokazatelja korišćeni su aritmetička sredina, medijana, standardna devijacija, minimalna i maksimalna vrednost. U proceni značajnosti razlike uglova i rastojanja pre i posle operacije korišćeni su Studentov t-test za vezane uzorke kada podaci nisu značajno odstupali od normalne raspodele i Vilkoksonov test ekvivalentnih parova kada je varijabilitet bio veliki, odnosno kada su podaci značajno odstupali

od normalne raspodele. Značajnost razlike je određivana na nivou verovatnoće greške prve vrste $\alpha = 0,05$.

Za ispitivanje korelacije između različitih angularnih i linearnih ispitivanih parametara, kao i anamnestičkih i kliničkih podataka, korišćena je metoda linearne Pearsonove i Spirmanove korelacije. Postojanje statistički značajne razlike između posmatranih varijabli odnosno postojanje korelacije u vrednostima različitih parametara je prihvatano prema kriterijumu P (nivo značajnosti, verovatnoća) $< 0,05$.

4. REZULTATI

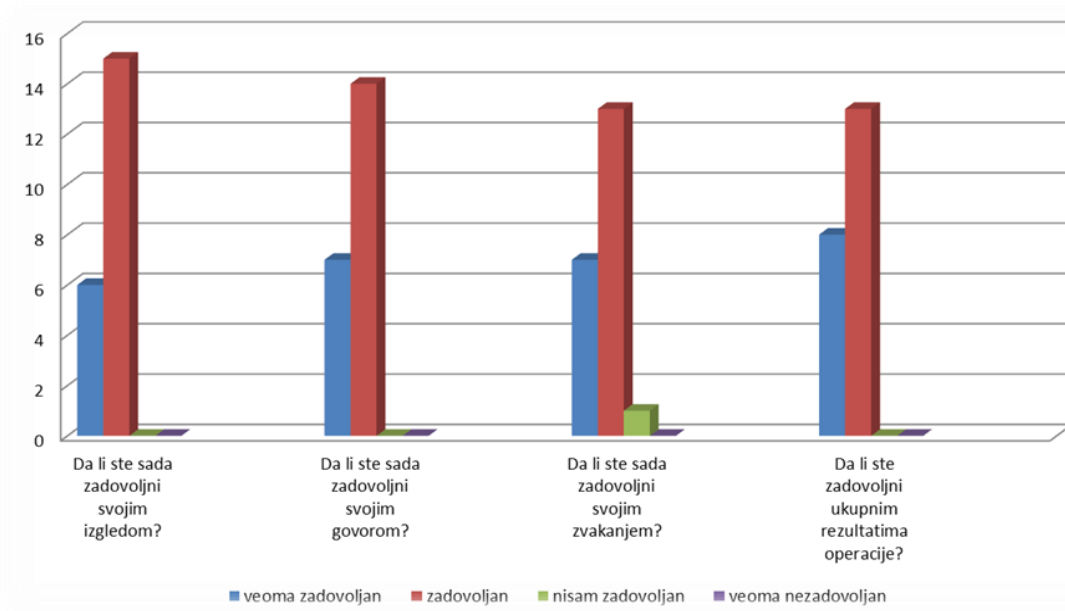
4.1 Subjektivne procene nakon korekcije mandibularnog prognatizma

Šest meseci nakon korekcije mandibularnog prognatizma, 6 pacijenata je bilo veoma zadovoljno, dok je 15 bilo zadovoljno svojim izgledom. Nezadovoljnih pacijenata nije bilo (Tabela 4.1, Grafikon 4.1).

Tabela 4.1 Subjektivne procene (izgled, govor, žvakanje, rezultati operacije)

		Veoma zadovoljan	Zadovoljan	Nisam zadovoljan	Veoma nezadovoljan
Da li ste sada zadovoljni svojim izgledom?	n	6	15	0	0
	%	29%	71%	0%	0%
Da li ste sada zadovoljni svojim govorom?	n	7	14	0	0
	%	33%	67%	0%	0%
Da li ste sada zadovoljni svojim žvakanjem?	n	7	13	1	0
	%	33%	62%	5%	0%
Da li ste zadovoljni ukupnim rezultatima operacije?	n	8	13	0	0
	%	38%	62%	0%	0%

Grafikon 4.1 Subjektivne procene (izgled, govor, žvakanje, rezultati operacije)



Svojim govorom je 33% pacijenata bilo veoma zadovoljno, dok je dvostruko više pacijenata okarakterisalo svoj govor zadovoljavajućim. Nije bilo nezadovoljnih i veoma nezadovoljnih (Tabela 4.1, Grafikon 4.1)

Zadovoljstvo u žvakanju je okarakterisano od strane 7 pacijenata kao veoma zadovoljavajuće a njih 13 kao zadovoljavajuće. Samo jedan pacijent (5%) nije bio zadovoljan svojim žvakanjem šest meseci nakon operacije (Tabela 4.1, Grafikon 4.1).

Pacijenti su bili zadovoljni ukupnim rezultatima operacije, pri čemu je više od trećine bila veoma zadovoljna (Tabela 4.1, Grafikon 4.1).

Kao razlog korigovanja mandibularnog prognatizma, pacijenti su najčešće navodili savet lekara (oko 43%), na drugom mestu je bio razlog estetske prirode (oko 38%), dok je funkcionalni razlog (bolja mastikacija) bio na poslednjem mestu (19%) (Tabela 4.2).

Tabela 4.2. Zašto ste se svojevremeno odlucili za operaciju?

	n	%
Zbog poboljšanja izgleda lica	8	38.1
Zbog smetnji pri zvakaju	4	19.0
Po savetu lekara	9	42.9
Ukupno	21	100.0

Na pitanje da li ste pre intervencije znali šta Vas očekuje, da li bi ste se odlučili za operaciju, 81% ispitanika dalo je potvrđan odgovor (Tabela 4.3).

Tabela 4.3. Da ste pre operacije znali šta vas očekuje da li bi ste se odlučili za operaciju?

	N	%
da	17	81.0
ne	4	19.0
Ukupno	21	100.0

Međutim, mnogo manji procenat ispitanika (38,1%) je dao potvrđan odgovor na pitanje da li bi se ponovo podvrgli operaciji (Tabela 4.4).

Tabela 4.4 Ako bismo vam sada savetovali jos jednu operaciju da li biste pristali?

	n	%
da	8	38.1
ne	13	61.9
Ukupno	21	100.0

4.2 Rezultati anamnestičkog upitnika pre i šest mesecinakon korekcije mandibularnog prognatizma

Neposredno pre hirurške korekcije, pacijenti nisu imali bolove i pucketanja u TM zglobovima (Tabela 4.5).

Tabela 4.5 Anamnestički upitnik pre operacije (bolovi i pucketanja u TM zglobovima)

		uvek	često	povremeno	nikada
Da li imate bolove u desnom	n	0	0	0	21
zglobu?	%	0.0%	4.8%	0.0%	100.0%
Da li imate bolove u levom	n	0	0	0	21
zglobu?	%	0.0%	0.0%	0.0%	100.0%
Da li vam pucketa desni zglob?	n	0	0	0	21
	%	0.0%	0.0%	0.0%	100.0%
Da li vam pucketa levi zglob?	n	0	0	0	21
	%	0.0%	0.0%	0.0%	100.0%

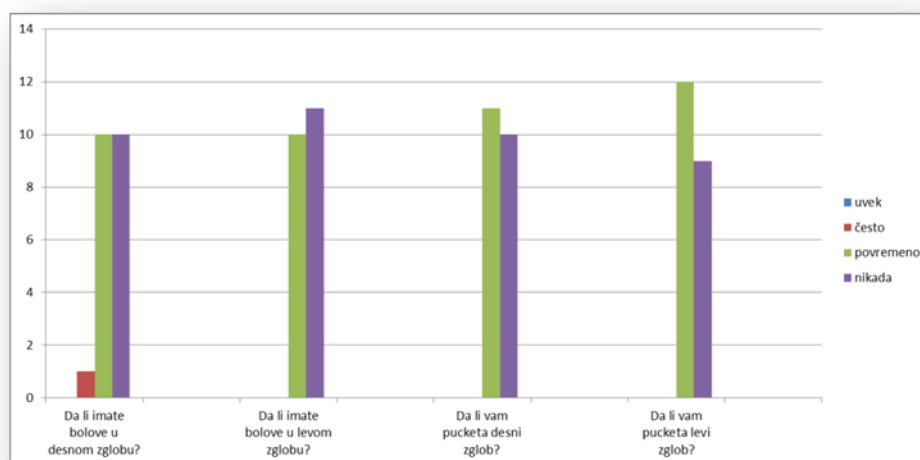
Interesantna je činjenica da pacijenti nakon 6 meseci od intervencije nisu imali intenzivne bolove u temporomandibularnim zglobovima, pri čemu je samo jedan pacijent imao česte bolove u desno temporomandibularnom zglobu, dok su po 10 pacijenata imali povremene bolove u oba TM zgloba. Povremeni osećaj pucketanja u desnom zglobu su primetila 52,4% ispitanika pri čemu je situacija slična i u levom zglobu (57,1% ispitanika ima povremeni osećaj pucketanja) (Tabela 4.6 Grafikon 4.2).

Tabela 4.6 Anamnestički upitnik 6 meseci nakon korekcije MP (bolovi i pucketanja u TM zglobovima)

		uvek	često	povremeno	nikada
Da li imate bolove u desnom	n	0	1	10	10
zglobu?	%	0.0%	4.8%	47.6%	47.6%
Da li imate bolove u levom	n	0	0	10	11

zglobu?	%	0.0%	0.0%	47.6%	52.4%
Da li vam pucketa desni zglob?	n	0	0	11	10
	%	0.0%	0.0%	52.4%	47.6%
Da li vam pucketa levi zglob?	n	0	0	12	9
	%	0.0%	0.0%	57.1%	42.9%

**Grafikon 4.2 Anamnestički upitnik 6 meseci nakon korekcije MP
(bolovi i pucketanja u TM zglobovima)**



4.3 Rezultati kliničkog pregleda pre i šest meseci nakon hirurške korekcije mandibularnog prognatizma

Maksimalno otvaranje usta mereno između sečivnih ivica sekutića neposredno pre korekcije je u proseku iznosilo 38,19 mm, dok je šest meseci nakon korekcije mandibularnog prognatizma iznosilo 38,14mm (Tabela 4.7).

Tabela 4.7 Maksimalno interincizalno rastojanje

	\bar{x}	SD	Med	Min	Maks
Postoperativno	38.14	4.68	37	32	53
Preoperativno	38,19	4,32	38	32	52

\bar{x} - srednja vrednost

SD- standardna devijacija

Postoperativno, u najvećem broju slučajeva, devijacije mandibule prilikom otvaranja usta nije

bilo (76,2%). Međutim, kod 3 ispitanika je primećena devijacija mandibule udesno a kod dvoje, ulevo. Devijacije donje vilice pri otvaranju usta re korekcije, nije bilo. Samo je kod 1 pacijenta primećena devijacija na desnu stranu (Tabela 4.8).

Tabela 4.8. Pojava devijacije donje vilice pri otvaranju usta

	Postoperativno		Preoperativno	
	n	%	n	%
Nema devijacije	16	76.2	20	95.2
Devijacija na desnu stranu	3	14.3	1	4.8
Devijacija na levu stranu	2	9.5	0	0
Ukupno	21	100.0	21	100.0

Prilikom propulzije, primećen je podjednak broj pojave devijacije donje vilice ulevo i udesno (po 14,3%), dok se u najvećem broju slučajeva (71,4%) ne primećuje devijacija prilikom propulzije donje vilice. Preoperativno, kod 2 pacijenata je zabeležena devijacija donje vilice i to kod jednog ulevo a kod drugog udesno (Tabela 4.9).

Tabela 4.9. Pojava devijacije donje vilice pri propulziji

	Postoperativno		Preoperativno	
	n	%	n	%
nema devijacije	15	71.4	19	90,5
devijacija na desnu stranu	3	14.3	1	4,75
devijacija na levu stranu	3	14.3	1	4,75
Ukupno	21	100.0	21	100

Pokretljivost zglobne glavice je bila na zadovoljavajućem nivou i preoperativno i posle 6 meseci nakon korigovanja bimaksilarnog deformiteta (Tabela 4.10).

Tabela 10. Pokretljivost kaputa mandibule

	Preoperativno		Postoperativno	
	N	%	N	%
Normalna	21	100.0	21	100.0

Šest meseci nakon operacije, primećene su obostrane krepitacije u 42,9% slučajeva. Takođe, dijagnostikovane su i jednostrane krepitacija- u levom (4,8%) i desnom (4,8%) TM zglobu. Ipak, kod većine pacijenata, nisu primećene čulne senzacije u TM zglobovima (47,6%). Pre hirurške korekcije mandibularnog prognatizma, nisu primećene krepitacije u TM zglobovima (Tabela 4.11).

Tabela 4.11. Krepitacije u temporomandibularnim zglobovima

	Postoperativno		Preoperativno	
	N	%	n	%
nisu prisutne	10	47.6	21	100.0
prisutne obostrano	9	42.9	0	0
prisutne u desnom TMZ	1	4.8	0	0
prisutne u levom TMZ	1	4.8	0	0
Ukupno	21	100.0	21	100.0

Neposredno pre korekcije mandibularnog prognatizma, nisu primećene promene u koordinaciji kretnji kondila donje vilice. Samo je kod jednog pacijenta bio prisutan blaži stepen poremećaja šest meseci nakon korekcije deformiteta (Tabela 4.12).

Tabela 4.12. Koordinacija kretnji kondila mandibule

	Postoperativno		Preoperativno	
	N	%	n	%
Dobra	20	95.2	21	100.0
lako poremećena	1	4.8	0	0
Ukupno	21	100.0	21	100.0

Okluzalni kontakti gornjeg i donjeg zubnog luka je bila na zadovoljavajućem nivou (kod 85,7% pacijenata), dok je kod određenih pacijenata i odlična (9,5%). Samo kod jednog pacijenta okluzija nije bila zadovoljavajuća. Preoperativni podaci ukazuju na nezadovoljavajuću okluziju kod 20 pacijenata, samo je kod 1 pacijenta okluzija bila na zadovoljavajućem nivou. (Tabela 4.13)

Tabela 4.13. Procena okluzije

	Postoperativno		Preoperativno	
	N	%	n	%
Odlična	2	9.5	0	0
zadovoljavajuća	18	85.7	1	4.8
nezadovoljavajuća	1	4.8	20	95.2
Ukupno	21	100.0	21	100.0

4.4 Rezultati kompjuterizovane rendgen-kefalometrijske analize

4.4.1 Promene angularnih parametara (Tabela 4.14.):

Promene angularnih parametara kefalometrijske analize, tačnije razlike u poziciji kefalometrijskih tačaka pre preoperativne pripreme pacijenata i šest meseci nakon korekcije mandibularnog prognatizma, su prikazane tabelarno. Primećujemo da su se najveće angularne promene desile na uglovima ANB (3,76°), i ArGoMe (5,10°).

Tabela 4.14. Promena vrednosti angularnih parametara pre preoperativne ortodonske pripreme i šest meseci nakon ortognatske hirurgije

(T1-T2) (°)	Min	Max	Mean	SD
CdFH	-21.00	16.00	-1.86	7.61
SnaSnP/FH	-7.00	8.00	-1.10	3.40
ArGoMe	-20.00	17.00	5.10	8.06
SNA	-10.00	7.00	-1.76	3.85
SNB	-5.00	11.00	1.95	4.07
ANB	-10.00	2.00	-3.76	3.40
NSGoMe	-17.00	18.00	2.38	7.07

*(T1-T2) - razlika u merenim vrednostima uglova pre preoperativne pripreme pacijenta i šest meseci nakon korekcije mandibularnog prognatizma

SNA, SNB i ANB uglovi su značajno promenili svoje vrednosti 6 meseci nakon intervencije- SNA i ANB ugao su povećali svoje dimenzije (T2-T1) za 1,76° (p= 0,049) i 3,76° (p< 0,001). Sa druge strane, SNB ugao se smanjio postoperativno za 1,95° (p= 0,04). Ugao koji ukazuje na rotaciju kondila- ArGoMe je umanjen nakon operacije za 5,1° (p=0,009), međutim, Cd-DC-Xi / FH ugao nije bitno promenio svoju vrednost (p= 0,277) . Nije došlo do značajne rotacije gornje vilice (SnaSnP/FH ugao) (Tabela 4.15. i Grafikon 4.3).

Tabela 4.15. Promena vrednosti uglova šest meseci nakon hirurške korekcije

Ugao(°)	\bar{x}	SD	Med	Min	Max	p
T1	81.86	5.51	82.00	72.00	96.00	
SNA						0,049*
T2	83.62	5.59	84.00	74.00	94.00	
T1	86.57	6.03	88.00	77.00	103.00	
SNB						0,040*
T2	84.62	5.04	84.00	75.00	92.00	
T1	-4.71	2.41	-4.00	-10.00	.00	
ANB						< 0,001*
T2	-.95	2.62	-1.00	-6.00	3.00	
T1	139.48	7.94	137.00	126.00	155.00	
ArGoMe						0,009*
T2	134.38	8.55	134.00	119.00	154.00	
T1	61.90	6.20	62.00	43.00	70.00	
Cd-DC-Xi / FH						0,277
T2	63.76	6.36	63.00	52.00	77.00	
T1	4.10	3.27	4.00	.00	9.00	
SnaSnpFH						0,128
T2	5.19	3.37	5.00	1.00	11.00	

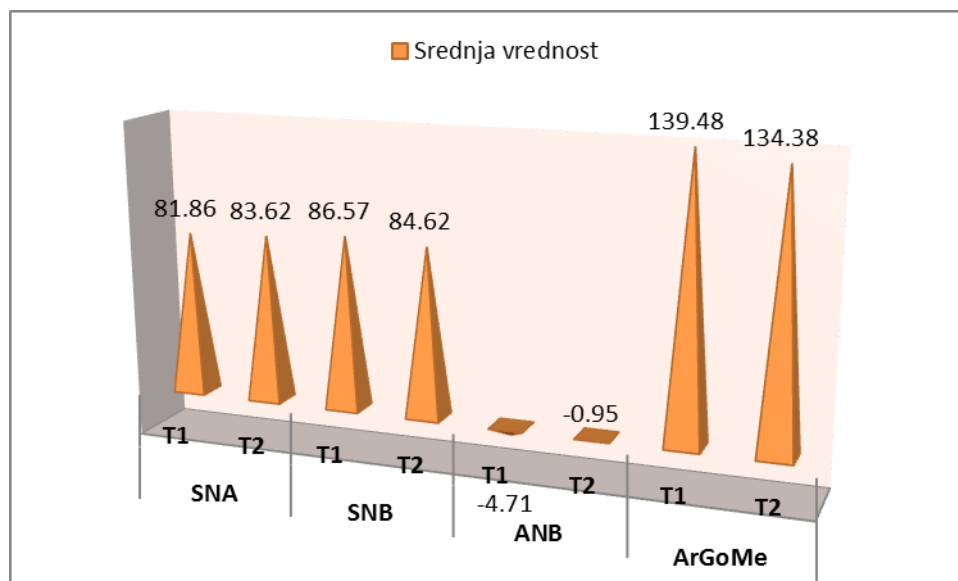
* Statistička značajnost na nivou P<0,05 (2-tailed)

\bar{x} - srednja vrednost

SD- standardna devijacija

T1- pre preoperativne ortodontske terapije; T2- 6 meseci nakon bimaksilarne hirurške intervencije

Grafikon 4.3 Statistički značajne promena vrednosti uglova 6 meseci nakon korekcije MP



4.4.2 Antero-posteriorne skeletne promene (Tabela 4.17. Grafikon 4.5):

Nisu pronađene statističke značajnosti prilikom posteriornog pomeranja donje vilice. Srednja vrednost pomaka donje vilice unazad, 6 meseci nakon intervencije je iznosila 0,91mm mereno na nivou tačke B, međutim statistička značajnost nije pronađena ($p=0,658$). Tačka Go je pokazala tendenciju pomeranja unapred (1,19mm, $p=0,242$). Sa druge strane, gornja vilica je pomerena anteriorno u proseku za 3,29mm ($p=0,004$).

4.4.3 Kranio-kaudalne skeletne promene (Tabela 4.16. Grafikon 4.4):

Nisu pronađene statističke značajnosti prilikom kranio-kaudalnog pomeranja gornje i donje vilice osim u tački Ar. Interesantno je da se tačka Ar značajno pomerila u odnosu na obe ose. Došlo je do pomeranja tačke Ar kaudalno za 1,71mm ($p=0,007$) i anteriorno za 1,53mm ($p=0,005$).

4.4.4 Antero-posteriorne promene u poziciji kondila (Tabela 4.17. Grafikon 4.5):

Šest meseci nakon operacije, tačke DI i DC su značajno pomerile lokalizaciju. Tačka DI se pomerila posteriorno za 1,38mm ($p=0,02$), dok se tačka DC takođe pomerila posteriorno za 1,52mm ($p=0,007$). Pomeranje ostalih tačaka (PI i DC) nije bilo statistički značajno.

4.4.5 Kranio- kaudalne promene u poziciji kondila (Tabela 4.16. Grafikon 4.4):

Pozicija kondila se značajno izmenila jedino u tački DI i to za 1,62mm (p= 0,04). Ova tačka je pokazala tendenciju kretanja kranijalno.

Tabela 4.16. Promene u rastojanjima između referentnih tačaka i X ose- kranio-kaudalne promene

Rastojanje (mm)	\bar{x}	SD	Med	Min	Max	p	
XB	T1	71.86	13.28	71.00	45.00	95.00	0,644
	T2	73.29	9.03	71.00	61.00	96.00	
XA	T1	35.38	13.20	32.00	23.00	88.00	0,137
	T2	32.19	5.78	30.00	24.00	49.00	
XDI	T1	5.24	2.91	5.00	.00	11.00	0,040*
	T2	6.86	3.41	7.00	.00	14.00	
XPI	T1	3.62	1.99	4.00	.00	8.00	0,887
	T2	3.81	3.17	3.00	.00	12.00	
XCd	T1	4.33	3.79	4.00	.00	16.00	0,263
	T2	3.57	2.73	3.00	.00	8.00	
XDC	T1	8.48	5.47	11.00	.00	16.00	0,335
	T2	9.10	6.20	10.00	.00	17.00	
XAr	T1	12.86	4.05	12.00	6.00	20.00	0,007*
	T2	14.57	4.25	14.00	8.00	21.00	
XGo	T1	58.05	10.67	57.00	40.00	82.00	0,058
	T2	61.90	5.20	62.00	51.00	75.00	

* Statistička značajnost na nivou P<0,05 (2-tailed) - srednja vrednost SD- standardna devijacija

T1- pre preoperativne pripreme pacijenta; T2- šest meseci nakon korekcije mandibularnog prognatizma

Grafikon 4.4 Statistički značajne promene između referentnih tačaka i X ose

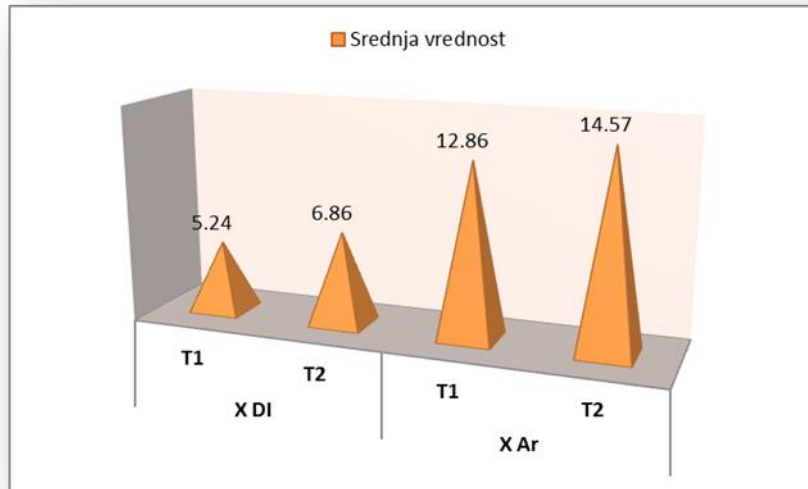


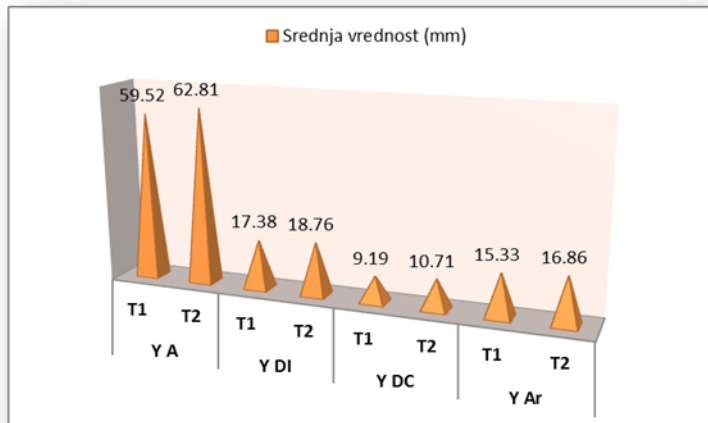
Tabela 4.17 Promene u rastojanjima između referentnih tačaka i Y ose- antero-posteriorne promene

Rastojanje (mm)	\bar{x}	SD	Med	Min	Max	p
T1	60.48	14.84	65.00	39.00	100.00	
YB						0,658
T2	59.57	10.82	60.00	37.00	85.00	
T1	59.52	11.26	60.00	45.00	82.00	
YA						0,0038*
T2	62.81	8.01	63.00	47.00	79.00	
T1	17.38	3.69	16.00	12.00	26.00	
YDI						0,020*
T2	18.76	4.21	19.00	8.00	24.00	
T1	6.48	3.31	6.00	1.00	13.00	
YPI						0,653
T2	6.38	3.15	6.00	.00	11.00	
T1	14.38	3.97	14.00	8.00	24.00	
YCd						0,446
T2	14.86	3.62	16.00	6.00	20.00	
T1	9.19	3.70	10.00	2.00	16.00	
YDC						0,007*
T2	10.71	3.94	11.00	2.00	17.00	
T1	15.33	4.08	15.00	8.00	23.00	
YAr						0,005*
T2	16.86	3.92	16.00	7.00	23.00	
T1	7.00	6.32	6.00	.00	24.00	
YGo						0,242
T2	8.19	5.95	6.00	.00	20.00	

* Statistička značajnost na nivou $P < 0,05$ (2-tailed) \bar{x} - srednja vrednost SD- standardna devijacija

T1- pre preoperativne pripreme pacijenta; T2- šest meseci nakon korekcije mandibularnog prognatizma

Grafikon 4.5 Statistički značajne promene između referentnih tačaka i Y ose



4.4.6 Međusobna povezanost angularnih parametara:

U cilju prinalaženja eventualn emeđusobne zavisnosti uglova, urađena je **Pirsonova korelacija** (Tabela4.19.), pri čemu su poređene razlike angularnih parametara (Tabela4.14.) Primitli smo da postoji direktna povezanost između uglova SNB, SNA i SNB (jaka pozitivna korelacija $r = 0,666$, $p=0,001$), međutim ne tako jaka povezanost između uglova SNA i ANB ($r= 0,358$, $p=0,111$). Sa druge strane, SNB ugao je imao jakuticaj na ugao ANB (postoji visoka negativna korelacija $r=-0,44$, $p=0,46$. Takođe, ugao SNB je pokazao tendenciju ka korelaciji sa uglom ArGoMe ($r=-0,408$, $p=0,66$) međutim ta relacija nije statistički značajna.

Interesantna je činjenica da je ugao između NS ravni (ravan kranijalne baze i GoMe ravni (ML ravan donje vilice) direktno zavistan od nekoliko angularnih parametara. Postoji jaka pozitivna korelacija ($r =0,785$, $p<0,001$) između ugla NSGoMe i ugla ArGoMe, zatim ugla NSGoMe i ugla SNA ($r= -0,595$, $p= 0,004$), i ugla NSGoMe i ugla SNB ($r= -0,783$, $p<0,001$).

4.4.7 Povezanost angularnih i linearnih parametara :

Povezanost angularnih i linearnih parametara je procenjivana **Pirsonovom statističkom korelacijom**, pri čemu su poređene pojedinačne razlike parametara (Tabela 4.14. i 4.18.) Na ovaj način pronađena je jaka korelacija između rastojanja XB i ugla ArGoMe pre preoperativne ortodontske pripreme i šest meseci nakon hirurške korekcije mandibularnig prognatizma ($r=0,652$, $p= 0,001$). Takođe, pronađena je i korelacija između XB i NMe rastojanja koja je statistički značajna ($r= 0,584$, $p=0,005$), kao i XB rastojanje i ugla NSGoMe ($r= 0,623$, $p= 0,003$) (Tabela 4.20).

Uočena je jaka negativna korelacija između XA rastojanja i ugla ArGoMe ($r = -0,619$, $p = 0,003$) kao i ugla NSGoMe ($r = -0,547$, $p = 0,01$). Rastojanje između X ose i tačke DI na kondilu donje vilice pokazuje negativnu korelaciju sa uglom SNA ($r = -0,508$, $p = 0,18$) (Tabela 4.20).

Ova metoda statističke analize je pokazala i korelaciju između rastojanja XGo i rastojanja NMe ($r = 0,627$, $p = 0,002$) (Tabela 4.20.). Jaka pozitivna povezanost postoji između rastojanja YB i ugla SNB ($r = 0,680$, $p = 0,001$). Rastojanje YA je pokazalo korelaciju sa uglovima SNB ($r = 0,499$, $p = 0,021$) i NSGoMe ($r = -0,469$, $p = 0,032$), pri čemu je korelacija YA-NSGoMe negativna. Takođe, postojala je korelacija srednjeg stepena sa uglom SNA ($r = 0,422$), međutim nije dobijena statistička značajnost na nivou $p < 0,05$ ($p = 0,057$) (Tabela 4.21).

Rastojanje između Y ose i tačke DI na kondilu donje vilice pokazuje pozitivnu korelaciju sa uglom ArGoMe ($r = 0,498$, $p = 0,022$). Prilikom statističke analize, primećena je i tendencija ka korelaciji između rastojanja Y-DC i ugla ArGoMe ($p = 0,055$) a jačina korelacije je bila na nivou $r = 0,425$ (Tabela 4.21).

Tabela 4.18 Promena vrednosti linearnih parametara

(T1-T2)* (mm)	Min	Max	Mean	SD
NMe	-35.00	25.00	-1.52	11.91
X B	-51.00	16.00	-1.43	13.96
X A	-7.00	39.00	3.19	9.44
X DI	-9.00	4.00	-1.62	3.37
X PI	-9.00	5.00	-.19	3.40
X Cd	-4.00	8.00	.76	3.16
X DC	-5.00	5.00	-.62	2.64
X Ar	-8.00	3.00	-1.71	2.67
X Go	-22.00	12.00	-3.86	8.80
Y B	-18.00	15.00	.90	9.24
Y A	-18.00	8.00	-3.29	6.79
Y DI	-6.00	4.00	-1.38	2.50
Y PI	-5.00	3.00	.10	2.05
Y Cd	-6.00	5.00	-.48	2.86
Y DC	-9.00	2.00	-1.52	2.42
Y Ar	-6.00	3.00	-1.52	2.20
Y Go	-12.00	14.00	-1.19	5.98
GoMe	-19.00	15.00	.29	8.32

* (T1-T2)- razlika u merenim vrednostima rastojanja preortodontske pripreme pacijenta i šest meseci nakon korekcije mandibularnog prognatizma

Tabela 4.19. Međusobna povezanost angularnih parametara (Pirsonova korelacija)

(T1-T2)*		CdFH	SnaSnp/FH	ArGo	SNA	SNB	ANB
		Me					
SnaSnp/FH	r	.269					
	p	.239					
ArGoMe	r	-.247	-.196				
	p	.280	.394				
SNA	r	-.358	.006	-.172			
	p	.111	.981	.457			
SNB	r	-.315	.068	-.408	.666**		
	p	.165	.769	.066	.001		
ANB	r	-.061	-.080	.316	.358	-.440*	
	p	.792	.731	.163	.111	.046	
NSGoMe	r	.130	-.154	.785**	-.595**	-.783**	.289
	p	.575	.505	.000	.004	.000	.204

* (T1-T2)- razlika u merenim vrednostima rastojanja preortodontske pripreme pacijenta i šest meseci nakon korekcije mandibularnog prognatizma

Tabela 4.20. Povezanost angularnih i linearnih parametara (Xosa)-u Prilogu br. 2 možete videti vrednosti korelacije za sva merenja

Pirsonova korelacija

(T1-T2)		CdFH	SnaSnp/ FH	ArGo Me	SNA	SNB	ANB	NMe	NSGo Me
X B	R	.009	-.031	.652**	-.206	-.303	.194	.584**	.623**
	P	.969	.893	.001	.371	.182	.400	.005	.003
X A	R	.069	-.188	-.619**	.041	.280	-.347	.183	-.547*
	P	.768	.415	.003	.859	.218	.123	.427	.010
X DI	R	-.063	-.053	.148	-.509*	-.360	-.191	.370	.380
	P	.787	.818	.523	.018	.109	.406	.099	.090
X Go	R	.035	-.171	-.339	.074	.274	-.252	.627**	-.342
	P	.881	.457	.133	.749	.229	.271	.002	.129

** . Korelacijaje značajnananivoup<0.01 (2-tailed).

* . Korelacijaje značajnananivoup<0.05 (2-tailed).

* (T1-T2)- razlika u merenim vrednostima rastojanja preortodontske pripreme pacijenta i šest meseci nakon korekcije mandibularnog prognatizma

Tabela 4.21. Povezanost angularnih i linearnih parametara (Yosa) -u Prilogu br. 2 možete videti vrednosti korelacije za sva merenja

T1-T2*		Pirsonova korelacija							
		CdFH	SnaSnp/ FH	ArGoMe	SNA	SNB	ANB	NMe	NSGo Me
Y B	R	-.303	-.005	-.027	.379	.680**	-.360	.335	-.383
	P	.181	.983	.906	.090	.001	.109	.138	.086
Y A	R	-.174	-.053	-.218	.422	.499*	-.112	.337	-.469*
	P	.450	.819	.343	.057	.021	.630	.136	.032
Y DI	R	-.099	.078	.498*	-.235	-.061	-.194	.364	.240
	P	.668	.738	.022	.306	.793	.398	.105	.294
GoMe	R	.039	.176	-.202	-.105	.414	-.594**	.394	-.253
	P	.867	.446	.379	.649	.062	.005	.077	.268

** . Korelacijajeznačajnananivoup<0.01 (2-tailed).

* . Korelacijajeznačajnananivoup<0.05 (2-tailed).

* (T1-T2)- razlika u merenim vrednostima rastojanja preortodonske pripreme pacijenta i šest meseci nakon korekcije mandibularnog prognatizma

4.4.8 Povezanost angularnih i linearnih parametara sa znacima TMD

U cilju otkrivanja eventualne povezanosti pojave znakova temporomandibularnih disfunkcija i promena skeletnih struktura, rađena je **Spirmanova korelacija** (Tabela 4.22).

Bolovi u levom temporomandibularnom zglobu pokazali su povezanost sa promenom ugla SNB (Ro= 0,658, p= 0,001), rastojanjem X-PI (Ro=0,478, p=0,28) i rastojanjem Go-Me (Ro= 0,459, p=0,36).

Osećaj pucketanja u desnom TM zglobu pokazao je povezanost sa uglom ANB (Ro=0,484 p=0,026), rastojanjem Y-DI (Ro=0,622, p=0,003), rastojanjem Y-Ar (Ro=0,463, p=0,035) i rastojanjem GoMe (Ro=0,459, p=0,036).

Osećaj pucketanja u levom TM zglobu pokazao je povezanost sa rastojanjem Y-DI (Ro=0,563, p=0,008).

Pojava krepitacije u TM zglobovima je u korelaciji sa rastojanjima Y-B (Ro=0,476, p=0,029), Y-A (Ro=0,433, p=0,050), Y-Cd (Ro=0,515, p=0,017) i rastojanjem Y-DC (Ro=0,435, p=0,049),

Činjenica je da ostali znaci TM disfunkcija nisu pokazali korelaciju ni sa jednim angularnim ili linearnim parametrom.

Tabela 4.22 Povezanost angularnih i linearnih parametara sa znacima TM disfunkcija-u Prilogu br.

2 možete videti vrednosti korelacije za sve varijable

T1-T2*		Bol u levom TMZ	Pucketanje u desnom TMZ	Pucketanje u levom TMZ	Krepitecije u TMZ
SNB	Ro	.658**	.270	.128	.260
	P	.001	.237	.580	.255
ANB	Ro	-.325	-.484*	-.328	.147
	P	.150	.026	.146	.523
X PI	Ro	-.478*	-.159	-.056	.190
	P	.028	.490	.809	.409
Y B	Ro	.402	.426	.295	.476*
	P	.071	.054	.195	.029
Y A	Ro	.308	.331	.334	.433
	P	.175	.142	.138	.050
Y DI	Ro	.000	.622**	.563**	.057
	P	1.000	.003	.008	.806
Y Cd	Ro	.103	.365	.344	.515*
	P	.657	.104	.127	.017
Y DC	Ro	-.216	-.016	.081	.435*
	P	.347	.945	.728	.049
Y Ar	Ro	-.016	.463*	.338	.099
	P	.945	.035	.134	.670
Go-Me	Ro	.459*	.546*	.423	-.188
	P	.036	.010	.056	.416

* (T1-T2)- razlika u merenim vrednostima rastojanja preortodontske pripreme pacijenta i šest meseci nakon korekcije mandibularnog prognatizma

5. DISKUSIJA

Mnogi istraživači su, koristeći različite metode snimanja i analize snimaka, proučavali mandibularni prognatizam – njegovu suštinu i promene koje nastaju negovom hirurškom korekcijom. Pri tome je izbor parametara korišćen u tim analizama toliko raznolik da često ugrožava suštinska poredjenja i rasprave izmedju različitih istraživanja.

Nije sporno da se sprovedenim hirurškim korektivnim procedurama veliki broj linearnih i uglovnih parametara manje ili više menja – bilo da se oni smanjuju ili povećavaju. Namera hirurga i ortodontata tokom sprovođenja njihovih korektivnih postupaka sigurno nije približavanje nekim prethodno utvrđenim prosečnim vrednostima.

Tokom bimaksilarnih hirurških korekcija mandibularnog prognatizma dolazi do pomeranja – premeštanja pojedinih delova gornje i donje vilice u kvalitativno nove, prethodno planirane položaje. Jasno je da se tim hirurškim zahvatima menja arhitektonika skeleta lica sa osnovnom namerom da se ostvari poboljšanja u funkcionalnom i estetskom smislu.

U okviru svega toga javljaju se i određene dileme koje su na indirektan način definisale pojedine ciljeve ovog istraživanja : da li postoje uticaji sprovedenih ortognatskih hirurških korektivnih zahvata na strukture temporomandibularnog zgloba ? Kakvi su ti uticaji ? Da li se uopšte javljaju ? Imaju li ti uticaji samo akademski ili imaju i suštinski praktični značaj ?

Bimaksilarni hirurški korektivni zahvati u svojoj suštini uvek sadrže pomeranje delova gornje vilice prema napred a donje unazad. Pri tome, ti koštani fragmenti se ne kreću isključivo translatorno već dolazi i do njihovih rotacionih kretnji u različitim pravcima i smerovima.

Kretnje fragmenata donje vilice u toku bimaksilarne hirurške korekcije mandibularnog prognatizma su od velikog značaja jer se smatra da ona direktno utiču na postoperativnu poziciju kondila (Ludlow i sar., 2006).

Ova studija je pokazala sa kliničkog aspekta relativno mala ali statistički značajna pomeranja fragmenata donje vilice. Međutim, iako mala,ta pomeranja značajno su uticala na poziciju kondila.

Smatra se da ukoliko se donja vilica više pomeri unazad, kondili teže da se pomere i lateralno. U okviru hirurške doktrine prisutan je stav da je veoma važno da fiksacija koštanih fragmenata bude dovoljno stabilna i čvrsta. Mnoge studije su pokazale da metode čvrste fiksacije

fragmenata značajno doprinose stabilnosti kondila (Lee, 2002, Kundert i sar., 1980, Will i sar., 1984),

U ovoj studiji su vilični fragmenti pacijenata fiksirani čvrstom međuviličnom fiksacijom. Međusobna fiksacija središnjeg i distalnih fragmenata donje vilice je bila dovoljno stabilna da ih dovede u apsolutno „blizak“ međusobni odnos i omogući njihovo uspešno srastanje ali se pri tome obavezno izbegavala preterana rigidnost da bi se izbegle eventualne postoperativne disfunkcije donjoviličnog zgloba. Izvesno je da u svemu tome određenu ulogu ima hiruški stav da je tokom korekcije neophodno postići adekvatnu i dovoljno stabilnu okluziju.

Pažljivim pregledom literature ustanovili smo da postoji mali broj studija koje se bave uticajem bimaksilarne korekcije mandibularnog prognatizma na temporomandibularni zglob.

U ovoj studiji utvrđeno je *da dolazi do pomeranja kondila*. Da bi precizno ustanovili, odredili i objasnili njihove kretnje koristili smo četiri tačke na samoj površini kondila - DI, PI, DC i Cd i na osnovu rastojanja ovih tačaka sa X i Y osom smo ustanovili poziciju kondila pre preoperativne ortodontske pripreme (T1) i 6 meseci posle sprovedene bimaksilarne hirurške korekcije (T2).

Dobijeni rezultati ukazuju na pomeranje kondila u dva pravca - unapred i naviše. Anteriorna kretanja kondila se slaže sa studijom Uekia 2002. On je međjutim , ustanovio i kretnju kondila naniže(kaudalno) nakon SSRO ali i nakon intraoralne vertikalne ramus osteotomije (IVRO). Pokazao je da postoji anteriorna i inferiorna kretanja kondila nakon SSRO i IVRO ali da ne postoji statistički značajna razlika između ovih različitih tehnika.

Pojedini autori smatraju da je pomeranja kondila unapred i naniže posledica anatomskih osobina prednjeg dela glenoidne jame (Ludlow i sar., 2006). Možda se ovde može postaviti i sledeće pitanje: koliko su ovakve kretnje kondila donje vilice posledica recidiva koji se navode skoro u svim studijama ? Precizan odgovor je teško dati ali to možda može biti zadatak za buduća istraživanja.

Ne treba zanemariti činjenicu da je kod nekih ispitanika ove studije bio prisutan i otvoren zagrižaj čija korekcija je mogla biti uzrok rotacionih kretnji fragmenata donje vilice.

Hu i sar., 2000 god. su istraživali efekat sagitalne i kose split ramus osteotomije donje vilice na temporomandibularni zglob. Upoređivanjem snimaka temporomandibularnih zglobova, primetili su posteriorno pomeranje kondila kod grupe pacijenata koji su operisani SSRO metodom.

Takođe su ustanovili prednju rotaciju kondila, što se slaže sa dobijenim rezultatima ove studije. Ove rezultate su objasnili postojanjem vuče prednjeg i zadnjeg segmenta m. temporalisa i m. Massetera.

U našoj studiji, došlo je do smanjenja vrednosti ugla ArGoMe što indirektno ukazuje na prednju rotaciju kondila. Za razliku od studije Hu i sar., 2000, studija Harrisa i sar., 1999 je pokazala medijalnu, posteriornu i superiornu dislokaciju kondila nakon SSRO, pri čemu su ustanovili i medijalnu rotaciju kondila. Istraživanja rotacije kondila nakon ortognatske hirurgije su veoma važna, jer kondilarna dislokacija, pogotovu nakon SSRO, može prouzrokovati postoperativne komplikacije (Ludlow i sar., 2006). Jednostavna sagitalna dislokacija kondila se može korigovati postoperativnom korekcijom okluzije (Ludlow i sar., 2006), međutim, aksijalna rotacija kondila može izazvati i njihovu resorpciju (Ludlow i sar., 2006).

Istražujući uticaj SSO donje vilice na temporomandibularni zglob na uzorku od 70 ispitanika ženskog i 41 ispitanika muškog pola Jezdić (2010 god.) je utvrdio “da sprovedene hirurške procedure ne izazivaju značajne promene položaja zglobne glave u zglobnim jamama“.

Očigledno je da primena različitih metodoloških pristupa i korišćenje različitih kraniometrijskih parametara dovodi i do suprotnih, često teško objašnjivih, rezultata. Treba imati na umu da protokom vremena od operativnih zahvata dolazi do remodelacije koštanih struktura ali i do adaptacije organizma (prevažodno mekotkivnih struktura) na novouspostavljene skeletne odnose.

Funkcionalna rehabilitacija okluzalnih odnosa je svakako jedan od ciljeva ortognatske hirurgije. Zbog toga, svrha ortognatskih hirurških korektivnih postupaka nije samo uspostavljanje adekvatne okluzije već i terapija eventualnih temporomandibularnih disfunkcije. Pojava TMD su bili tema istraživanja različitih studija koje su obuhvatile pacijente sa dentofacijalnim deformitetima. Laskin i sar., 1986. navode da 14% (od 0 - 75%) pacijenata imaju simptome TMD, pre same ortognatske intervencije.

Kerstens i sar., 1989. navode da je taj procenat nešto veći - 16,2% pacijenata su imali određeni stepen TMD preoperativno. Naša studija nije uključila pacijente sa simptomima i znacima TMD međutim, zabeležena je pojava određenog stepena TMD nakon bimaksilarne ortognatske korekcije mandibularnog prognatizma. Sa druge strane, visoka incidenca (97%) pacijenata je imala poremećaj u TMZ u populaciji pacijenata koji su bili podvrgnuti ortognatskom intervencijom (Sauroman i sar., 1997). Sauroman i sar., 1997 su utvrdili da je pojava dislokacije TMZ 10% kod pacijenata sa III skeletnom klasom.

Postoji dilema da li će ortognatska hirurgija pogoršati ili poboljšati stanje TMZa. Rezultati naše studije pokazuju da su se pojavili određeni znaci i simptomi TMD. Međutim, kliničke studije Kerstens i sar., 1989 pokazuju postoperativno poboljšanje u 66% slučajeva nakon ortognatske hirurgije. White i Dowick 1992 su otkrili poboljšanje u 89,1% pacijenata.

U okviru istraživanja promena okluzije nakon hirurške korekcije mandibularnog prognatizma Sinobad (2010. god.) je utvrdio da „primenjeni korektivni postupci su imali za posledicu sanjenu pokretljivost u TM zglobovima i izrazito negativan efekat na dijapazone maksimalnog otvaranja usta, ali su donekle povećali dijapazone protruzije i lateralne pokrete mandibule“.

U studiji Uekia i sar.,(2002. god.) 25% pacijenata tretiranih Le Fort I osteotomijom i BSSR osteotomijom su imali poboljšanje u simptomatologiji TMD. U toj studiji iako BSSRO nije promenila poziciju diskusa, pojava simptoma TMD se smanjila nakon BSSRO, ovo je navelo autore na zaključak da simptomi TMD ne zavise od dislokacije diskusa.

Smatra se da u toku ortognatske hirurških zahvata dolazi do promene u poziciji kondila donje vilice, što se slaže sa našom studijom, ali i atrikularnog diskusa i paradiskalnog tkiva, što može dovesti do postoperativnih komplikacija kao što je kondilarna resorpcija, funkcionalni poremećaji i postoperativni recidivi (Kim i sar., 2014, Rodrigues i sar., 2009, Ellis, 1994, Van Sickels i sar., 1986, Costa i sar., 2008, Katakura i sar., 2009, Jang i sar., 2009, Lee i sar., 2004). U toku bimaksilarnih ortognatskih korekcija, treba težiti minimalnim pomeranjima kondila. Međutim, studije su ustanovile da više faktora utiču na promenu pozicije kondila, kao što su: položaj glave pacijenata u toku operacije, stepen relaksacije mišića (pod dejstvom miorelaksanata), metod fiksacije koštanih fragmenata, neadekvatna fiksacija, intrakapsularno krvarenje i otok, disfunkcija TMZ, ili kombinacija ovih faktora(Kim i sar., 2009, Kwon i sar., 1995, Kawamata i sar., 1998, Lee i Park, 2002).

U cilju smanjenja pojave ovih komplikacija, u našoj studiji su pacijenti postavljeni u horizontalni položaj sa glavom u nivou grudnog koša, a tehnika fiksacije je bila rigidna, sa titanijumskim minipločama i monokortikalnim šrafovim. Na ovaj način, minimalizovane su translacija i rotacija kondila, što potvrđuju dobijeni rezultati tokom bimaksilarnih hirurških zahvata. Pomeranjem gornje vilice napred smanjuju se pomeranja donje vilice unazad čime se smanjuje uticaj tih kretnji na strukture TMZ.

Kod hirurških korektivnih zahvata sprovedenih isključivo na donjoj vilici središnji fragment donje vilice više se pomera distalno i značajno može imati uticaj na distalni fragment donje vilice a time i na kondil i ostale strukture TMZ -a .

Jedno od ograničenja ove studije je šetomesečno praćenje pacijenata. Razlog toga je približnije i realnije upoređivanje rezultata sličnih studija (Stroster i sar., 1994, Kundert i sar. 1980, Athanisioue i sar. 1989, Mohl i sar., 1992, Onizava i sar., 1995).

Nedavna studija (Yeon-Joo Kim i sar.,2014), analizirala je poziciju kondila pre i neposredno posle intervencije, koristeći 3D CBCT kod pacijenata sa III skeletnom klasom bez asimetrije koji su tretirani sagitalnom split ramus osteotomijom (jedna grupa) i kombinacijom BSSRO i Le Fort I osteotomijama (druga grupa).

Prva grupa pacijenata imala je pomerenu poziciju kondila unapred i medijalno, sa druge strane, druga grupa je imala medijalnu ($1,48^\circ$) i prednju ($1,93^\circ$) rotaciju kondila. Rezultati ove studije se slažu sa našim, pri čemu nije ustanovljena medijalna rotacija kondila (verovatno zbog relativne tehničke limitiranosti 2D snimka). Smatra se da uzrok te rotacije način fiksacije proksimalnog i distalnog segmenta mandibule u toku BSSRO (Yeon-Joo Kim i sar.2014).

Kawamata i sar.,1998 su analizirali poziciju kondila pre i posle intervencije koristeći analizu snimaka sa CT-a. Njihovi rezultati su pokazali pomeranje kondila unazad za 1-2mm za razliku od naše studije koja pokazuje da se tačka DI pomerala unazad za 1,38mm ($p= 0,02$), dok se tačka DC takođe pomerala unazad za 1,52mm ($p= 0,007$). Inicijalno anteriorno pomeranje kondila se može objasniti pojavom otoka u predelu TMZ nakon operacije (Yeon-Joo Kim i sar.2014).

Poboljšanje mastikatorne funkcije je kontroverzna tema mnogih studija (Hu i sar., 2000, Harris i sar., 1999, Ueki, 2008, Ellis, 1994). Subjektivna procena mastikacije naših pacijenata govori u prilog poboljšanju funkcije. Zadovoljstvo u žvakanju je okarakterisano od strane 7 pacijenata kao

veoma zadovoljavajuće a njih 13 kao zadovoljavajuće, samo jedan pacijent nije bio zadovoljan svojim žvakanjem nakon operacije. Osim, poboljšanja funkcije žvakanja, primetili smo veliko zadovoljstvo izgledom i ukupnim rezultatima nakon hirurške korekcije MP- 6 pacijenata je bilo veoma zadovoljno, 15 pacijenata je bilo zadovoljno, dok nezadovoljnih svojim izgledom nije bilo. Zanimljivo je da se čak 42,9% pacijenata odlučilo za korekciju nakon saveta lekara, a samo 4 pacijenata zbog postojanja smetnji u žvakanju. Pacijenti su bili vrlo informisani o značaju korigovanja odnosa gornje i donje vilice, preko 80% bi se ponovo podvrglo korektivnom zahvatu.

Osim subjektivnih procena, ispitivane su korelacije između simptoma i znakova TMD i pomeranja kondila. Pokazano je da bolovi u levom temporomandibularnom zglobu imaju povezanost sa promenom ugla SNB, rastojanjem X-PI, i rastojanjem Go-Me; osećaj pucketanja u desnom TM zglobu pokazao je povezanost sa uglom ANB, rastojanjem Y-DI, rastojanjem Y-Ar i rastojanjem GoMe; osećaj pucketanja u levom TM zglobu pokazao je povezanost sa rastojanjem Y-DI; pojava krepitacije u TM zglobovima je u korelaciji sa rastojanjima Y-B, Y-A, Y-Cd i rastojanjem Y-DC.

Interesantna je činjenica da ostali znaci TM disfunkcija nisu pokazali korelaciju ni sa jednim angularnim ili linearnim parametrom koji definišu položaj kondila donje vilice.

Mnoge studije pokazale su redukciju pojave TMD nakon ortognatske hirurgije (Declercq i sar. 1995, Declercq i sar. 1998, Igarashi i sar., 1995, Karouta i Martis, 1985, Kerstens i sar. 1989, Loberg, 1992, Magnusson i sar. 1990, White i Dolwick 1992). Većina studija je radena na malom broju ispitanika (Libell i sar., 1993, Link i Nickerson, 1992).

Neki autori dovode u pitanje smanjenje pojave TMD nakon korigovanja različitih tipova deformiteta (Dahlberg i sar., 1995, Laskin i sar., 1986, Rodrigues i sar., 1998, Sostman i sar., 1991).

Smatra se da novoformirani okluzalni odnosi i novouspostavljeni neuro - muskularni balansi nakon bimaksilarnih osteotomija mogu imati uticaj u pojavi znakova TMD (Panula i sar., 2000).

Takođe je ustanovljeno da postoje promene u postoperativnoj poziciji kondila kod pacijenata kod kojih je korigovan mandibularni retrognatizam. Will i sar., 1984 su opisali promene u poziciji kondila kod 41 pacijenata nakon bilateralnog pomeranja mandibule napred sa imobilizacijom fragmenata žicom. Nakon analize kefalometrijskih i tomografskih snimaka signifikantne promene su zapažene kod oba kondila (naviše) i levog kondila (unazad). U toj studiji, 18 od 41 pacijenta je imalo simptome i znakove TMD posle operacije, međutim veza između TMD i pomeranja kondila nije dokazana (Marden, 1999).

U našoj studiji, šest meseci nakon korekcije MP, anamnestičkim upitnikom je ustanovljena pojava povremenih bolova u levom (47,6%) i desnom (47,6%) TM zglobu, kao i povremeni osećaj pucketanja (52, 4% u desnom i 57,1% u levom TMZ). Kliničkim pregledom nije ustanovljena velika razlika u maksimalnom otvaranju usta (oko 38 mm). Devijacija donje vilice prilikom otvaranje usta je ustanovljena kod 5 ispitanika (23,8 %) šest meseci nakon korekcije MP. Krepitacije u TMZ su primećene kod 11 ispitanika. Devijacija donje vilice prilikom propulzije je ustanovljena kod 6 ispitanika (28,6 %), što može ukazati da bimaksilarna korekcija može uticati na pojavu temporomandibularne disfunkcije. Koordinacija kretnji kondila i okluzija su bile na zadovoljavajućem nivou.

Osim antero - posteriornog i vertikalnog pomeranja kondila, istraživanja su se bavila i promenama u interkondilarnom rastojanju.

Hackney i sar., 1989 nisu dokazali promenu u interkondilarnom uglu analizom aksijalnih radiograma.

Spitzer i sar., 1984 su analizirali 2D aksijalne snimke i upoređivali kondilarnu orijentaciju i interincizalno rastojanje kod pacijenata operisanih SSRO čiji su fragmenti mandibule fiksirani rigidnom vezom i otkrili da je došlo do kondilarne rotacije u opsegu od 1-18 stepeni i promene u interkondilarnom rastojanju od -5 do 4 mm.

Rezultati naše studije su saglasni sa rezultatima te studije jer smo utvrdili da je kod ispitanika našeg uzorka došlo do prednje rotacije kondila.

Sasvim je uzvesno da će suština mandibularnog prognatizama i priroda promena nastalih njegovom korekcijom i ubuduće biti predmet istraživanja istraživača različitih specijalnosti. Nesumnjivo je da će napredak naučno-tehničkih mogućnosti odvesti istraživače u polje

trodimenzionalnih ispitivanja i trigonometrijskih istraživanja struktura svih deformiteta lica i vilica a time i mandibularnog prognatizma. Realno je očekivati da će to imati i direktne uticaje na korektivne postupke.

6.ZAKLJUČAK

- *Tokom bimaksilarne hirurške korekcije mandibularnog prognatizma dolazi do značajnih pomeranja koštanih fragmenata donje i gornje vilice u antero – posteriornom i kраниокаудалном pravcu.*
- *Pomeranja koštanih fragmenata donje i gornje vilice, direktno i značajno su uticala na promenu položaja kondila.*
- *Dobijeni rezultati ukazuju je došlo do pomeranje kondila u dva pravca – unapred(anteriorno) i naviše(kranijalno).*
- *Pod uticajem sprovedenih hirurških korektivnih procedura dolazi do blage prednje rotacije kondila*
- *Utvrđena je povezanost postoperativne pojave pojedinih znakova temporo-mandibularnih disfunkcija (bol, pucketanja i krepitacije) sa promenom položaja kondila.*
- *Ispitanici ove studije izrazili su kroz svoje subjektivne procene veliko zadovoljstvo ostvarenim funkcionalnim i estetskim rezultatima sprovedenih hirurških korektivnih postupaka.*

LITERATURA

Abeloos J, De Clercq C, Neyt L.(1993). Skeletal stability following miniplate fixation after bilateral sagittal split osteotomy for mandibular advancement. *J Oral Maxillofac Surg*; 51: 366-69.

Adams GL, Gansky SA, Miller AJ, Harrell WE, Hatcher DC.(2004). Comparison between traditional 2-dimensional cephalometry and a 3-dimensional approach on human dry skulls. *Am J Orthod Dentofacial Orthop*; 126:397-409.

Ahlqvist J, Eliasson S, Welander U.(1986). The effect of projection errors on cephalometric length measurements. *Eur J Orthod*; 8:141–48.

Alder ME, Deahl ST, Matteson SR, Van Sickels JE, Tiner BD, Rugh JD.(1999). Short-term changes of condylar position after sagittal split osteotomy for mandibular advancement. *Oral Surg Oral Med Oral Pathol Oral Radiol Endod*; 87: 159- 65.

Angle E.H. (1907). *Malocclusion of the teeth* 7th ed. SS White Dent. MFG. Co.Philadelphia.

Athanisiou AE, Melsen B, Mavreas D, Kimmel FP.(1989). Stomatognathic function of patients who seek orthognathic surgery to correct dentofacial deformities. *Int J adult Orthod Orthognath Surg*; 4: 239-53.

Baumrind S, Frantz RC.(1971). The reliability of head film measurements. 1.Landmark identification. *Am J Orthod*; 60:111–27.

Baumrind S, Frantz RC.(1971). The reliability of head film measurements. 2.Conventional angular and linear measures. *Am J Orthod*; 60:505–17.

Bays RA FK.(1987). Evaluation of condylar position in rigid fixation of sagittal osteotomies. *J Oral Maxillofac Surg*;45: M5.

Bell W.H.(1975). Le Fort I osteotomy for correction of maxillary deformities. *J Oral Surg*; 33: 412-26.

Blomqvist JE, Isaksson S.(1994). Skeletal stability after mandibular advancement: a comparison of two rigid internal fixation techniques. *J Oral Maxillofac Surg*; 52: 1133- 37.

- Boyne P.J.(1966). Osseous healing after oblique osteotomy of the mandibular ramus. *J Oral Surg*; 24: 125-33.
- Buckley M.J., Tucker M.R., Fredette S.A.(1987). An alternative approach for staging simultaneous maxillary and mandibular osteotomies. *Int. J. Adult Orthod. Orthognath. Surg*; 2: 75- 78.
- Burdi AR, Spyropoulos MN.(1978). Prenatal growth patterns of the human mandible and masseter muscle complex. *Am J Orthod*; 74:380–87.
- Chang HP., Yu-Chuan Tseng, Hsin-Fu Chang. (2006). Treatment of Mandibular Prognathism. *J Formos Med Assoc*; 105(10):781–90.
- Chang HP., Chuang MC., Yang YH., et al. (2005a). Maxillofacial growth in children with unilateral cleft lip and palate following secondary alveolar bone grafting: an interim evaluation. *Plast Reconstr Surg*; 115:687–95.
- Chang HP., Tseng YC., Chou TM. (2005b). An enlarged sella turcica on cephalometric radiograph. *Dentomaxillofac Radiol*; 34:308–12.
- Chen S.(2013). Short- and Long-Term Changes of Condylar Position After Bilateral Sagittal Split Ramus Osteotomy for Mandibular Advancement in Combination With Le Fort I Osteotomy Evaluated by CBCT. *J Oral Maxillofac Surg*; 71:1956-66.
- Chen YJ, Chen SK, Chang HF, Chen KC.(2000). Comparison of landmark identification in traditional versus computer-aided digital cephalometry. *Angle Orthod*; 70:387–92.
- Chen YJ, Chen SK, Huang HW, Yao CC, Chang HF.(2004). Reliability of landmark identification in cephalometric radiography acquired by a storage phosphorimaging system. *Dentomaxillofac Radiol*; 33:301–06.
- Copray JC, Dibbets JM, Kantomaa T.(1988). The role of condylar cartilage in the development of the temporomandibular joint. *Angle Orthod*; 58:369–80.
- Costa F, Robiony M, Toro C, et al.(2008). Condylar positioning devices for orthognathic surgery: A literature review. *Oral Surg Oral Med Oral Pathol Oral Radiol Endod*; 106:179-89.

- Cruz RM, Krieger H, Ferreira R, Mah J, Hartsfield J Jr, Oliveira S (2008). Major gene and multifactorial inheritance of mandibular prognathism. *Am J Med Genet*; 146:71–77.
- Dahlberg G, Petersson A, Westesson PE, Eriksson L.(1995). Disk displacement and temporomandibular joint symptoms in orthognathic surgery patients. *Oral Surg*; 79: 273-77.
- Dal Pont G.(1961). Retromolar osteotomy for correction of prognathism. *J Oral Surg*; 19: 42-48.
- Declercq CAS, Abeloos JSV, Mommaerts MY, Neyt LE.(1995). Temporomandibular joint symptoms in an orthognathic surgery population. *J Cranio-Maxillofac Surg*; 23: 195-9.
- Declercq CAS, Neyt LE, Mommaerts MY, Abeloos JSV.(1998). Orthognathic surgery: patients' subjective findings with focus on the temporomandibular joint. *J Cranio-Maxillofac Surg*; 26: 29-34.
- Downs WG (1928). Studies in the causes of dental anomalies. *J Dent Res*; 8:367–79.
- El-Gheriani AA, Maher BS, El-Gheriani AS, Sciote JJ, Abu-Shahba F, Al-Azemi R et al.(2003). Segregation analysis of mandibular prognathism in Libya. *J Dent Res*; 82:523–27.
- Ellis ER.(1994). Condylar positioning devices for orthognathic surgery: Are they necessary? *J Oral Maxillofac Surg*; 52:536-42.
- Emrich RE, Brodie AG, Blayney JR.(1965). Prevalence of class I, class II, and class III malocclusions (Angle) in an urban population; an epidemiological study. *J Dent Res*; 44:947–53.
- Epker B.N.(1977). Modifications in the sagittal osteotomy of the mandible. *J Oral Surg*; 35: 157- 59.
- Epker B.N., Turvey T.A, Fish L.C.(1982). Indications for simultaneous mobilisation of the maxilla and mandible for correction of dentofacial deformities. *Oral Surg*; 54: 369-381.
- Fang, G.F. Shen, C. Yang, Y. Wu, Y.M. Feng, L.X. Mao, Y.H. Xia. (2009). Changes in condylar and joint disc positions after bilateral sagittal split ramus osteotomy for correction of mandibular prognathism. *Int. J. Oral Maxillofac. Surg*; 38: 726–30.
- Fuselier J.C., Wolford LM. , Pitta M.C. et al.(1998). Condylar changes after orthognathic surgery with untreated TMJ internal derangement. *J Oral Maxillofac Surg*; 56: 61 suppl.

Gold JK.(1949). A new approach to the treatment of mandibular prognathism. Am J Orthod; 35:893–912.

Grayson B, Cutting C, Bookstein FL, Kim H, McCarthy JG.(1988). The Three dimensional cephalogram: theory, technique, and clinical application. Am J Orthod Dentofacial Orthop; 94:327–37.

Gross B.D., James A.B.(1978). The surgical sequence of combined total maxillary and mandibular osteotomies. J.Oral Surg; 36: 513- 22.

Hackney FL., Van Sickels JE., Nummikoski PV.(1989). Condylar displacement and temporomandibular joint dysfunction following bilateral sagittal split osteotomy and rigid fixation. J Oral Maxillofac Surg; 47:223-27.

Hall H.D., Chase D.C., Payor L.G.(1975). Evaluation and refinement of the intraoral vertical subcondylar osteotomy. J Oral Surg; 33: 333- 41.

Hall H.D., Mc. Kenna S.J.(1987). Further refinement and evaluation of intraoral vertical ramus osteotomy. Oral Maxillofac Surg; 45: 684-88.

Harper R.P.(1992). Functional analysis of the temporomandibular joint in the treatment of dentofacial deformity. In: Bell W.H. (ed). Modern practice in orthognathic and reconstructive surgery. Saunders Co. Philadelphia: 456-67

Harper R.P.(1990). Analysis of temporomandibular joint function after orthognathic surgery using a condylar path tracing device. Am.J. Orthod; 97:480-88.

Harris MD, Van Sickels JE, Alder M.(1999). Factors influencing condylar position after the bilateral sagittal split osteotomy fixed with bicortical screws. J Oral Maxillofac Surg; 57:650-4.

Hashim HA, Sarhan OA.(1993). Dento-skeletal components of Class III malocclusions for children with normal and protruded mandibles. J Clin Pediatr Dent; 18:6–12.

Hashimoto K, Arai Y, Iwai K.(2003). A comparison of a new limited cone beam computed tomography machine for dental use with a multidetector row helical CT machine. Oral Surg Oral Med Oral Pathol Oral Radiol Endod; 95:371-81.

Helm G, Stepke MT. (1997). Maintenance of the preoperative condyle position in orthognathic surgery. *J Craniomaxillofac Surg*; 25: 34-41.

Hiatt WR, Schelkun PM, Moore DL.(1988). Condylar positioning in orthognathic surgery. *J Oral Maxillofac Surg*; 46: 1110-18.

Hoff JW, Delatte M. (2008). Interplay of mechanical loading and growth factors in the mandibular condyle. *Arch Oral Biol* 2008; 53:709–15.

Hoppenrejis TJM., Freihofer HPM., Stoelinga PJW., et al.(1998). Condylar remodelling and resorption after Le Fort I and bimaxillary osteotomies in patients with anterior open bite. *Int J Oral Maxillofac*; 27: 81-88.

Hoppenrejis TJM., Stoelinga PJW., Grace KL., et al.(1999). Long-term evaluation of patients with progressive condylar resorption following orthognathic surgery. *Int J Oral Maxillofac Surg*; 28: 411-18.

Hu J, Wang D, Zou S.(2000). Effects of mandibular setback on the temporomandibular joint: a comparison of oblique and sagittal split ramus osteotomy. *J Oral Maxillofac Surg*; 58:375-80.

Huang C.S., De Villa G.H.(2006). Mandibular remodeling after bilateral sagittal split osteotomy for prognathism of the mandible. *J.Oral Maxillofac. Surg*; 64: 167-72.

Igarashi K, Sugawara J, Mitani H, Kawamura H, Satoh S, Nagasaka H.(1995). Surgical orthodontic treatment of class II, division 2, malocclusion: a case report involving pretreatment and posttreatment evaluation of temporomandibular dysfunction. *Int J Adult Orthod Orthognath Surg*; 10:219-26.

Iwaki H. (1938). Hereditary influence of malocclusion. *Am J Orthod Oral Surg*; 24:328–36.

Jang JR, Choi GH, Park YJ, et al.(2009). The evaluation of positional change of the mandibular condyle after bilateral sagittal split ramus osteotomy using three dimensional computed tomography in skeletal Class III patients. *J Korean Oral Maxillofac Surg*; 35: 316-25.

Jezdić Z.(2010). Uticaj sagitalnih osteotomija donje vilice na temporomandibularni zglob. Magistarski rad. Univerzitet u Beogradu.

Joos U.(1999). An adjustable bone fixation system for sagittal split osteotomy: Preliminary report. *Br J Oral Maxillofac Surg*; 37: 99-104.

Joss Ch.U., Thuer U.W.(2007). Neurosensory and functional impairment in sagittal split osteotomies; a longitudinal and long-term follow-up study. *Eur J Orthod*; 29: 263-71.

Justus T. et al.(2001). Human gingival and pulpal blood flow during healing after LeFort I osteotomy. *J Oral Maxillofac Surg*; 59: 2-7.

Karabouta I., Martis C.(1985). TMJ dysfunction syndrome before and after sagittal split osteotomy of the rami. *J. Maxillofac Surg*; 13: 185- 89.

Kawamata A, Fujishita M, Nagahara K, et al.(1998). Three-dimensional computed tomography evaluation of postsurgical condylar displacement after mandibular osteotomy. *Oral Surg Oral Med Oral Pathol Oral Radiol Endod*; 85:371-80.

Keeler CE.(1935). Heredity in dentistry. *Dent Cosmos*; 77: 1147–63.

Kerr WJ, Miller S, Dawber JE.(1992). Class III malocclusion: Surgery or orthodontics? *Br J Orthod*; 19:21–24.

Kerstens HCJ, Tuinzing DB, Van Derjwast WAM.(1989). Temporomandibular joint symptoms in orthognathic surgery. *J Cranio-Maxillofac Surg*; 17: 215-28.

Kerstens HCJ., Tuizing DB., Golding RP., et al.(1990). Condylar atrophy and osteoarthritis after bimaxillary surgery. *Oral Surg*; 69:274-80.

Khan RS, Horrocks EN.(1991) A study of adult orthodontic patients and their treatment. *Br J Orthod*; 18: 183–94.

Kim JW, Lee DH, Lee SY, et al.(2009). 3D CT evaluation of condyle head position, mandibular width, and mandibular angle after mandibular setback surgery. *J Korean Assoc Oral Maxillofac Surg*; 35: 229-34.

Kraus BS, Wise WJ, Frei RH. (1959). Heredity and the craniofacial complex. *Am J Orthod*; 45:172–217.

Kraut R.A.(1988). Stabilisation of the intraoral vertical osteotomy using small bone plates. *J.Oral maxillofac. Surg*; 46: 908-10.

- Kundert M, Hadjianghelou O.(1980). Condylar displacement after sagittal splitting of the mandibular rami. A short-term radiographic study. *J Maxillofac Surg*; 8:278-87.
- Kwon TG, Park HS, Lee SH.(1995). Oblique transcranial radiographic analysis of changes in condyle position following sagittal split ramus osteotomy in mandibular prognathism. *J Korean Assoc Oral Maxillofac Surg*; 17:32-40.
- La Banc J.P, Turvey T.A., Epker B.N.(1982). Results following simultaneous mobilisation of the maxilla and mandible for correction of dentofacial deformities. Analysis of 100 consecutive patients . *Oral Surg*; 54: 607- 612.
- Lagravère MO, Carey J, Toogood RW, Major PW.(2008). Three-dimensional accuracy of measurements made with software on cone-beam computed tomography images. *Am J Orthod Dentofacial Orthop*; 134:112-16.
- Laskin D.M., Ryan W.A. ,Green CS.(1986). Incidence of temporomandibular symptoms in patients with major skeletal malocclusions. A survey of oral and maxillofacial surgery programs . *Oral Surg Oral med Oral Pathol*; 61; 537-41.
- Lebell Y, Lehtinen R, Peltol T,Peltola J.(1993). Function of masticatory system after surgical-orthodontic correction of maxillomandibular discrepancies. *Proc Finn Dent Soc*; 89: 101-12.
- Lee SK, Kim KW, Kim CH.(2004). Postoperative positional change of condyle after bilateral sagittal split ramus osteotomy associated with mandibular asymmetry. *J Korean Assoc Oral Maxillofac Surg*; 30:359-68.
- Lee W, Park JU.(2002). Three-dimensional evaluation of positional change of the condyle after mandibular setback by means of bilateral sagittal split ramus osteotomy. *Oral Surg Oral Med Oral Pathol Oral Radiol Endod*; 94:305-12.
- Leonard M.(1976). Preventing rotation of the proximal fragment in the sagittal ramus split operations. *J Oral Surg*; 34: 94250.
- Link JJ, Nickerson JW, JR.(1992). Temporomandibular joint internal derangements in an orthognathic population. *Int J Adult Orthod Orthognath Surg*; 7:161-9.

Litton SF, Ackermann LV, Isaacson RJ, Shapiro BL.(1970). A genetic study of Class III malocclusion. *Am J Orthod Dentofacial Orthop*; 58:565–77.

Loberg EL.(1992). Treatment of severe temporomandibular dysfunction with a combined orthodontic/surgical approach. Case report. *Angle Orthod*; 62: 303-6.

Ludlow JB, Davies-Ludlow LE, Brooks SL, et al. (2006). Dosimetry of 3 CBCT devices for oral and maxillofacial radiology: CB Mercuray, NewTom 3G and i-CAT. *Dentomaxillofac Radiol*; 35:219-27.

Magalhaes AEO, Stella JP, Tashrui TH.(1995). Changes in condylar position following bilateral sagittal split osteotomy with setback. *Int J Adult Orthognath Surg*; 10: 137-42.

Magnusson T, Ahlborg G, Svartz K.(1990). Function of the masticatory system in 20 patients with mandibular hypo- or hyper-plasia after correction by a sagittal split osteotomy. *Int J Oral Maxillofac Surg*; 19: 289-43.

Magusson T. Ahlborg G., Finne K et al.(1984). Changes in temporomandibular joint pain-dysfunction after surgical correction of dentofacial deformities. *Int. J.Oral Maxillofac Surg*; 15: 707-11.

Major PW, Johnson DE, Hesse KL, Glover KE.(1994). Landmark identification error in posterior anterior cephalometrics. *Angle Orthod*; 64:447-54.

Marden E. Alder et al.(1999). Short-term changes of condylar position after sagittal split osteotomy for mandibular advancement. *Oral Surg Oral Med Oral Pathol Oral Radiol Endod*; 87:159-65.

Marković M. (1976). *Biološka priroda ortodoncije*. Ortodontska sekcija Srbije; Beograd.,pogl. 5,6.

McNamara JA Jr.(1984). A method of cephalometric evaluation. *Am J Orthod*; 86:449–69.

McNamara JA Jr.(1987). An orthopedic approach to the treatment of Class III malocclusion in young patients. *J Clin Orthod*; 21:598–608.

McNamara Jr JA, Carlson DS.(1979). Quantitative analysis of temporomandibular joint adaptations to protrusive function. *Am J Orthod*; 76:593–611.

- McNamara Jr JA. (1975). Functional adaptations in the temporomandibular joint. *Dent Clin No Am*; 19:457–71.
- McNamara Jr JA.(1980). Functional determinants of craniofacial size and shape. *Eur J Orthod*; 2:131–59.
- Mohl ND, Omach R.(1992). The dilemma of scientific knowledge versus clinical management of temporomandibular disorders. *J Prosthet Dent*; 67: 113-50.
- Mohlin B., Ingervall B., Thilander B.(1980). Relation between malocclusion and mandibular dysfunction in swedish men. *Eur. J.Orthod*; 2: 2290- 2389.
- Monteleone L. Duvigneaud JD.(1963). Prognathism. *J Oral Surg*; 21:190–5.
- Mori Y, Sugahara T, Hiraki T.(1995). Improvement of a condylar positioning system for the mandibular ramus sagittal split osteotomy. *J Oral Maxillofac Surg*; 53: 340-51.
- Moss ML.(1997a). The functional matrix hypothesis revisited: 3. The genomic thesis. *Am J Orthod Dentofac Orthop*; 112:338–42.
- Moss ML.(1997b). The functional matrix hypothesis revisited: 4. The epigenetic antithesis and the resolving synthesis. *Am J Orthod Dentofac Orthop*; 112:410–17.
- Mossey PA.(1999). The heritability of malocclusion: part 2. The influence of genetics in malocclusion. *Br J Orthod*; 26:195–203.
- Moyers E.R.(1988). *Handbook of orthodontics*. Year book Medical Publ. INC. Chicago, London, ch. 10,11.
- Moyers RE, Elgoyhen JC, Riolo ML, McNamara Jr JA. Kuroda T.(1970). Experimental production of Class III in rhesus monkeys. *Rep Congr Eur Orthod Soc*; 61–75.
- Nakasima A, Ichinose M, Nakata S.(1986). Genetic and environmental factors in the development of so-called pseudo-and true mesiocclusions. *Am J Orthod Dentofacial Orthop*; 90: 106–16.
- Nelson R.L. et al.(1977). Quantitation of blood flow after LeFort I osteotomy. *J Oral surg*; 35: 1016-19.

- Nishimura A, Sakurada S, Iwase M, Nagumo M.(1997). Positional changes in the mandibular condyle and amount of mouth opening after sagittal split ramus osteotomy with rigid or nonrigid osteosynthesis. *J Oral Maxillofac Surg*; 55:672-6.
- Obwegeser H, Trauner R.(1957). The surgical correction of mandibular prognathism and retrognathia with consideration of genioplasty. *Oral Surg Oral Med Oral Pathol Oral Radiol Endod*; 10: 677–89.
- Onizava K, Schmelzeisen R, Vogt S.(1995).Alteration of temporomandibular joint symptoms after orthognathic surgery: comparison with healthy volunteers. *J Oral Maxillofac Surg*; 53:117-21.
- Ostyn JM, Maltha JC, van't Hof MA, van der Linden FP.(1996). The role of interdigitation in sagittal growth of the maxillomandibular complex in *Macaca fascicularis*. *Am J Orthod Dentofac Orthop*; 109:71–78.
- Panula K, M. Somppi, K. Finne, K. Oikarinen.(2000). Effects of orthognathic surgery on temporomandibular joint dysfunction. A controlled prospective 4-year follow-up study. *Int. J. Oral Maxillofac. Surg*; 29:183-87.
- Pascoe JJ, Hayward JR, Costich ER.(1960). Mandibular prognathism: its etiology and a classification. *J Oral Surg*; 18:21–4.
- Pišćević A., Gavrić M., Sjerobabin I.(2001). *Maksilofacijalna hirurgija .II izdanje* , Izdavačka kuća Draganić, Beograd. pogl.9.
- Proffit R.W.,White P.R.,Sarver M.D.(2003). Contemporary treatment of dentofacial deformity .Mosby Co,St.Louis, London, Philadelphia, ch.1,2.
- Proffit W.R. (2000). Contemporary orthodontics.3rd ed. Mosby Co. St.Louis,Ch. 12.
- Proffit WR, White Jr RP. (1990). Who needs surgical-orthodontic treatment? *Int J Adult Orthodon Orthognath Surg*; 5: 81–89.
- Rabie AB, Tang GH, Xiong H, Hagg U.(2003). PTHrP regulates chondrocyte maturation in condylar cartilage. *J Dent Res*; 82: 627–31.
- Rakosi Th.(1982). An atlas and manual of cephalometric radiography. Wolfe Medical Publ.

Rebellato J, Lindauer SJ, Sheats RD, Isaacson RJ.(1999). Condylar positional changes after mandibular advancement surgery with rigid internal fixation. *Am J Orthod Dentofacial Orthop*; 116: 93-100.

Reitzik M.(1972). Cephalometry in the surgical correction of prognathism. *J.Oral Surg*; 10:1-5.

Reitzik M.(1983). Cortex-to-cortex healing after mandibular osteotomy. *J Oral Maxillofac Surg*; 41: 658-63.

Renzi G., Becelli R., Paolo C.D., Iannetti G.(2003). *J Oral Maxillofac Surg*; 61:304-09.

Reyneke P.J. (2003). *Essentials of orthognathic surgery*. Quintessence publ. Co Inc. Chicago, Berlin, London 2003. ch. 5.

Rodrigues AF, Fraga MR, Vitral RW.(2009). Computed tomography evaluation of the temporomandibular joint in Class II Division 1 and Class III malocclusion patients: Condylar symmetry and condyle-fossa relationship. *Am J Orthod Dentofacial Orthop*; 136: 199-206.

Rodriues-Garcia R, et al.(1998). Effects of major class II occlusal corrections on temporomandibular signs and symptoms. *J Orofac Pain*; 12:185-92.

Ronchi P. (2001). *Orthodontic - surgical treatment of dentofacial anomalies*. Quintessenzo edizioni. Srl. Milano, Chicago, Berlin 2001., ch.2,3.

Samat BG.(1986). Growth pattern of the mandible: Some reflections. *Am J Orthod Dentofac Orthop*; 90:221–33.

Sanroman JF, Gomez JM, Alonso J.(1997). Relationship between condylar position, dentofacial deformity, and temporomandibular joint dysfunction: An MRI and CT prospective study. *J Craniomaxillofac Surg*; 25:139-47.

Savoie J.(1998). A genetic study of anterioposterior and vertical facial proportions using model fitting. *Angle Orthod*; 68:467-70.

Scheerlink JPO., Stoelinga PJW., Blijdorp PA., et al. (1994). Sagittal split advancement osteotomies stabilized with miniplates: A 2-5 years of follow-up. *Int J Oral Maxillofac Surg*; 23: 127-34.

- Schoenwetter RF.(1974). A possible relationship between certain malocclusions and difficult or instrument deliveries. *Angle Orthod*; 44:336–40.
- Schulze C, Weise W.(1965). Zur Vererbung der Progenie. *Fortschr Kieferorthop*; 26:213–29.
- Shepherd JP, Dohvoma CN, Harradine NW.(1991). Screw fixation after mandibular sagittal split osteotomy: an intra-oral approach. *Br J Oral Maxillofac Surg*; 29: 325-29.
- Shuo Chen et al.(2013). Short- and Long-Term Changes of Condylar Position After Bilateral Sagittal Split Ramus Osteotomy for Mandibular Advancement in Combination With Le Fort I Osteotomy Evaluated by CBCT. *J Oral Maxillofac Surg*; 71:1956-66.
- Sinobad V. (2010). Priroda promene okluzije nakon hirurške korekcije mandibularnog prognatizma; Magistarski rad. Univerzitet u Beogradu.
- Sostman M, Meyer J, Berten JL.(1991). TMJ-function following orthognathic surgery. *Dtsch Stomatol*; 41: 487-89.
- Spitzer W, Rettinger G, Sitzmann F.(1984). Computerized tomography examination for the detection of positional changes in the temporomandibular joint after ramus osteotomies with screw fixation. *J Maxillofac Surg*; 12: 139-42.
- Staudt CB, Kiliaridis S. (2009). Different skeletal types underlying Class III malocclusion in a random population. *Am J Orthod Dentofacial Orthop*; 136:715–21.
- Stefanović N. (2012). Analiza uticaja ortodontskog i ortodontsko-hirurškog lečenja na gornje vazdušne puteve i meka tkiva lica primenom kompjuterizovane tomografije. Doktorska disertacija, Univerzitet u Beogradu.
- Steinhauser E.W.(1982). Bone screws and plates in orthognathic surgery. *Int. J. Oral surg*; 11: 209-16.
- Stiles KA, Luke JE.(1953). The inheritance of malocclusion due to mandibular prognathism. *J Hered*; 44:241–5.
- Stoker N.G. Epker B.N.(1974). The posterior maxillary osteotomy : A retrospective study of treatment results. *Int J Oral Surg*; 3: 153-57.

Stroster TG, Pangrazio-Kulbersh V.(1994). Assessment of condylar position following bilateral sagittal split ramus osteotomy with wire fixation or rigid fixation. *Int J Adult Orthod Orthognath Surg*; 9:55-62.

Suzuki S.(1961). Studies on the so-called reverse occlusion. *J Nihon Univ Sch Dent*; 3:51–8.

Tang GH, Rabie AB, Hagg U.(2004). Indian hedgehog: a mechanotransduction mediator in condylar cartilage. *J Dent Res*; 83:434–8.

Tsang WM, Cheung LK, Samman N. (1998). Cephalometric characteristics of anterior open bite in a southern Chinese population. *Am J Orthod Dentofacial Orthop*; 113: 165–72.

Tucker MR, Thomas PM.(1986). Temporomandibular pain and dysfunction in the orthodontic surgical patient: rationale for evaluation and treatment sequencing. *Int J Adult Orthod Orthognath Surg*; 1:11-22.

Turvey T.A., David J.H., Leward C.F., Bruce N.E. (1982). Surgical orthodontic treatment planning for simultaneous mobilisation of the maxilla and mandible in the correction of dentofacial deformities. *Oral Surg Oral Med Oral Path*; 54: 491-498.

Turvey T.A.(1982). Simultaneous mobilisation of the maxilla and mandible : surgical technique and results. *J Oral Maxillofac Surg*; 40: 96- 99.

Ueki K, Degerliyurt K, Hashiba Y, Marukawa K, Nakagawa K, Yamamoto E.(2008). Horizontal changes in the condylar head after sagittal split ramus osteotomy with bent plate fixation. *Oral Surg Oral Med Oral Pathol Oral Radiol Endod*; 106:656-61.

Ueki K, Marukawa K, Nakagawa K, Yamamoto E (2002). Condylar and temporomandibular joint disc positions after mandibular osteotomy for prognathism. *Journal of Oral and Maxillofacial Surgery*; 60:1424-32.

Van Sickels JE, Dolce C, Keeling S, Tiner BD, Clark GM, Rugh JD.(2000). Technical factors accounting for stability of a bilateral sagittal split osteotomy advancement: wire osteosynthesis versus rigid fixation. *Oral Surg Oral Med Oral Pathol Oral Radiol Endod*; 89: 19-23.

Van Sickels JE, Larsen AJ, Thrash WJ.(1986). Relapse after rigid fixation of mandibular advancement. *J Oral Maxillofac Surg*; 44:698-702.

- Van Sickels JE., Richardson DA.(1996). Stability of orthognathic surgery: A review of rigid fixation. *Br J Oral Maxillofac Surg*; 34: 279-87.
- Van Vuuren C.(1991). A review of the literature on the prevalence of Class III malocclusion and mandibular prognathic growth hypotheses. *Aust Orthod J*; 12:23–28.
- Vukadinović M.(1993). Promene mekih tkiva lica posle hirurške korekcije prognije; Doktorska disertacija. Univerzitet u Beogradu.
- Vukadinović M.(1985). Klinička i rendgenkranimetrijska procena hirurškog lečenja Progenije;Magistarski rad. Univerzitet u Beogradu.
- Watanabe M, Suda N, Ohyama K.(2005). Mandibular prognathism in Japanese families ascertained through orthognathically treated patients. *Am J Orthod Dentofacial Orthop*; 128:466–70.
- Watzke IM, Tucker MR, Turvey TA.(1991). Lag screw versus position screw techniques for rigid internal fixation of sagittal osteotomies: a comparison of stability. *Int J Adult Orthodon Orthognath Surg*; 6: 19-27.
- White CS, Dolwick MF.(1992). Prevalence and variance of temporomandibular dysfunction in orthognathic surgery patients. *Int J Adult Orthod Orthognath Surg*; 7:7-13.
- Wilbanks J.L.(1971). Correction of mandibular prognathism by duple oblique intraoral osteotomy.: a new technique. *Oral Surg*; 31: 321-27.
- Will LA, Joondeph DR, Hohl TH, West RA.(1984). Condylar position following mandibular advancement: its relationship to relapse. *J Oral Maxillofac Surg*; 42:578-88.
- Wisth P.J.(1974). Mandibular fubction and dysfunction in patients with mandibular prognathism. *Am. J. Orthod*; 85: 193-98.
- Wolff G, Wienker TF, Sander H.(1993). On the genetics of mandibular prognathism: analysis of large European noble families. *J Med Genet*; 30:112–6.
- Wolford L.M., Reiche-Fischel O.,Mehra P.(2003). Changes in temporomandibular joint dysfunction after orthognathic surgery. *J Oral Maxillofac Surg*; 61: 655- 60.

Wolford LM.(2003). Concomitant Temporomandibular Joint and Orthognathic Surgery. J Oral Maxillofac Surg; 61: 1198-1204.

Won Lee, J. U. Park.(2002). Three-dimensional evaluation of positional change of the condyle after mandibular setback by means of bilateral sagittal split ramus osteotomy Oral Surg Oral Med Oral Pathol Oral Radiol Endod; 94:305-09.

Wylie G.A., Fish L.C. , Epker B.N.(1987). Cephalometrics : A comparison of five analysis currently used in the diagnosis of dentofacial deformities. Int. J. Adult Orthod Orthognath. Surg; 2:15-36.

Xue F, Wong RWK, Rabie ABM. (2010). Genes, genetics, and Class III malocclusion Orthod Craniofac Res; 13:69–74.

Yeon-Joo Kim et al.(2014). Condylar Positional Changes Up to 12 Months After Bimaxillary Surgery for Skeletal Class III Malocclusions. J Oral Maxillofac Surg; 72:145-56.

Yosano A, Katakura A, Takaki T, et al.(2009). Influence of mandibular fixation method on stability of the maxillary occlusal plane after occlusal plane alteration. Bull Tokyo Dent Coll; 50:71-85.

PRILOG

PRILOG br. 1

Subjektivne procene

1. Da li ste sada zadovoljni svojim izgledom?

- a) veoma zadovoljan
- b) zadovoljan
- c) nisam zadovoljan
- d) veoma nezadovoljan

2. Da li ste sada zadovoljni svojim govorom?

- a) veoma zadovoljan
- b) zadovoljan
- c) nisam zadovoljan
- d) veoma nezadovoljan

3. Da li ste sada zadovoljni svojim žvakanjem?

- a) veoma zadovoljan
- b) zadovoljan
- c) nisam zadovoljan
- d) veoma nezadovoljan

4. Da li ste zadovoljni ukupnim rezultatima operacije?

- a) veoma zadovoljan
- b) zadovoljan
- c) nisam zadovoljan
- d) veoma nezadovoljan

5. Zašto ste se svojevremeno odlucili za operaciju?

- a) zbog poboljšanja izgleda lica
- b) zbog smetnji pri govoru
- c) zbog smetnji pri žvakanju
- d) po savetu lekara

6. Da ste svojevremeno pre operacije znali šta Vas sve ocekuje da li biste se odlucili za operaciju?

- a) da
- b) ne

Klinički pregled

1. Otvaranje usta - u mm

2. Pojava devijacije donje vilice pri otvaranju usta:

- a) nema devijacije
- b) prisutna devijacija na desnu stranu
- c) prisutna devijacija na levu stranu.

3. Pojava devijacije donje pri propulzivnim pokretima:

- a) nema devijacije;
- b) devijacija na desnu stranu;
- c) devijacija na levu stranu.

4. Pokretljivost kaputa mandibule:

- a) normalna
- b) ogranicena
- c) hiperomobilnost.

5. Krepitacije u temporomandibularnom zglobu:

- a) nisu prisutne;
- b) prisutne obostrano;
- c) prisutne u desnom TM zglobu;
- d) prisutne u levom TM zglobu.

6. Koordinacija kretnji kondila mandibule:

- a) dobra;
- b) lako poremećena;
- c) loša;
- d) ne mogu da se odlucim.

7. Procena okluzije:

- a) odlicna
- b) zadovoljavajuca
- c) nezadovoljavajuca
- d) neocenjen

PRILOG br. 2

Tabela 4.20 Povezanost angularnih i linearnih parametara (X osa)

		Pirsonova korelacija							
(T1-T2)		CdFH	SnaSnp/FH	ArGoMe	SNA	SNB	ANB	NMe	NSGoMe
X B	R	.009	-.031	.652**	-.206	-.303	.194	.584**	.623**
	P	.969	.893	.001	.371	.182	.400	.005	.003
X A	R	.069	-.188	-.619**	.041	.280	-.347	.183	-.547*
	P	.768	.415	.003	.859	.218	.123	.427	.010
X DI	R	-.063	-.053	.148	-.509*	-.360	-.191	.370	.380
	P	.787	.818	.523	.018	.109	.406	.099	.090
X PI	R	-.067	-.053	.037	-.130	-.340	.237	.142	.172
	P	.775	.818	.873	.574	.131	.300	.540	.457
X Cd	R	.193	.374	.232	-.238	-.394	.177	.103	.277
	P	.403	.095	.311	.299	.077	.442	.658	.224
X DC	R	.077	.010	-.089	-.414	-.245	-.261	.357	.075
	P	.740	.966	.702	.062	.284	.252	.112	.747
X Ar	R	-.234	-.123	.261	-.207	-.146	-.041	.197	.097
	P	.308	.594	.252	.368	.527	.860	.392	.675
X Go	R	.035	-.171	-.339	.074	.274	-.252	.627**	-.342
	P	.881	.457	.133	.749	.229	.271	.002	.129

** . Korelacija je značajna na nivou $p < 0.01$ (2-tailed).

* . Korelacija je značajna na nivou $p < 0.05$ (2-tailed).

* (T1-T2)- razlika u merenim vrednostima uglova/rastojanja prepreoperativne pripreme pacijenta i

šest meseci nakon korekcije mandibularnog prognatizma

Tabela 4.21 Povezanost angularnih i linearnih parametara (Y osa)

		Pirsonova korelacija							
T1-T2*		CdFH	SnaSnp/FH	ArGoMe	SNA	SNB	ANB	NMe	NSGoMe
Y B	r	-.303	-.005	-.027	.379	.680**	-.360	.335	-.383
	p	.181	.983	.906	.090	.001	.109	.138	.086
Y A	r	-.174	-.053	-.218	.422	.499*	-.112	.337	-.469*
	p	.450	.819	.343	.057	.021	.630	.136	.032
Y DI	r	-.099	.078	.498*	-.235	-.061	-.194	.364	.240
	p	.668	.738	.022	.306	.793	.398	.105	.294
Y PI	r	.204	-.393	-.370	-.308	-.234	-.090	.342	-.103

Y Cd	p	.374	.078	.099	.175	.308	.700	.129	.658
	r	-.328	-.123	.178	-.067	.071	-.163	.308	-.065
Y DC	p	.147	.595	.440	.774	.759	.481	.174	.780
	r	-.294	-.225	.425	-.179	-.236	.131	.278	.354
Y Ar	p	.195	.327	.055	.437	.303	.571	.223	.116
	r	.112	.206	.422	-.415	-.276	-.129	.198	.324
Y Go	p	.629	.370	.057	.061	.226	.577	.389	.151
	r	.175	.009	-.275	.193	.189	.081	.079	-.157
GoMe	p	.447	.969	.227	.401	.413	.727	.735	.498
	r	.039	.176	-.202	-.105	.414	-.594**	.394	-.253
	p	.867	.446	.379	.649	.062	.005	.077	.268

** . Korelacijajeznačajnananivoup<0.01 (2-tailed).

* . Korelacijajeznačajnananivoup<0.05 (2-tailed).

*(T1-T2)- razlikaumerenimvrednostimauglova/rastojanjanpreoperativnepripramepacijentai šestmesecinakonkorekcijemandibularnogprognatizma

Tabela 4.22 Povezanost angularnih i linearnih parametara sa znacima TM disfunkcija

		Spirmanova korelacija										
T1-T2*		Bol u desnom TMZ	Bol u levom TMZ	Pucketanje u desnom TMZ	Pucketanje u levom TMZ	Interincizalno rastojanje(mm)	Devijacija pri otvaranju	Devijacija pri propulziji	Kreptacije u TMZ	Koordinacija	Okluzija	
S P e r m a n' s r o	CdFH	Ro	.229	-.174	.095	-.032	.038	-.339	-.057	-.248	.205	.209
		p	.317	.449	.682	.890	.871	.133	.807	.279	.374	.363
		N	21	21	21	21	21	21	21	21	21	21
	SnaSnp/FH	Ro	.208	-.056	-.048	-.209	.239	-.053	.226	-.270	.168	.298
		p	.365	.810	.837	.363	.297	.820	.325	.236	.466	.190
		N	21	21	21	21	21	21	21	21	21	21
	ArGoMe	Ro	-.219	-.008	.269	.415	-.203	-.018	.094	-.094	.019	-.108
		p	.339	.973	.238	.061	.377	.937	.686	.686	.936	.642
		N	21	21	21	21	21	21	21	21	21	21
	SNA	Ro	-.236	.199	-.016	-.072	.384	-.290	-.142	.423	.337	-.053
		p	.302	.386	.945	.755	.086	.202	.540	.056	.136	.820
		N	21	21	21	21	21	21	21	21	21	21
SNB	Ro	-.029	.658**	.270	.128	.200	-.008	.040	.260	.186	-.102	
	p	.900	.001	.237	.580	.385	.971	.865	.255	.420	.660	
	N	21	21	21	21	21	21	21	21	21	21	
ANB	Ro	-.095	-.325	-.484*	-.328	.149	-.057	-.257	.147	.093	.040	

	p	.681	.150	.026	.146	.520	.806	.261	.523	.688	.862
	N	21	21	21	21	21	21	21	21	21	21
N-Me	Ro	-.167	-.278	.326	.393	-.173	-.076	-.074	.022	.112	.126
	p	.469	.223	.150	.078	.453	.742	.749	.925	.630	.586
	N	21	21	21	21	21	21	21	21	21	21
NSGoMe	Ro	-.098	-.229	.055	.183	-.391	.063	.059	-.394	-.185	.005
	p	.672	.318	.812	.426	.080	.785	.799	.077	.421	.982
	N	21	21	21	21	21	21	21	21	21	21
X B	Ro	.119	-.127	.372	.431	-.273	.087	-.057	-.006	.260	.186
	p	.607	.584	.097	.051	.231	.707	.807	.979	.255	.421
	N	21	21	21	21	21	21	21	21	21	21
X A	Ro	-.092	.055	.372	.384	.086	.199	-.111	.216	.149	.168
	p	.691	.811	.096	.086	.711	.387	.632	.347	.520	.468
	N	21	21	21	21	21	21	21	21	21	21
X DI	Ro	-.417	-.384	-.032	.065	-.260	.197	-.037	-.074	-.375	-.098
	p	.060	.086	.891	.781	.255	.392	.872	.748	.094	.674
	N	21	21	21	21	21	21	21	21	21	21
X PI	Ro	-.281	-.478*	-.159	-.056	-.223	.212	-.005	.190	-.374	-.184
	p	.217	.028	.490	.809	.331	.356	.983	.409	.095	.426
	N	21	21	21	21	21	21	21	21	21	21
X Cd	Ro	.082	-.327	-.151	-.225	.189	-.232	.337	.066	-.355	-.206
	p	.723	.148	.512	.327	.411	.311	.135	.778	.114	.371
	N	21	21	21	21	21	21	21	21	21	21
X DC	Ro	-.196	-.191	.215	.290	-.092	.123	.261	-.268	-.337	-.055
	p	.395	.406	.348	.203	.690	.595	.253	.240	.136	.812
	N	21	21	21	21	21	21	21	21	21	21
X Ar	Ro	-.214	-.376	.216	.339	-.246	.159	.319	-.091	-.375	-.271
	p	.351	.093	.347	.133	.283	.492	.159	.695	.094	.234
	N	21	21	21	21	21	21	21	21	21	21
X Go	Ro	-.167	-.103	.103	.112	.225	-.177	-.076	.228	-.111	-.029
	p	.470	.658	.658	.630	.327	.443	.743	.320	.632	.901
	N	21	21	21	21	21	21	21	21	21	21
Y B	Ro	-.108	.402	.426	.295	.203	-.085	.160	.476*	.185	-.080
	p	.641	.071	.054	.195	.377	.714	.489	.029	.422	.730
	N	21	21	21	21	21	21	21	21	21	21
Y A	Ro	-.293	.308	.331	.334	.374	-.176	-.143	.433	.333	.119
	p	.198	.175	.142	.138	.095	.445	.538	.050	.140	.608
	N	21	21	21	21	21	21	21	21	21	21
Y DI	Ro	.057	.000	.622**	.563**	-.281	.098	.419	.057	-.037	-.085
	p	.807	1.000	.003	.008	.217	.673	.058	.806	.872	.713
	N	21	21	21	21	21	21	21	21	21	21

Y PI	Ro	.091	-.088	.207	.354	-.119	.266	-.181	.063	.093	.235
	p	.695	.706	.368	.116	.606	.244	.432	.786	.687	.305
	N	21	21	21	21	21	21	21	21	21	21
Y Cd	Ro	.029	.103	.365	.344	.035	.120	.215	.515*	.056	-.109
	p	.900	.657	.104	.127	.882	.604	.350	.017	.810	.638
	N	21	21	21	21	21	21	21	21	21	21
Y DC	Ro	-.107	-.216	-.016	.081	-.215	.271	.047	.435*	-.225	-.254
	p	.644	.347	.945	.728	.349	.236	.839	.049	.326	.267
	N	21	21	21	21	21	21	21	21	21	21
Y Ar	Ro	.219	-.016	.463*	.338	-.067	.008	.238	.099	.056	-.034
	p	.340	.945	.035	.134	.773	.971	.298	.670	.809	.883
	N	21	21	21	21	21	21	21	21	21	21
Y Go	Ro	.304	-.048	-.262	-.256	-.066	.031	-.161	-.058	.279	.207
	p	.180	.838	.252	.262	.776	.895	.487	.803	.221	.368
	N	21	21	21	21	21	21	21	21	21	21
Go-Me	Ro	.226	.459*	.546*	.423	.032	-.060	.365	-.188	.000	-.054
	p	.325	.036	.010	.056	.891	.798	.104	.416	1.000	.817
	N	21	21	21	21	21	21	21	21	21	21

** . Korelacijaje značajnananivoup<0.01 (2-tailed).

* . Korelacijaje značajnananivoup<0.05 (2-tailed).

*(T1-T2)- razlika u merenim vrednostima uglova/rastojanja prepreoperativne pripreme pacijentai šest meseci nakon korekcije mandibularnog prognatizma

BIOGRAFIJA AUTORA

Rođen 09.05.1974.god. u Beogradu, gde je završio osnovnu školu i gimnaziju.

Stomatološki fakultet u Beogradu upisao školske 1993/94., a diplomirao 25.05.1999.god., sa prosečnom ocenom 8,44. Za pokazani najbolji uspeh u petoj godini redovnih studija na Stomatološkom fakultetu, dodeljena mu je nagrada fakulteta.

Obavezni pripravnički staž obavio i položio stručni ispit 27.09.2000.god.

Magistarski rad pod nazivom **Klinička i rendgen kranimetrijska procena rezultata lečenja preloma gornje vilice po tipu Le Forta** odbranio 22.07. 2010 god.

Specijalističke studije iz oblasti maksilofacijalnahirurgija upisao 01.12.2000. god., a specijalistički ispit položio 18.04.2006. god., sa ocenom odličan.

Medicinski fakultet Univerziteta u Beogradu upisao 2001., a diplomirao oktobra 2007.god. sa prosečnom ocenom 7,43.

Koautor i autor više od 20 radova objavljenih i saopštenih u časopisima i kongresima kako u Srbiji tako i u inostranstvu.

Član Udruženja Srpskog lekarskog društva, doktora stomatologije i medicine, kao i sekcije za maksilofacijalnu hirurgiju, evropskog i svetskog udruženja maksilofacijalnih hirurga.

U zvanje asistenta na predmetu maskilofacijalna hirurgija Stomatološkog fakulteta u Beogradu, izabran 2002.god. U isto zvanje reizabran 2011. i 2014. godine.

Aktivno znanje engleskog i ruskog jezika

Прилог 1.

Изјава о ауторству

Потписани-а _____

број индекса _____

Изјављујем

да је докторска дисертација под насловом

- резултат сопственог истраживачког рада,
- да предложена дисертација у целини ни у деловима није била предложена за добијање било које дипломе према студијским програмима других високошколских установа,
- да су резултати коректно наведени и
- да нисам кршио/ла ауторска права и користио интелектуалну својину других лица.

Потпис докторанда

У Београду, _____

Прилог 2.

**Изјава о истоветности штампане и електронске верзије
докторског рада**

Име и презиме аутора _____

Број индекса _____

Студијски програм _____

Наслов рада _____

Ментор _____

Потписани/а _____

Изјављујем да је штампана верзија мог докторског рада истоветна електронској верзији коју сам предао/ла за објављивање на порталу **Дигиталног репозиторијума Универзитета у Београду**.

Дозвољавам да се објаве моји лични подаци везани за добијање академског звања доктора наука, као што су име и презиме, година и место рођења и датум одбране рада.

Ови лични подаци могу се објавити на мрежним страницама дигиталне библиотеке, у електронском каталогу и у публикацијама Универзитета у Београду.

Потпис докторанда

У Београду, _____

Прилог 3.

Изјава о коришћењу

Овлашћујем Универзитетску библиотеку „Светозар Марковић“ да у Дигитални репозиторијум Универзитета у Београду унесе моју докторску дисертацију под насловом:

која је моје ауторско дело.

Дисертацију са свим прилозима предао/ла сам у електронском формату погодном за трајно архивирање.

Моју докторску дисертацију похрањену у Дигитални репозиторијум Универзитета у Београду могу да користе сви који поштују одредбе садржане у одабраном типу лиценце Креативне заједнице (Creative Commons) за коју сам се одлучио/ла.

1. Ауторство
2. Ауторство - некомерцијално
3. Ауторство – некомерцијално – без прераде
4. Ауторство – некомерцијално – делити под истим условима
5. Ауторство – без прераде
6. Ауторство – делити под истим условима

(Молимо да заокружите само једну од шест понуђених лиценци, кратак опис лиценци дат је на полеђини листа).

Потпис докторанда

У Београду, _____

1. Ауторство - Дозвољаваате умножавање, дистрибуцију и јавно саопштавање дела, и прераде, ако се наведе име аутора на начин одређен од стране аутора или даваоца лиценце, чак и у комерцијалне сврхе. Ово је најслободнија од свих лиценци.
2. Ауторство – некомерцијално. Дозвољаваате умножавање, дистрибуцију и јавно саопштавање дела, и прераде, ако се наведе име аутора на начин одређен од стране аутора или даваоца лиценце. Ова лиценца не дозвољава комерцијалну употребу дела.
3. Ауторство - некомерцијално – без прераде. Дозвољаваате умножавање, дистрибуцију и јавно саопштавање дела, без промена, преобликовања или употребе дела у свом делу, ако се наведе име аутора на начин одређен од стране аутора или даваоца лиценце. Ова лиценца не дозвољава комерцијалну употребу дела. У односу на све остале лиценце, овом лиценцом се ограничава највећи обим права коришћења дела.
4. Ауторство - некомерцијално – делити под истим условима. Дозвољаваате умножавање, дистрибуцију и јавно саопштавање дела, и прераде, ако се наведе име аутора на начин одређен од стране аутора или даваоца лиценце и ако се прерада дистрибуира под истом или сличном лиценцом. Ова лиценца не дозвољава комерцијалну употребу дела и прерада.
5. Ауторство – без прераде. Дозвољаваате умножавање, дистрибуцију и јавно саопштавање дела, без промена, преобликовања или употребе дела у свом делу, ако се наведе име аутора на начин одређен од стране аутора или даваоца лиценце. Ова лиценца дозвољава комерцијалну употребу дела.
6. Ауторство - делити под истим условима. Дозвољаваате умножавање, дистрибуцију и јавно саопштавање дела, и прераде, ако се наведе име аутора на начин одређен од стране аутора или даваоца лиценце и ако се прерада дистрибуира под истом или сличном лиценцом. Ова лиценца дозвољава комерцијалну употребу дела и прерада. Слична је софтверским лиценцама, односно лиценцама отвореног кода.