

UNIVERZITET U BEOGRADU  
STOMATOLOŠKI FAKULTET

Ivana Brajić

**Analiza statusa H-RAS gena i ekspresije survivina i  
p21ras u keratocističnim odontogenim tumorima  
pre i nakon dekompresije**

Doktorska disertacija

BEOGRAD, 2017

UNIVERSITY IN BELGRADE  
SCHOOL OF DENTAL MEDICINE

Ivana Brajić

**Analysis of status of H-RAS gene and expression of  
survivin and p21ras in keratocystic odontogenic  
tumors before and after decompression**

Doctoral dissertation

BELGRADE, 2017

**MENTOR**

**Doc. Dr Miroslav Andrić**

Docent, Klinika za oralnu hirurgiju

Stomatološki fakultet Univerziteta u Beogradu

**KOMENTOR**

**Prof. Dr Jelena Milašin**

Redovni profesor, Odeljenje za humanu genetiku

Stomatološki fakultet Univerziteta u Beogradu

**KOMISIJA ZA OCENU ZAVRŠENE**

**DOKTORSKE DISERTACIJE**

**Prof. Dr Snježana Čolić**

Redovni profesor, Klinika za oralnu hirurgiju,

Stomatološki fakultet Univerziteta u Beogradu, predsednik

**Prof. Dr Božidar Brković,**

Vanredni profesor, Klinika za oralnu hirurgiju

Stomatološki fakultet Univerziteta u Beogradu

**Prof. Dr Biljana Jekić,**

Vanredni profesor, Odeljenje za humanu genetiku

Medicinski fakultet Univerziteta u Beogradu

**Dr Sci Sanja Milenković,**

Viši naučni saradnik, Služba kliničke patologije

KBC Zemun

**DATUM ODBRANE:**

# ZAHVALNICA

Ogromnu zahvalnost dugujem mentoru, docentu dr Miroslavu Andriću, i komentorki, profesorki Jeleni Milašin, na nesebičnoj i neizmernoj pomoći i podršci tokom istraživanja i izrade ove doktorke teze. Prvenstveno im hvala na razumevanju i nastavku saradnje i nakon mog odlaska iz zemlje. Zbog ovih divnih ljudi i velikih naučnika, vredelo je truditi se i završiti ovo istraživanje. Njihova angažovanost pri organizovanju istraživanja, nabavljanju reagenasa, kao i mnogobrojni saveti ne mogu se zaboraviti. Biću im večno zahvalna na svemu što su mi pružili i što su mi dozvolili da budem deo divnog sveta nauke.

Naravno da se moram zahvaliti i profesorki Branki Popović na njenom optimizmu, pozitivnoj energiji i savetima koje mi je pružala pri radu. Veliku zahvalnost dugujem i mojim kolegama iz genetičke laboratorije na višestrukoj pomoći pri obavljanju jednog dela studije.

Takođe, zahvaljujem se i docentkinji Sanji Škodrić koja me je uvela u do tada meni nepoznatu sferu nauke i nesebično podelila svoje znanje. Zahvalnost dugujem i doktorki Sanji Milenković na pomoći oko realizacije velikog dela istraživanja. Ništa manju zahvalnost dugujem i profesorki Zvezdani Tepavčević i njenim asistentima na pomoći oko sakupljanja podataka i na detaljnoj histološkoj analizi.

I na kraju, zahvalnost dugujem i svojim roditeljima na velikoj moralnoj podršci, strpljenju i ljubavi koju su nesebično pružali svih ovih godina. Želim da se neizmerno zahvalim i bratu Panti za ogromnu pomoć pri tehničkoj obradi ovog doktorata, kao i pri analizi imunohistohemijskih slika.

Beograd, maj 2017. godine

Dr Ivana Brajić

# ANALIZA STATUSA *H-RAS* GENA I EKSPRESIJE SURVIVINA I P21RAS U KERATOCISTIČNIM ODONTOGENIM TUMORIMA PRE I NAKON DEKOMPRESIJE

## KRATAK SADRŽAJ

**UVOD.** Keratocistični odontogeni tumori (KCOT) su benigne intrakoštane lezije, lokalizovane u donjoj i gornjoj vilici. Ovi tumori su ranije definisani kao ciste vilica zbog svog makroskopskog izgleda. Međutim, njihova agresivna priroda i sklonost ka recidivima, kao i uloga genskih mehanizama u njihovom nastanku, doveli su do toga da se ove lezije svrstaju u tumore glave i vrata. Danas se smatra da su za njihov nastanak ključne mutacije *PTCH* gena, koje su odgovorne i za nastanak drugih tipova tumora, a detektovane su i u ovim lezijama, bez obzira da li su u pitanju sporadični ili KCOT udruženi sa *Nevoid Basal Cell Carcinoma* (NBCC) sindromom.

Jedan od protoonkogeni koji ima uticaj na razvoj brojnih tumora čoveka, a između ostalog i oralnih karcinoma, je *H-RAS* gen. Ovaj gen ima ulogu u ćelijskoj proliferaciji i diferencijaciji. Mutacije *H-RAS* gena najčešće su detektovane na poziciji 12. i 13. kodona. Pored mutacija i polimorfizam ovog gena na 81. kodonu (81T/C) se smatra faktorom rizika za nastanak brojnih tumora. Do sada prisustvo mutacija i polimorfizama *H-RAS* gena nije ispitivano u KCOT.

Takođe, predmet dosadašnjih istraživanja nije bilo ni prisustvo i lokalizacija p21hras proteina u ovim lezijama. Uloga ovog proteina, produkta *H-RAS* gena, ogleda se u prenosu ćelijskog signala od membrane do unutrašnjosti ćelije u cilju kontrole proliferacije i diferencijacije ćelija. Prekomerna ekspresija ovog proteina je konstatovana u različitim humanim tumorima, ali i u normalnim tkivima kao što su i zubni zameci. Važnost povećanog prisustva ovog proteina leži u činjenici da se time može delimično objasniti povećana proliferacija epitela, a tako i agresivno ponašanje KCOT.

Lečenje KCOT najčešće podrazumeva dvofaznu proceduru koja obuhvata dekompresiju i, u drugom hirurškom aktu, enukleaciju preostale lezije kombinovanu sa primenom Karnojevog rastvora. S obzirom da dekompresija dovodi do promena u veličini lezije, zadebljanja njenog zida, kao i hiperplazije epitela, interesantno je povezati ove efekte sa promenama na molekularnom nivou. U tom smislu, interesantno je analizirati uticaj dekompresije KCOT na ekspresiju proteina koji su odgovorni za regulaciju ćelijskog ciklusa i apoptoze, kao što su survivin, ciklin D1 i p21hras, što do sada nije ispitivano.

**CILJ.** Ova studija je imala za cilj da ispita prisustvo mutacija na 12. i 13. kodonu *H-RAS* gena, frekvenciju pojedinih genotipova i alela 81T/C polimorfizma istog gena u uzorcima KCOT i kod zdravih osoba, kao i da uporedi rezultate ove dve grupe. Zatim, ciljevi ovog istraživanja su bili i detekcija ekspresije survivina, ciklin D1 i p21<sup>hras</sup> proteina u KCOT i perikoronarnim folikulima neizniklih zuba (PF) i poređenje njihovih ekspresija između ove dve grupe. Takođe, studija se bavila i analizom ekspresije survivina, ciklina D1 i p21<sup>hras</sup> proteina u tkivima KCOT pre i nakon dekompresije. Pri tome, bilo je značajno istražiti i eventualno postojanje korelacije između ekspresije ovih proteina, ali i sa dužinom trajanja dekompresije, starosnom dobi i polom pacijenata i lokalizacijom tumora.

**MATERIJAL I METODE.** Ispitivanje mutacija *H-RAS* gena obavljeno je na uzorcima KCOT 52 pacijenta u čiju svrhu je primenjena PCR-SSCP (*polymerase chain reaction – single strand conformation polymorphism*) metoda i sekvenciranje. Detekcija genotipova 81T/C polimorfizma *H-RAS* gena vršena na parafinskim uzorcima 50 pacijenata sa KCOT i na uzorcima periferne krvi 81 zdravih pojedinaca uz pomoć PCR-RFLP (*polymerase chain reaction – restriction fragment length polymorphism*) tehnike. U drugi deo studije, koji predstavlja ispitivanje ekspresije proteina imunohistohemijskom metodom, uključeno je 18 pacijenata sa sporadičnim KCOT, kao i uzorci 7 PF. Uzorci tumora uzeti pre i nakon dekompresije su izloženi zečijim poliklonalnim antitelima za survivin (Termolab vision, Rockford, IL, USA) i p21<sup>hras</sup> (1:500, Termo lab vision, Rockford, IL, USA) i zečijim monoklonalnim antitelima za ciklin D1 (clone SP4, Termo lab Vision, Rockford, IL, USA). Ekspresija survivina i ciklina D1 je analizirana kvantitativno, tako što je određivan procenat pozitivnih ćelija među 1000 nasumično odabranih epitelnih ćelija u 10 vidnih polja svakog uzorka KCOT. Ekspresija p21<sup>hras</sup> je analizirana semikvantitativno, tako što je izračunavan indeks bojenja, kao zbir ocene intenziteta bojenja i ocene procentualne zastupljenosti imunoreaktivnih epitelnih ćelija u svakom uzorku KCOT.

**REZULTATI.** Mutacije *H-RAS* gena na 12. i 13. kodonu nisu detektovane u KCOT. S druge strane, 81T/C polimorfizam ovog gena se pokazao kao faktor rizika za nastanak ovih tumora, s obzirom da postoji statistički značajna razlika u zastupljenosti pojedinih genotipova između obolelih i zdravih osoba ( $\chi^2$  test,  $p=0,037$ ). Genotip TT i alel T su znatno zastupljeniji kod osoba sa KCOT u odnosu na kontrole. Takođe, kod obolelih osoba genotipovi TT+TC u odnosu na genotip CC su bili statistički značajno češći ( $\chi^2$  test,  $p=0,044$ ). Genotip CC nije detektovan kod obolelih osoba, a logističkom regresionom analizom pokazano je da C alel ima protektivan efekat,

odnosno nosioci C alela imaju dva puta manji rizik za nastanak KCOT, u odnosu na osobe bez njega (OR=0,49, p=0,027).

Svi uzorci KCOT su bili pozitivni za survivin, ciklin D1 i p21hras protein. Dok su antitela za survivin i ciklin D1 obojila jedra ćelija, p21hras je detektovan u citoplazmi ćelija. Što se tiče PF, svi uzorci su bili negativni za ciklin D1, dok su survivin i p21hras nađeni u citoplazmi njihovih epitelnih ćelija. Poredeći ekspresiju p21hras proteina u epitelu KCOT i PF, nije nađena značajna razlika između ove dve grupe lezija (t test za nezavisne uzorke, p =0.95). Konstatovana je značajno veća ekspresija survivina u uzorcima nakon dekompresije u odnosu na uzorke pre ove intervencije (Wilcoxon test, p=0,039). Nasuprot survivinu, ciklin D1 i p21hras nisu promenili svoju ekspresiju nakon ove terapijske procedure (Wilcoxon test, p=0,255, p=0,913). Na njihovu ekspresiju nije imala uticaja dužina trajanja dekompresije, starost i pol pacijenata, kao ni lokalizacija tumora. U ovoj studiji nije nađena statistički značajna povezanost ekspresije survivina sa hiperplazijom epitela i inflamacijom vezivnog tkiva.

Histološki rezultati pokazuju da je epitel i nakon dekompresije zadržao karakteristike tipičnog epitela KCOT. Broj uzoraka sa inflamacijom i ćerkama cistama se povećao nakon dekompresije. U uzorcima su nađena i Raštonova tela, koilocitoza, džinovske ćelije, čiste ćelije, holesterolski kristali i distrofične kalcifikacije.

**ZAKLJUČCI.** Izostanak mutacija *H-RAS* gena u uzorcima KCOT ukazuje da ovakve izmene gena možda nemaju uticaja na nastanak KCOT. S druge strane, 81T/C polimorfizam ovog gena bi mogao predstavljati faktor rizika za nastanak KCOT, pri čemu se genotip TT i alel T povezuju sa razvojem ovih tumora. Genotip CC i alel C, na osnovu rezultata naše studije, imaju protektivnu ulogu. Povećana ekspresija survivina u uzorcima KCOT uzetim nakon dekompresije bi se mogla dovesti u vezu sa hiperplazijom i proliferacijom epitela. Prisustvo survivina, ciklin D1 i p21hras proteina nakon dekompresije sugerise da dekompresija možda nema veliki uticaj na biološko ponašanje KCOT, što ukazuje da bi i nakon dekompresije, tokom enukleacije preostalog tumorskog tkiva trebalo razmotriti primenu dopunskih metoda za smanjenje rizika od recidiva.

**Ključne reči:** keratocistični odontogeni tumori, dekompresija, *H-RAS* gen, 81T/C polimorfizam, survivin, ciklin D1, p21hras.

**Naučna oblast:** Medicinske nauke-Stomatologija; **UDK broj:** 577.21:616.31-006(043.3)

# **ANALYSIS OF STATUS OF *H-RAS* GENE AND EXPRESSION OF SURVIVIN AND P21RAS IN KERATOCYSTIC ODONTOGENIC TUMORS BEFORE AND AFTER DECOMPRESSION**

## **SUMMARY**

**INTRODUCTION.** Keratocystic odontogenic tumors (KCOT) are benign osseous lesions localized in the lower and upper jaw. These tumors used to be defined as cysts of jaws because of their macroscopic appearance. However, their aggressive nature and tendency toward recurrence, as well as involvement of genetic mechanisms in development, these lesions are better classified as tumors of the head and neck. Nowadays, it is known that mutations of the *PTCH* gene are crucial for development of KCOT as well as other tumors, whether or not KCOT are sporadic or associated with *Nevoid Basal Cell Carcinoma (NBCC) syndrome*.

One of the protooncogenes which has an influence on the development and occurrence of many tumors of the body including oral cancers is the *H-RAS* gene. This gene has a significant role in cellular proliferation and differentiation. Mutations of the *H-RAS* gene are usually detected in codons 12 and 13. In addition to mutations, there is a polymorphism in the codon 81 of the *H-RAS* gene, considered as a risk factor for development of many tumors. To our knowledge presence of mutations and polymorphisms of the *H-RAS* gene have not been investigated in KCOT so far.

To our knowledge, the presence and location of the p21hras protein in these lesions have not been the subject of research heretofore, so far. The role of this protein is based on the transmission of signals through the cell from the membrane to the cellular interior in order to control proliferation and differentiation of the cell. Overexpression of this gene is detected in many tumors as well as normal tissue such as teeth germs. The importance of detecting this protein indicates the aggressive behavior of KCOT and partially explains increased epithelial proliferation.

The treatment of KCOT involves a two-step procedure which include decompression and enucleation of the rest of the lesion combined with the usage of Carnoy's solution. Since decompression leads to changes in lesion size, the thickness of the cyst wall, as well as epithelial hyperplasia, it is important to analyze the influence of decompression of KCOT on expression of proteins which are responsible for regulation of cell cycle and apoptosis, like survivin and cyclin D1 and p21hras, which have not been investigated thus far.



**AIM OF THE STUDY.** The study aims to investigate the presence of mutations in codons 12 and 13 and the frequency of genotypes and alleles of 81T/C polymorphism of the *H-RAS* gene in KCOT patients and healthy control. The results between these groups were compared. The detection of expression of survivin, cyclin D1 and p21hras proteins in KCOT and pericoronal follicles of impacted teeth (PF) and comparisons of their expression between these two groups was also studied. Further analysis of the expression of survivin, cyclin D1 and p21hras proteins in KCOT tissues before and after decompression was conducted. Thereafter, we have investigated the correlation of the expression of these genes mutually, as well as the correlation of the expression of these genes with the duration of decompression, age and gender of patients, and the location of tumors.

**MATERIALS AND METHODS.** Investigation of the *H-RAS* gene mutations was conducted on KCOT samples of 52 patients using the PCR-SSCP (*polymerase chain reaction – single strand conformation polymorphism*) method. Detection of 81T/C polymorphism genotypes of the *H-RAS* gene was conducted on paraffin samples of 50 patients with KCOT and on samples of peripheral blood of 81 healthy individuals using the PCR-RFLP (*polymerase chain reaction – restriction fragment length polymorphism*) technique. In another study, 18 sporadic KCOT and 7 PF samples were involved in the investigation of protein expression using the immunohistochemical method. The tumor samples taken before and after decompression, were exposed to rabbit polyclonal antibodies for survivin (Termolab vision, Rockford, IL, USA) and p21hras (1:500, Termo lab vision, Rockford, IL, USA) and rabbit monoclonal antibodies for cyclin D1 (clone SP4, Termo lab Vision, Rockford, IL, USA). Expression of survivin and cyclin D1 were analyzed quantitatively by determining the percentage of positive cells among 1000 randomly chosen epithelial cells in 10 areas of each of the KCOT samples. Expression of p21hras was analyzed semi quantitatively by counting the index of dying as a sum of the score of intensity of dying and the score of percentage of immunoreactive epithelial cells in each of the KCOT samples.

**RESULTS.** Mutations in the codons 12 and 13 of the *H-RAS* gene were not observed in KCOT. In contrast, according to our study, 81T/C polymorphism of this gene represents a factor of risk for KCOT occurrence. Genotype TT and allele T are detected more often in people with KCOT than in controls (chi-square test,  $p=0,037$ ). Additionally, the genotype TT compared with genotypes TC+CC, was detected more often in patients with KCOT (chi-square test,  $p=0,046$ ), as well as genotypes TT+TC in regards to genotype CC (chi-square test,  $p=0,044$ ). Genotype CC was not

registered in people with KCOT and logistic regression analysis showed that allele C had a protective effect in regards to KCOT development since the carriers of this allele had a twofold decrease in risk for KCOT development than individuals without it (OR=0,49, p=0,027).

All the samples of KCOT were positive for survivin, cyclin D1, and p21hras protein. Like in PF, all the samples were negative for cyclin D1 while survivin and p21hras proteins were found in cytoplasm of their epithelial cells. Comparing the expression of p21hras in epithelium of KCOT and PF, a significant difference was not found between these two types of lesions (t test for independent samples, p =0.95). A higher expression of survivin in samples after decompression rather than before was found to be significant (Wilcoxon test, p=0,039). Compared to survivin, cyclin D1 and p21hras did not change their expression after this procedure (Wilcoxon test, p=0,255, p=0,913). While antibodies for survivin and cyclin D1 died in nuclei of cells, p21hras was also detected in the cellular cytoplasm. The duration of decompression, age and gender of patients, and localization of tumors had no effect on their expression. In this study, a statistically significant correlation between survivin expression and epithelial hyperplasia and inflammation of connective tissues was not found.

Histological results showed that the epithelium kept it's characteristics of KCOT, even after decompression. A number of samples with inflammation and daughter cysts increased after decompression. Rushton's bodies, koilocytosis, giant cells, clear cells, cholesterol crystals and dystrophic calcifications were also found in a number of samples.

**CONCLUSION.** The absence of *H-RAS* gene mutations in KCOT samples shows that these gene's alterations may not have an influence on the development of KCOT. In contrast, 81T/C polymorphism of this gene may be considered a risk factor for the occurrence of KCOT, with genotype TT and allele T related with the development of these tumors. Genotype CC and allele C have a protective role in this case. Increased expression of survivin in KCOT samples taken after decompression is related to epithelial hyperplasia and proliferation. The detection of survivin, cyclin D1 and p21hras proteins after decompression suggest that decompression may not have an influence on biological behavior of KCOT. This implies that after decompression, during enucleation of residual tumorous tissue, additional methods for decreasing the risk of the recurrence should be taken in to the consideration.

**Key words:** keratocystic odontogenic tumors, decompression, *H-RAS* gene, 81T/C polymorphism, survivin, cyclin D1, p21<sup>ras</sup>

**Scientific field:** Medical Sciences- Dentistry

**UDC number:** 577.21:616.31-006(043.3)

# *Sadržaj*

I Uvod .....	1
1. Definicija keratocističnih odontogenih tumora.....	2
2. Etiologija i osnovni podaci o KCOT .....	3
3. Dijagnostika KCOT .....	4
Klinička slika .....	5
Makroskopske karakteristike KCOT .....	5
Histopatološke karakteristike KCOT .....	6
Molekularno-biološka osnova agresivnosti KCOT .....	7
Maligna alteracija.....	10
Pomoćna dijagnostička sredstva .....	11
Radiografske karakteristike KCOT.....	12
Diferencijalna dijagnoza KCOT .....	13
4. Terapijske procedure u lečenju KCOT .....	15
Efekat dekompresije na promene u epitelu .....	18
Uticaj dekompresije na smanjenje lezije.....	18
Recidivi .....	19
5. Uticaj gena, regulacije ćelijskog ciklusa i apoptoze na nastanak KCOT .....	22
KCOT udružene sa NBCC sindromom.....	22
PTCH .....	23
TP53 gen .....	25
RAS geni .....	25
Polimorfizmi gena.....	30
T81C H-RAS polimorfizam.....	31
Ciklin D1.....	32

Survivin.....	34
II Naučna osnova problema .....	38
III Ciljevi.....	44
IV Materijal i metode.....	46
1. Genetička istraživanja.....	47
1.1 Izolacija DNK .....	48
1.1.1 Izolacija DNK iz parafinskih uzoraka.....	48
1.1.2 Izolacija DNK iz krvi .....	48
1.2 Detekcija mutacija H-RAS gena u uzorcima KCOT.....	50
1.2.1 PCR-SSCP.....	50
1.3 Detekcija T81C polimorfizma H-RAS gena .....	54
1.3.1 PCR .....	54
1.3.2 Priprema uzoraka za RFLP .....	55
2. Imunohistohemijska istraživanja .....	56
2.1 Uzimanje uzoraka.....	56
2.2 Histološka analiza .....	57
2.3 Imunohistohemijsko bojenje.....	57
3. Statistička obrada podataka.....	58
V Rezultati .....	60
1. Genetičke analize.....	61
Opšti podaci o pacijentima.....	61
Analiza mutacija H-RAS gena u uzorcima KCOT .....	63
Analiza polimorfizma 81T/C H-RAS gena.....	64
2. Analiza ekspresije survivina, ciklina D1 i p21ras u KCOT i perikoronarnim folikulama	66
2.1. Opšti podaci o pacijentima .....	66

2.2. Histološka analiza.....	70
2.3. Imunohistohemijska analiza .....	75
VI Diskusija .....	86
1. Analiza opštih podataka pacijenata.....	87
2. Rezultati genetičkih istraživanja.....	91
1.2.1 SSCP-sekvenciranje.....	91
1.2.2 T81C H-RAS polimorfizam.....	92
3. Ekspresija survivina, ciklina D1 i P21 H-RAS.....	94
1.3.1 Analiza rezultata histopatoloških karakteristika tumora.....	94
1.3.2 Analiza imunohistohemijskih podataka .....	99
3.2.3 Survivin.....	99
3.2.3 Ciklin D1 .....	101
3.2.3 P21.....	103
VII Zaključci.....	106
VIII Literatura.....	109
IX Prilozi.....	145
Изјава о ауторству.....	146
Изјава о истоветности штампане и електронске верзије докторског рада.....	147
Изјава о коришћењу.....	148
X Biografija .....	150

# **I Uvod**

## 1. Definicija keratocističnih odontogenih tumora

Etiologija keratocističnih odontogenih tumora (KCOT), kao i većine drugih tumora glave i vrata, bez obzira na značajan broj studija usmerenih na otkrivanje uzroka njihovog nastanka, i dalje je nerazjašnjena. Zanimljiva je i činjenica da su KCOT ranije bili definisani kao razvojne lezije <sup>232</sup>, ali je vremenom, na osnovu specifičnog kliničkog i biološkog ponašanja, izvršena njihova preklasifikacija u tumore.

Razvoj oblasti patologije vilica tekao je dosta sporo. Ciste su prvobitno bile definisane kao “tečni tumori” (1671. godina). 1774. godine je prvi put predstavljen slučaj sa prisutnom odontogenom cistom, dok su keratociste prvi put opisane u literaturi 1884. godine. Termin primordijalne ciste je uveden 1945. i odnosio se na ciste nastale od zubne gredice i zubnog folikula. Ciste su podeljene na odontogene, gde su svrstane i primordijalne ciste, neodontogene ciste i ameloblastome <sup>221</sup>.

Ciste predstavljaju lezije u kosti ili mekom tkivu čiji spoljašnji zid čini vezivno tkivo, a unutrašnjost je obložena epitelom. Sadržaj ciste može biti različit i varirati od tečnog, preko polučvrstog do koloidnog <sup>44</sup>. Baš zbog izgleda sličnog cistama, KCOT su davno (1926.) nazivani holesteatomima <sup>198</sup>.

Philipsen je 1956. godine definisao odontogene keratociste kao ciste koje proizvode keratin, a 1971. je taj termin izjednačen sa terminom primordijalne ciste <sup>221</sup>. Ovakva klasifikacija lezija je bila logična s obzirom da se radi o šupljinama u kosti koje su obložene epitelom i ispunjene tečnim sadržajem. Ranije se smatralo da ove lezije pored parakeratotičkog mogu da budu u potpunosti obložene i ortokeratinizirajućim epitelom, što se kasnije pokazalo kao netačno. Naime, uočeno je da lezije sa parakeratotičkim epitelom pokazuju dosta agresivnije ponašanje i rekurentnost u odnosu na lezije obložene ortokeratinizirajućim epitelom <sup>252,253</sup>. Razlika između ove dve vrste lezija potvrđena je i na molekularnom i genskom nivou, što je doprinelo izdvajanju ortokeratinizirajućih cista kao posebnog entiteta.

Uočeno je da se, u odnosu na druge cistične lezije vilica, keratociste izdvajaju agresivnim rastom i visokom stopom recidiva <sup>252,253,254</sup>. Takvo kliničko ponašanje, kao i genske promene detektovane u tkivu ovih lezija navele su Svetsku zdravstvenu organizaciju da ih svrsta među tumore glave i vrata 2005. godine <sup>28</sup>. Klasifikaciji KCOT u tumore glave i vrata su doprineli



njegovo agresivno ponašanje, rekurentnost, pojava epitelnih produžetaka u vezivu ispod epitela, mitoza u suprabazalnom sloju i konačno detekcija PTCH mutacija<sup>163</sup>. U literaturi se navodi da se još 1967. godine javila sumnja da se radilo o tumorima i tada je Toler predložio da se KCOT definišu kao benigni tumori umesto cistične lezije baš zbog tendencije ka recidiviranju<sup>284</sup>, a 1984. godine je Ahlfors predložio njihovu klasifikaciju kao prave benigne cistične epitelne neoplazme<sup>4</sup>.

## 2. Etiologija i osnovni podaci o KCOT

U literaturi se spekulise kako KCOT mogu da budu primordijalnog ili dentogenog porekla. Tumori, u slučaju primordijalnog porekla, nastaju od ostataka zubne lamine<sup>1,217</sup> ili bazalnog sloja oralnog epitela<sup>107,255</sup>. Čak se smatra da i intramuskularno lokalizovani KCOT vode poreklo od zubne gredice zbog činjenice da su mišići u kontaktu sa komponentama zubne klice tokom razvoja<sup>2</sup>. Međutim, u literaturi se navodi da KCOT mogu da vode poreklo i od redukovanog epitela zubnog folikula<sup>104</sup>.

Veoma slaba ekspresija alkalne fosfataze govori u prilog tome da KCOT nemaju fibrozno poreklo, niti prisustvo mineralne komponente, dok detekcija CK14 i pan-citokeratina u tkivima upućuje na njegovo epitelno poreklo<sup>233</sup>. Takođe, jaka ekspresija amelogenina (AMELX) i enamelina (ENAM) i umerena prebojenost tkiva na ameloblastin (AMBN) ukazuje da KCOT vodi poreklo od dentalnog epitela, tačnije unutrašnjeg glednog epitela<sup>233</sup>.

U vreme dok su još tretirani kao ciste, smatralo se da čine oko 11% svih viličnih cista<sup>163</sup>, mada je taj opseg varirao od 5 do 15%<sup>232</sup>. KCOT su najčešće lokalizovani u mandibuli (65%), dok je u maksili njihovo prisustvo nešto ređe (35%)<sup>3</sup>. Većina radova je potvrdila njihovu češću mandibularnu lokalizaciju<sup>20</sup> i to pretežno u zadnjem delu tela i ramusu<sup>85,163,186,309</sup>. Ovakav nalaz uočen je u različitim populacijama širom sveta. MacDonald-Jankowski je u svom preglednom radu predstavio dvostruko veću zastupljenost KCOT u mandibuli u odnosu na maksilu pri čemu je ta zastupljenost bila znatno viša kod stanovnika Istočne Azije (77%), Latinske Amerike (73%) u poređenju sa stanovnicima Severne Amerike i Evrope (63%)<sup>161</sup>. KCOT mogu biti lokalizovani i bilateralno u donjoj vilici. Ova pojava je jako retka i uglavnom je udružena sa NBCC, mada je jedan ovakav slučaj opisan bez dijagnostikovanja sindroma<sup>229</sup>.

Kada se javljaju u maksili, ovi tumori mogu biti lokalizovani u prednjem i zadnjem delu vilice<sup>10</sup>. Ove lezije su sposobne da izazivaju bukalnu ekspanziju prilikom rasta koja se javlja kod 30% lezija u gornjoj i 50% njih u donjoj vilici<sup>104</sup>.

Pored lokalizacije u koštanom tkivu vilica, postoje i takozvane periferne KCOT. Oko 81% svih perifernih KCOT, lokalizovano je u gingivi. Ostale lezije (21%) su evidentirane u bukalnoj sluzokoži<sup>2</sup>. Navedeni su slučajevi detekcije ovih tumora u bukalnom prostoru<sup>90</sup> i u maseteričnom mišiću<sup>156</sup>. U 4,5% slučajeva se periferni KCOT dovode u vezu sa Gorlin-Golcovim sindromom. Intramuskularni KCOT pokazuju iste histološke i imunohistohemijske karakteristike kao i koštane lezije, čime se potvrđuje da oni mogu biti lokalizovani i van kosti. S obzirom da pokazuju rekurentnost (13,6% ) u istoj meri kao i vilične KCOT, KCOT mekog tkiva poseduju isti proliferativni potencijal kao i neoplazme<sup>2</sup>. Osim prodora u meka tkiva, ovaj tumor može da zahvati bazu lobanje ako je u pitanju KCOT lokalizovan u donjoj vilici, odnosno orbitu i infratemporalnu jamu ako se širi iz maksile<sup>137</sup>.

Pregledom literature, uviđa se velika varijabilnost u podacima vezanim za starost pacijenata sa KCOT. Mada se većina studija slaže da se ovi tumori dijagnostikuju najčešće oko druge i treće decenije života<sup>38,87,175,184,187,195</sup>, mogu se pojaviti i u četvrtoj<sup>66</sup>, šestoj i sedmoj deceniji<sup>290</sup>. Neki autori navode da se KCOT mogu javiti u bilo kom životnom dobu, od prve do devete decenije, iako sa većim grupisanjem u drugoj, trećoj i četvrtoj deceniji<sup>137</sup>. Pojava KCOT u mlađoj populaciji se češće povezuje sa NBCC sindromom<sup>76,300</sup>.

Na osnovu raznih studija koje su proučavale pojavu KCOT među ženama i muškarcima, postoji generalni stav da se ovi tumori češće javljaju kod muškaraca<sup>73,132,151,177,183,187,195,197,220</sup>. Samo u manjem broju studija je nađena veća zastupljenost ovih tumora u ženskoj populaciji<sup>20,22</sup>. Neki autori su našli da je prisustvo KCOT kod žena češće ako su tumori udruženi sa NBCC sindromom i to 1,75:1 u odnosu na muškarce<sup>87</sup>.

### **3. Dijagnostika KCOT**

Iako je za dijagnostiku ovog tumora bitna dobro uzeta anamneza, klinički pregled i pomoćna dijagnostička sredstva poput ortopantomograma i CT, definitivna dijagnoza se uvek, kao i u slučaju ostalih tumorskih lezija, postavlja na osnovu histopatološkog pregleda.

## **Klinička slika**

Često su ovi tumori asimptomatski, pa anamneza ne daje veliki doprinos dijagnostici. Uzrok za izostanak simptoma leži u činjenici da se ovi tumori javljaju u posteriornom delu mandibule i šire u antero-posteriornom pravcu, pri čemu češće zahvataju ugao mandibule i ramus. U tom predelu nema većih anatomskih struktura, osim donjeviličnog nerva koji je smešten više kaudalno. Primećeno je da usled rasta KCOT one mogu da dovedu do pomeranja donjeviličnog nerva na dole u odnosu na normalnu anatomsku lokalizaciju<sup>178</sup>. Otuda ove lezije mogu da dosegnu velike dimenzije pre nego što budu dijagnostikovane<sup>252</sup>. Velike dimenzije lezija su posledica njihovog brzog rasta i sposobnosti ekspanzije u okolna tkiva<sup>1</sup>. Međutim, KCOT mogu biti praćeni i bolom, otokom i sekrecijom cističnog sadržaja<sup>85,163,229</sup>. Retko su prisutne parestezije, resorpcija korenova okolnih zuba i opstrukcija nosa<sup>85</sup>.

U nekim studijama je simptomatska klinička slika zastupljenija u odnosu na asimptomatsku<sup>104</sup>. Tako je Morgan našao da su u većem broju slučajeva KCOT praćene simptomima (57,5%), dok je manji broj lezija detektovan pri rutinskom snimku (42,5%)<sup>187</sup>. Čak je nađeno da je 43,7% KCOT praćeno otokom, 11,5% gnojnom sekrecijom, 9,2% bolom, 1,2% parestezijom, 1,2% trizmusom, a 47,2% slučajeva je bilo asimptomatsko i slučajno detektovano na rendgenskim snimcima urađenim iz ortodontskih razloga, zbog ekstrakcije trećih molara ili praćenja pacijenata sa NBBCCS<sup>149</sup>. Maksilarni KCOT su simptomatski, pošto su skloni infekcijama i kao takvi se dijagnostikuju rano<sup>178</sup>. Takođe, u odnosu na ameloblastome, KCOT ređe pokazuju ekspanziju kortikalnih lamela<sup>178</sup>.

## **Makroskopske karakteristike KCOT**

KCOT mogu biti unilokularni ili multilokularni. Multilokularni tumori predstavljaju jedno od obeležja NBCC sindroma<sup>28</sup>. Smatra se da multilokularne lezije nastaju proliferacijom epitela i njegovim grananjem, gde se na kraju svake grane obrazuju unilokularne ciste. Potom se one uvećavaju, a intercistični prostor se smanjuje, sve dok se ne stvori jedna cista sa parcijalnim septama i multiplim lobulusima<sup>263</sup>. Iz svega se izvodi zaključak da su ovakve lezije dosta agresivnije nego unilokularne<sup>263</sup>.

Makroskopski, KCOT su cistične lezije obavijene fibroznim tkivom, a ispunjene žućkastim ili beličastim sadržajem <sup>258</sup>. Unutrašnost može da bude ispunjena sadržajem koji se u literaturi opisuje kao tečnost boje jagoda, gnoj ili kremasta, mlečno bela masa <sup>229</sup>. Kod perifernih lezija, lokalizovanih u bukalnom prostoru, unutrašnjost je ispunjena gustom, kremastom, sivo-bež materijom <sup>90</sup>.

## **Histopatološke karakteristike KCOT**

KCOT su opisani kao benigni unilokularni ili multilokularni tumori obloženi pločastoslojevitim epitelom sa parakeratinizacijom i agresivnim, infiltrativnim ponašanjem <sup>28</sup>. Njihov epitel se sastoji od 5-8 slojeva epitelnih ćelija, pri čemu su ćelije bazalnog sloja kockaste ili kolumnalne sa polarizovanim <sup>28</sup> i hiperhromatizovanim jedrom <sup>235</sup>. Na površini epitela se uočava valovit i tanak sloj keratina sa ponekom ćelijom <sup>235</sup>. Epitel ovih tumora je parakeratinizovan, mada nekada može biti prisutna fokalna ortokeratoza <sup>204,216</sup>.

Prisustvo ćerki cisti u vezivu ovih tumora predstavlja patognomoničan histopatološki znak, mada ne mora biti uvek prisutan. Osim ovih, u njima se mogu detektovati i druge nepatognomonične histopatološke karakteristike kao što su epitelni produžeci, epitelna ostrvca, čiste ćelije, džinovske ćelije, holesterolski kristali, metaplazija epitela <sup>22</sup>. Nekada se u ovim lezijama može uočiti ameloblastična proliferacija sa čistim ćelijama <sup>124</sup>.

Ranije su keratociste na osnovu Forselove klasifikacije bile podeljene u pet grupa prema tipu epitela pri čemu je prva grupa sadržala tanak parakeratotički epitel sa palisadno raspoređenim kuboidalnim i kockastim bazalnim ćelijama; druga grupa ortokeratinizirajući epitel; treća grupa epitel sa poljima ortokeratinizacije i odsustvom keratinizacije; četvrta grupa parakeratinizirajući epitel koji liči na oralnu mukozu, a peta grupa tanak, parakeratotički epitel bez naglašanih bazalnih ćelija <sup>171</sup>.

Ortokeratinizirajući epitel je tanak, uniforman sa jako razvijenim granularnim slojem i ne tako izraženim bazalnim slojem koji je predstavljen skvamoznim, kuboidalnim ćelijama bez polarizacije <sup>283</sup>. Ortokeratinizirajuće ciste produkuju keratin sličan keratinu kože bez prisustva ćelijskih jedara <sup>229</sup>.

Iako su nekada posmatrane kao varijanta keratocisti, sada su ortokeratinizirajuće lezije odvojene od parakeratinizirajućih zbog sasvim drugačijih kliničkih i histoloških karakteristika<sup>87</sup>. Takođe, ove lezije poseduju dobro razvijen granularni sloj<sup>147</sup>. Nasuprot ortokeratiniziranim cistama, za KCOT je tipična visoka stopa mitotičke aktivnosti u epitelu, rekurentnost i povezanost sa Gorlin-Gorlcovim sindromom<sup>204</sup>. Pored ovih navedenih karakteristika parakeratotična lezija se razlikuje od ortokeratinizirajuće i po pojavi epitelnih produžetaka nastalih pupljenjem bazalnih ćelija epitela kao i prisustvom ćerki cista<sup>87</sup>.

Znatno veća ekspresija IPO-38<sup>283</sup>, bcl-2<sup>230,293</sup>, p53<sup>61</sup> i Ki-67<sup>40,66,114</sup>, ali i drugih markera u KCOT u odnosu na ortokertinizirane ciste pruža objašnjenje za agresivnu prirodu ovih tumora i njihovu sklonost ka ponovnom javljanju.

### **Molekularno-biološka osnova agresivnosti KCOT**

KCOT pokazuju agresivno ponašanje, pri čemu mogu da zahvate i bazu lobanje, orbitu, infratemporalnu fosu i maksilarni sinus<sup>210,252</sup>. Moguća je bukalna ili kombinovana bukalna i lingvalna/palatinalna ekspanzija korteksa<sup>10</sup> dok se u svega 5,83% slučajeva uočava rast u anterio-posteriornom pravcu, bez odizanja korteksa<sup>220</sup>.

Prema starijoj teoriji, rast KCOT je podređen rastu osmolalnosti, dok je kasnije naglasak stavljen na proliferaciju epitela kao uzroka uvećanja ovih lezija<sup>252</sup>. Razvoj KCOT je, osim faktorima epitelne proliferacije i povećanom intracističnom pritisku, podređen i resorpciji kosti<sup>298</sup>. Rast intracističnog pritiska zavisi od osmotskog pritiska tečnosti unutar lezije, elastičnosti zida ciste, permeabilnosti i krvnog pritiska unutar kapilara cističnog zida, limfne drenaže i venskog povraćaja<sup>140</sup>.

IL-1 je glavni interleukin koga sekretuju KCOT i odgovoran je za resorpciju kosti. Takođe, za ove lezije karakteristična je sekrecija proMMP-9 i aktivacija ovog MMP preko indukcije sekrecije proMMP-3<sup>252</sup> što dovodi do dalje resorpcije kosti. Veća ekspresija MMP-2 i kaspaze 3 u KCOT u odnosu na radikularne ciste (RC) ukazuje na veći stepen agresivnosti ovih lezija i mogućnost recidiva<sup>127</sup>. Takođe, prisustvo kisele fosfataze, a naročito leucin aminopeptidaze, koja se pored KCOT nalazi i u malignim tumorima i ima ulogu razgradnje kolagena, doprinosi agresivnoj i invazivnoj prirodi KCOT<sup>259</sup>.

KCOT pokazuju rast sličan ameloblastomima, ali značajno veći u odnosu na neodontogene lezije i RC <sup>252</sup>. Iako se smatra da sindromski i rekurentni KCOT pokazuju agresivniju prirodu u odnosu na sporadične lezije, poredeći ekspresiju Ki-67 i p53 u solitarnim, rekurentnim i sindromskim KCOT, značajna razlika u njihovoj ekspresiji nije nađena <sup>7</sup>. Ki-67 se ne dovodi u vezu sa agresivnošću, niti rekurentnošću KCOT <sup>76,119,173</sup>. Agresivno ponašanje KCOT udruženih sa sindromom može se pripisati povećanoj stopi proliferacije zbog statistički veće ekspresije PCNA u odnosu na KCOT bez sindroma <sup>188</sup>.

Primećeno je odavno da KCOT pokazuju znatno veći stepen agresivnosti u odnosu na RC, folikularne ciste (FC) i normalna tkiva. Nakon brojnih studija, zaključeno je da epitel ovih tumora u mnogome doprinosi ovakvom invazivnom ponašanju. Ti zaključci su doneti na osnovu histoloških karakteristika epitela, makroskopske slike tumora, kao i ekspresije brojnih markera proliferacije i inhibitora apoptoze.

Najveći broj studija je pokazao da je PCNA (Proliferating Cell Nuclear Antigen) protein, najčešće suprabazalno lokalizovan, više eksprimiran u KCOT nego u RC <sup>63,136,218,251,287</sup>, CCOT <sup>251</sup> i FC <sup>136,218,251,268,287</sup> što oslikava proliferativnu moć KCOT. Međutim, u nekim studijama ove razlike u ekspresiji nisu bile potvrđene između KCOT i RC <sup>206,251</sup>, te FC <sup>63,206,251</sup>.

Velika proliferativnost epitela i agresivnije ponašanje KCOT u odnosu na druge lezije potvrđena je većom ekspresijom Ki-67 u odnosu na RC <sup>21,79,93,114,154,183,264,271,286,294</sup> i FC <sup>79,80,93,114,131,173,183,207,271,286,294</sup>. Takođe, i ekspresija Bcl-2 proteina je znatno izraženija u KCOT nego u RC <sup>136,154,219,264,293</sup> i FC <sup>219,268,293</sup>. Drugačije ponašanje KCOT u odnosu na perikoronarne folikule (normalna tkiva) je potvrđeno i većom ekspresijom Ki-67 <sup>93,207,208</sup> i bcl-2 <sup>64</sup>.

Rezultati studija pokazuju sličnu ekspresiju p53 kod KCOT i ameloblastoma (AM) <sup>42,294</sup>. Kod KCOT Ki-67 je nađen znatno ispoljeniji u odnosu na AM <sup>8,179,264,294</sup>, dok je ekspresija bcl-2 u nekim studijama bila znatno izraženija kod ameloblastoma <sup>95,264,297</sup>, a u drugim istaživanjima je bila slična između ove dve lezije <sup>261,293</sup>. Ekspresija PCNA je bila veća u KCOT u jednoj studiji <sup>277</sup>, dok je u drugoj AM ispoljio veću značajnost <sup>218</sup>.

Sa prisutnom inflamacijom epitel postaje hiperplastičan, nekeratinizovan bez palisadno raspoređenih bazalnih ćelija i sa inflamatornim infiltratom u ćelijskom zidu <sup>215</sup>. Ova hiperplazija se objašnjava povećanom ekspresijom PCNA <sup>215,268</sup>, odnosno Ki-67 <sup>215</sup> u inflamiranim lezijama u odnosu na neinflamirane. Međutim, nisu rezultati svih studija bili u skladu sa ovakvim

istraživanjima. Tako Kaplan nije potvrdio razliku u ekspresiji Ki-67 i PCNA u inflamiranim u odnosu na neinflamirane lezije <sup>121</sup>. Takođe, ni Clark nije našao korelaciju između inflamacije i ekspresije p53, Ki-67 i EGFR <sup>50</sup>. Slično je i sa bcl-2, gde je u nekim studijama nađena povećana ekspresija kod inflamiranih lezija <sup>268</sup>, u drugim je ta ekspresija značajno smanjena u prisustvu inflamacije <sup>219</sup>. Razlika u rezultatima može biti posledica različite metodologije primenjene u navedenim studijama.

Osim epitela, i fibroblasti doprinose agresivnosti lezija. Smatra se da se to dešava usled indukcije epitelnog tkiva <sup>298</sup>. Sindromske u odnosu na sporadične KCOT pokazuju veći stepen agresivnosti što je pokazano u studiji na fibroblastima. Naime, fibroblasti u zidu sindromskih KCOT pokazuju veći stepen proliferacije i formiranja kolonija u odnosu na sporadične KCOT. Oni poseduju i indukciju osteoklastne diferencijacije što pokazuje visok nivo *cyclooxygenase* (COX<sub>2</sub>) i nizak mRNK za *osteoprotegerin* (OPG). Nasuprot njima, fibroblasti u sporačnim KCOT pokazuju osteogeni potencijal što je potvrđeno visokim nivoom *runt-related transcription factor* (Runx2), *osteocalcin* (OCN), *osteopontin* (OPN) i *collagen type I α1* (COL1A1) u njima <sup>102</sup>.

Osteoklastogeno ponašanje fibroblasta KCOT je potvrđeno zasejavanjem fibroblasta sa mišjom osteoklastnom progenitorskom ćelijskom linijom Raw 264,7 pri čemu se ispoljava znatno veći nivo osteoklastima sličnih ćelija TRAP+ MNC (*tartrate-resistant acid phosphatase mononucleated cell*) kao i markera osteoklastne diferencijacije *nfat1* u odnosu na fibroblaste gingivalne mukoze. Takođe, nakon udruživanja sa ko-kulturom Raw 264,7, mRNK IL-6, COX-2 i vaskularni endotelni faktor rasta (VEGF) su bili znatno veći u fibroblastima porekla KCOT u odnosu na fibroblaste iz gingive, što doprinosi njihovom osteoklastogenom efektu <sup>296</sup>.

Epitelno-mezenhimalna tranzicija (EMT) se, takođe, dovodi u vezu sa lokalnom invazivnošću KCOT. Ona predstavlja proces pri kom epitelne ćelije gube polarizovanost i kohezivnost, ali im se povećava migracija i dobijaju mezenhimalnu morfologiju. Ovaj proces je karakterističan kako za embriogenezu, tako i za tumorigenezu. KCOT se, u odnosu na RC i oralnu mukožu (OM), karakterišu smanjenom ekspresijom primarnog strukturnog proteina u epitelnim ćelijama pan-citokeratina i specifičnog markera epitelnih ćelija E-kadherina što je odlika EMT procesa. Takođe, detektovana je i povećana ekspresija mezenhimalnog markera N-kadherina, inicijatora EMT procesa TGF-β, kao i intraćelijskog transkripcionog faktora Slug što upućuje na mezenhimalnu izmenu epitelnih ćelija. Korelacija između ovih proteina, kao i između Slug i

MMP-9, za koga se zna da ima udeo u angiogenezi, tumorskoj invaziji odnosno koštanoj resorpciji, ukazuje da EMT proces ima udela u lokalnoj agresivnosti KCOT<sup>310</sup>.

Mutacija tumor supresor gena *Patched homolog 1 (PTCH1)* se povezuje sa agresivnošću i visokom stopom rekurentnosti KCOT udruženih sa sindromom. U lezijama udruženim sa *Nevoid Basal Cell Carcinoma (NBCC)* sindroma detektovane su germinativne mutacije u jednom alelu *PTCH1* gena, jaka horionska inflamacija, kao i zastupljenost ćerki cisti u oko 80% slučajeva<sup>119</sup>. Kod sporadičnih KCOT, nasuprot tome, nisu detektovane mutacije, kao ni ćerke ciste, a horionska inflamacija je bila niskog stepena<sup>119</sup>. Agresivnost KCOT se dovodi u vezu sa prisustvom ćerki cisti u njima, kao i visokim stepenom inflamacije horionskih formacija koje predstavljaju sekundarne germinativne centre unutar KCOT<sup>119</sup>. Druge studije su našle da je i nastanak sporadičnih tumora povezan sa mutacijom *PTCH* gena<sup>29</sup>.

## **Maligna alteracija**

Primarni intrakoštani karcinomi (PIOK) predstavljaju skvamocelularne karcinome koji se javljaju u kostima vilica i nastaju od ostataka odontogenog epitela<sup>47</sup>. Odontogeni epitel može da podleže cističnoj ekspanziji, keratinizaciji, mukoznoj prozoplaziji i displaziji<sup>167</sup>. Samo 1% svih odontogenih cisti može maligno da alteriše<sup>170</sup>.

Mada od epitela odontogenih lezija mogu nastati razni benigni tumori kao što je odontom, ameloblastični fibrom, kalcificirajući epitelni odontogeni tumor i adenomatoidni odontogeni tumor, mogu se javiti još i skvamocelularni karcinom i mukoepidermoidni karcinom<sup>167,170</sup>. Prema poslednjoj prihvaćenoj klasifikaciji odontogenih tumora, tip 1 predstavlja PIOK nastao od odontogenih cisti, tip 2 čine ameloblastomi, tip 3 PIOK nastali de novo i tip 4 intrakoštani mukoepidermoidni karcinomi<sup>47</sup>.

Smatra se da ovoj malignoj transformaciji KCOT pogoduje inflamacija, kao i postojanje keratina<sup>162</sup>, mada je etiologija nepoznata<sup>170</sup>. Na mestu gde nastaje SCC iz KCOT primećen je displastičan, skvamozni, pločastoslojevit epitel<sup>167</sup>. Dva puta češće se javlja kod muškaraca u šestoj deceniji života, mada su opisani slučajevi javljanja kod mladih pacijenata<sup>162</sup>, kao i kod žena<sup>57</sup>.



Iako su najčešće lokalizovani u predelu trećeg molara u mandibuli, registrovani su slučajevi i u maksili <sup>167,170</sup>.

Pri postavljanju dijagnoze ovog tumora moraju se ispoštovati sledeći kriterijumi: mikroskopska tranzicija iz epitela benigne lezije u invazivni SCC, odsustvo kanceroznih promena u epitelu iznad lezije, odsustvo karcinoma u susednom tkivu, kao i metastaza <sup>170</sup>. Radiološki se uočava kao rasvetljenje sa nejasno ograničenim ivicama <sup>162</sup>. Lečenje podrazumeva najčešće dvofazni tretman gde se u prvoj fazi uzima biosija ili vrši enukleacija lezije, a u drugoj fazi se, po dijagnostikovanju maligniteta, izvodi resekcija kosti, disekcija vrata, radioterapija i u trećini slučaja hemioterapija <sup>167,170</sup>. Ovaj tumor ima lošu prognozu, pri čemu je dvogodišnje preživljavanje od 53% do 63% i retko metastazira <sup>170</sup>.

### **Pomoćna dijagnostička sredstva**

Eksfolijativna citologija može da predstavlja dobro dijagnostičko sredstvo, jer se u KCOT detektuje citokeratin koga nema u drugim cistama vilica. U KCOT je nađeno prisustvo CK14, CK19 i pan-citokeratina <sup>290</sup>. Međutim, ova metoda može da pokaže i nedostatke. Detekcija keratina u ovim tumorima nekada može biti onemogućena ako je lezija obuhvaćena inflamacijom koja uzrokuje transformaciju epitela i gubitak parakeratinizacije <sup>269</sup>.

Takođe, detekcija manje od 4g/100ml proteina u aspiratu može biti dobar pokazatelj da se radi o KCOT. Međutim, koncentracija proteina se povećava u slučaju inflamacije, što daje lažno negativan rezultat <sup>269</sup>. Smatra se da se proteinska analiza, kvalitativna proteinska elektroforeza i razmaz koristeći 100µl lezijske cistične tečnosti mogu koristiti u svakom slučaju <sup>259</sup>.

Aspiraciona biosija ima još jednu pozitivnu stranu. Njom se izbegava kontaminacija i moguća sekundarna infekcija koja se može desiti tokom incizije biopsije. Naime, incizionna biopsija može da dovede do inflamacije koja menja histopatološke karakteristike lezije, pa onda kada je potrebno uraditi ponovnu inciziju, rezultati te biopsije neće biti verodostojni s obzirom na izmenjene karakteristike <sup>290</sup>.

Detekcija keratocističnog antitela (KCA) kao produkta proteolize keratina u cističnoj tečnosti takođe doprinosi razlikovanju KCOT od drugih lezija <sup>145</sup> jer se KCA ne detektuje ni u

jednoj drugoj leziji, kao ni u salivi i plazmi <sup>145</sup>. Pri njegovoj detekciji se koristi *imunoblotting* uz upotrebu anti-keratina <sup>146</sup>.

## **Radiografske karakteristike KCOT**

Radiološki nalaz predstavlja pomoćno dijagnostičko sredstvo koje može da doprinese dijagnostici lezije, ali ne i da se na osnovu njega donese definitivni zaključak. Razlog za ovo je sličnost u prikazu KCOT, ameloblastoma, folikularnih cisti i drugih lezija na rendgenskim snimcima. Stoga se definitivna dijagnoza uvek postavlja nakon histopatološke analize.

KCOT se radiografski prikazuju kao dobro definisana unilokularna, multilokularna ili multipla rasvetljenja, ograničena zonom tankog zasenčenja sa glatkom ili lokularnom periferijom (Singh, 2013). Ova lezija može da bude udružena sa zubima (20%) ili da bude u bliskom kontaktu sa njima i vrši resorpciju korenova <sup>220</sup>. U literaturi se mogu naći razni opisi ovog tumora na rendgenskim snimcima. Neki autori ga opisuju izgledom sapunice <sup>85</sup> ili saća <sup>209</sup>, dok su drugi njihovu pojavu okarakterisali kao kost izjedenu moljcima <sup>124</sup>.

Razlikuju se četiri tipa KCOT na osnovu radiološke slike, a to su: unilokularni, multilokularni, multipli i udruženi sa sindromom <sup>24</sup>. Unilokularni su najčešće rasprostranjeni (64,79%), dok multilokularni iznose 21,90% <sup>24</sup>. Taj odnos može da bude 5,6:1 u korist unilokularnih, pošto procentualna zastupljenost unilokularnih može da dosegne i 83,2% u odnosu na 16,8% multilokularnih <sup>309</sup>. Anavi je čak našao i ekstremniju razliku u zastupljenosti ova dva tipa (95,39% unilokularni/4,1% multilokularni) <sup>10</sup>. S druge strane, druga dva tipa su znatno manje zastupljenija, tako da multipli čine 9,79% KCOT, a tumori udruženi sa sindromom samo 3,52% <sup>24</sup>.

Unilokularni KCOT predstavljaju rasvetljenja jasno ograničena ili glatkim ili krivudavim zasenčenjem. Multilokularni tumori se sastoje od najmanje dva rasvetljenja koja se preklapaju i čija je unutrašnjost podeljena delimično pregradama. Septe mogu da budu koštane u slučaju da su jasno definisane i visokog intenziteta, odnosno fibrozne ako su diskontinuirane i nižeg stepena intenziteta. Multiple lezije se mogu naći nevezano od NBCC sindroma, mada predstavljaju patognomoničan znak za ovaj sindrom. Naime kod multiplih lezija neudruženih sa anomalijama i

tumorima, nalazi se više rasvetljenja na raznim lokacijama donje vilice i one nisu međusobno povezane <sup>24</sup>.

Nekada je na rendgenskom snimku jako teško razlikovati KCOT u odnosu na druge cistične promene u vilicama. I folikularne ciste i KCOT mogu da budu u vezi sa zubima. Kada se posmatraju na CT-u, i jedna i druga lezija rastu paralelno sa longitudinalnom osom vilice, pre nego perpendikularno na nju <sup>259</sup>. Međutim, folikularne ciste su uvek unilokularne i mogu uzrokovati lokalizovano odizanje korteksa u odnosu na KCOT koji pokazuju i multilokularan izgled. Radikularne ciste su više okrugla, unilokularna rasvetljenja ograničena zonom skleroze i ne prekidaju kontinuitet lingvalnog korteksa <sup>259</sup>. U odnosu na njih, KCOT mogu da dovedu do diskontinuiteta u lingvalnom korteksu <sup>259</sup>.

S obzirom da konvencionalne radiografske tehnike pokazuju nedostatke u smislu uveličanja i iskrivljenja slike, kao i da ne prikazuju volumen lezije, kao ni njen odnos sa susednim anatomskim strukturama, primena trodimenzionalnih tomografija prevazilazi ove nedostatke i pomaže boljoj prostornoj orijentaciji lezije <sup>18</sup>. Ovo je jako bitno u cilju definisanja terapijske procedure jer se u zavisnosti od veličine lezije i donosi odluka o enukleaciji ili njenoj kombinaciji sa dekompresijom <sup>10,72,117</sup>.

Merenje volumena na osnovu 3D CT metode je najpreciznije, jer daje tačnost i ponovljivost. Nasuprot njemu, merenje volumena ubrizgavanjem tečnosti u lumen ne daje tačne rezultate, jer rastvor može da izlazi iz lezije i pre nego što se ona napuni, a i lokalno krvarenje, kao i prisustvo tkiva unutar nje daju lažne rezultate <sup>266</sup>. S obzirom da se lezija smanjuje trodimenzionalno, to se konvencionalnim radiografijama ne može prikazati adekvatno, te se dobijaju nepozdani rezultati <sup>266</sup>.

### **Diferencijalna dijagnoza KCOT**

Prilikom postavljanja dijagnoze keratocističnih odontogenih tumora moraju se u obzir uzeti druga oboljenja sa kojima KCOT pokazuje sličnosti po pitanju makroskopskog izgleda, lokalizacije i veze sa susednim izniklim ili impaktiranim zubima. Diferencijalno dijagnostički, lezije koje se razmatraju prilikom dijagnostikovanja KCOT su: ameloblastomi <sup>85,178</sup>, folikularne ciste, lateralne periodontalne ciste, ameloblastični fibromi, adenomatoidni odontogeni tumori i

centralni gigantocelularni granulomi <sup>235</sup>. Još neke od lezija koje su uključene u diferencijalnu dijagnostiku su i radikularna cista, jednostavna koštana cista, razne fibrozno-koštane lezije i arteriovenska malformacija <sup>178</sup>.

KCOT su jako slični ameloblastomima po kliničkom ponašanju i radiološkom izgledu, ali se definitivna dijagnoza donosi na osnovu histopatološkog pregleda. Folikularne ciste mogu biti slične radiološki unilokularnim keratocističnim odontogenim tumorima, mada su one uvek udružene sa neizniklim zubima <sup>235</sup>. Udruženost sa neizniklim zubom nađena i kod KCOT u 35,38% <sup>309</sup>, mada taj opseg može da bude od 25 do 40% <sup>1</sup>. Čak se mogu uočiti i obostrane lezije udružene sa impaktiranim trećim molarima u mandibuli <sup>229</sup>.

Ako je KCOT u vezi sa neizniklim zubom u premolarnom regionu, onda on može biti zamenjen sa lateralnom periodontalnom cistom koja predstavlja malu unilokularnu leziju <sup>235</sup>. Ameloblastični fibrom se radiološki uočava kao mešavina zasenčenja i rasvetljenja i poseduje drugačiju fibrozu kapsulu u odnosu na KCOT <sup>235</sup>. Adenomatoidni odontogeni tumori su najčešće lokalizovani u prednjem delu mandibule i u maksili i u vezi su sa impaktiranim zubima. Centralni gigantocelularni granulom je sličan klinički, ali različit histološki u odnosu na KCOT. Karakteriše se prisustvom multijedarnih džinovskih ćelija, proliferacijom fibroblasta, ekspanzijom ili perforacijom korteksa uz ulceraciju <sup>235</sup>.

U diferencijalnoj dijagnostici, pomoć može pružiti i imunohistohemija. Tako se u uzorcima KCOT detektuje citokeratin 10 niske molekularne težine, dok je u bazalnom sloju epitela folikularnih cisti ispoljen citokeratin srednje molekularne težine <sup>20</sup>. U odnosu na KCOT gde se keratin 10 (K10) ispoljava u superficijalnom sloju, u ortokeratinizirajućim (OOC) i epidermoidnim cistama (EC) ovaj keratin se detektuje u skoro celom epitelu izuzev bazalnog sloja <sup>2</sup>. Slično tome, keratin 17 (K17) je nađen u celom epitelu kako viličnih KCOT, tako i KCOT mekih tkiva i OOC, a nije nađen ni u jednom sloju epitela epidermoidnih cisti <sup>2</sup>. *Perlecan* je potvrđen u srednjem sloju epitela kod KCOT i u bazalnom i parabazalnom sloju EC, dok su melaninske pigmentacije samo detektovane u EC <sup>2</sup>.

## 4. Terapijske procedure u lečenju KCOT

Kroz istoriju, KCOT su lečene različitim tehnikama pri čemu su pacijenti prvobitno tretirani veoma agresivnim metodama kao što je resekcija zahvaćene vilice. Ove metode su uzrokovale velike deformitete lica i visok stepen invaliditeta. Kasnije se u cilju prevazilaženja ovih neželjenih efekata pribegavalo primeni manje agresivnih tehnika, takozvanih konzervativnih metoda. Međutim, problem nakon primene konzervativnih metoda lečenja KCOT je bio visok stepen rekurentnosti, prvenstveno zbog nepotpunog uklanjanja epitela. Zbog toga su vremenom ove tehnike lečenja kombinovane sa dodatnim sredstvima čime se smanjuje rekurentnost tumora, a ne dolazi do defekta lica.

U konzervativne tehnike su svrstane dekompresija, marsupijalizacija, enukleacija, kombinacija dekompresije i enukleacije i enukleacija sa kiretažom. Agresivne metode predstavljaju periferna ostektomija, hemijska kiretaža sa Karnojevim rastvorom i *en-bloc* resekcija<sup>163</sup>.

Partch je 1892. godine opisao cistotomiju (Partsch I procedura), a 1910. godine cistektomiju (Partsch II procedura) kao terapijske procedure u lečenju odontogenih cista<sup>1</sup>. S obzirom da je cistektomija u odnosu na cistostomiju bila praćena infekcijom rana i neuspehom lečenja, jer antibiotici u to vreme nisu bili dostupni, cistostomija je preuzela primat u terapiji cista zbog očuvanja kosti i okolnih anatomskih struktura<sup>44</sup>. Međutim, kasnije sa razvojem antibiotika i uvođenjem termina keratocista, kao i saznanja da keratociste pokazuju tendenciju ka malignoj alteraciji<sup>16</sup>, stav prema enukleaciji se promenio<sup>44</sup>.

Dekompresija je još 1958. godine opisana od strane Tome<sup>247</sup>. U literaturi je 1976. godine prvi put opisana kombinacija dekompresije sa enukleacijom<sup>288</sup>. Kasnije, 1985. godine su navedeni tretmani za lečenje KCOT kao što su sama marsupijalizacija ili udružena sa enukleacijom, resekcija i enukleacija sa raznim varijacijama u pogledu primarnog zatvaranja, pakovanja, hemijske fiksacije i krioterapije<sup>74</sup>. Međutim, tek tokom devedesetih godina prošlog veka, a pogotovo od 2000. godine, marsupijalizacija i dekompresija se vraćaju na velika vrata kao važne tehnike u lečenju KCOT i to zahvaljujući raznim istraživanjima koja su dovela do saznanja da one izazivaju promene u zidu tumora, njegovom epitelu i utiču na stvaranje kosti<sup>44</sup>.

Dekompresija se kao samostalna tehnika retko primenjuje, osim u slučajevima kada se radi o jako starim pacijentima i kompromitovanom opštem zdravstvenom stanju<sup>85</sup>. Međutim, može da se primenjuje i kod mlađih pacijenata gde postoji otežano nicanje stalnih zuba usled prisustva KCOT<sup>60</sup>.

Koji tip procedure će se primeniti tokom lečenja KCOT, zavisi od pacijenta i karakteristika lezije u koje spadaju veličina, lokalizacija, prisustvo perforacije kosti, kao i zahvatanje susednih anatomskih struktura i mekog tkiva iznad lezije<sup>85</sup>. Cilj lečenja KCOT jeste maksimalno uklanjanje tumorskog tkiva uz minimalnu mogućnost izazivanja neželjenih efekata. Marsupializacija odnosno dekompresija je dosta efikasnija kod mlađih pacijenata u odnosu na starije<sup>10,197</sup>, iako neki autori nisu našli korelaciju između starosti i dekompresije<sup>157</sup>. Lezije manje od 2cm<sup>81</sup>, odnosno 3cm se mogu enukleirati, dok veće moraju biti podvrgnute drugoj terapijskoj proceduri kao što je dekompresija sa enukleacijom<sup>10,72,117</sup>.

Ranije (1971. godine) je predložen terapijski plan prema kom su unilokularne lezije tretirane resekcijom, velike multilokularne lezije uklanjane resekcijom sa primarnim koštanim graftom, dok su lezije lokalizovane u teško dostupnim mestima lečene kombinacijom dekompresije i enukleacije<sup>36</sup>. U literaturi se pominje i da je za manje lezije u blizini alveolarnog nastavka preporučena ekcizija, dok su veće lezije bliže bazi lobanje sa invazijom u meko tkivo tretirane radikalnijim metodama<sup>58</sup>. U sadašnje vreme, resekcija se vrši retko i nikada kao primarna mera, osim u slučajevima multiplih rekurentnih tumora<sup>117</sup>. Ukoliko je tumor vezan meko tkivo, preporučuje se ekcizija mekog tkiva iznad te lezije u cilju sprečavanja rekurentnosti ili formiranja nove lezije iz mukoznih epitelnih ostrvaca<sup>270</sup>.

Dekompresijom se oslobađa pritisak unutar lezije stvaranjem malog otvora na njoj<sup>222</sup>. Marsupializacija podrazumeva pretvaranje lezije u formu džepa, pri čemu se okolna oralna mukoza ušiva za ivice lezije i tako lezija u potpunosti komunicira sa usnom dupljom<sup>85</sup>. U odnosu na marsupializaciju kao jednovremensku metodu, dekompresija je dvofazna tehnika jer je uvek praćena enukleacijom u drugom aktu. Dok se za marsupializaciju može koristiti opturator koji održava komunikaciju lezije sa usnom dupljom<sup>260</sup>, dekompresija zahteva plasiranje polietilenske cevčice ili drena radi održavanja kontinuiteta otvora potrebnog za drenažu lezije<sup>10,81,137,139,171,175,186</sup>. U literaturi se pominje čak i primena Luerovog šprica u istu svrhu<sup>46</sup>.

U leziju se pakuje jodoform gaza koja se menja jednom nedeljno nakon ispiranja lezije rastvorom, pri čemu je svaki put dužina gaze skraćuje <sup>10</sup>. Tokom dvonedeljnog držanja drena ili cevčice, a i tokom daljeg perioda dekompresije preporučuje se ispiranje lezije. Irigacija je jako bitna, jer se ispiranjem lezije fiziološkim rastvorom sprečava zadržavanje hrane i sledstvene sekundarne infekcije. Primena antibiotika je poželjna u slučaju sekundarne infekcije <sup>175</sup>.

Smatra se da dekompresija doprinosi niskoj stopi morbiditeta, manjoj invazivnosti i smanjenju veličine lezije i komplikacija nakon hirurške procedure, što se ogleda u prevenciji infekcije, frakture mandibule, kao i nastanka recidiva <sup>72</sup>. Naime, dekompresija dovodi do smanjenja lezije, ali i do zadebljanja zida KCOT, čime se stvaraju uslovi za jednostavno otklanjanje tumora enukleacijom. Nedostaci ove metode su što se uzima samo mali isečak tokom procedure, pa se histološka dijagnostika donosi na osnovu toga. Takođe, ona zahteva dobru saradnju pacijenata, s obzirom da procedura može dugo da traje <sup>72</sup>.

U cilju smanjenja rekurentnosti primenjuje se Karnojev rastvor koji predstavlja mešavinu 6ml apsolutnog alkohola, 3ml hloroforma, 1ml glacijalne sirćetne kiseline i 1ml gvožđe(III) hlorida <sup>299</sup>. U nekim radovima se napominje izbacivanje hloroforma iz rastvora zbog svog kancerogenog efekta <sup>220</sup>. Prodor ovog rastvora u kost zavisi od vremena tretiranja. U trajanju od 5 minuta Karnojev rastvor prodire do 1,54 mm dubine kosti, 0,15 mm dubine nerva i 0,51 mm dubine mukoze <sup>81,299</sup>. Smatra se da je najbolje da rastvor prodre do 2-3 mm u dubinu kosti oko lezije radi fiksiranja ćerki cisti i zaostalih epitelnih ćelija koje su odgovorne za rekurentnost <sup>81</sup>. Zbog ovih dobrih karakteristika, dekompresija praćena enukleacijom i Karnojevim rastvorom predstavlja prihvatljivu metodu za lećenje KCOT <sup>86,210</sup>.

Terapijska procedura KCOT udruženih sa NBCC sindromom podrazumeva hirurško uklanjanje tumora. Ovi tumori pokazuju znatno veću stopu rekurentnosti u odnosu na sporadične lezije <sup>291</sup>, te se mora voditi računa o načinu uklanjanja tkiva i o izboru hirurške tehnike. Najčešće primenjivan tretman za lećenje KCOT vezanih za NBCC sindrom su enukleacija i marsipializacija <sup>15</sup>.

## **Efekat dekompresije na promene u epitelu**

Nakon dekompresije, tumor je izložen dejstvu hrane, koja izaziva mikrotraume u tumorskom tkivu i posledično zadebljanje kapsule tumora, proliferaciju epitela, kao i inflamatornu infiltraciju veziva tumora <sup>235</sup>, što omogućava da se sledeći hirurški zahvat, enukleacija, obavi u jednom aktu, bez povrede okolnih anatomskih struktura i zaostatka epitelnog tkiva koji se i okrivljuje za ponovnu pojavu tumora.

Na osnovu rezultata istraživanja, došlo se do zaključka da vreme dekompresije ne treba da bude kraće od 9 meseci, jer se tek tada ispoljava negativnost epitela za citokeratin i gubitak tipičnih histoloških karakteristika KCOT uz hiperplaziju epitela <sup>20</sup>. Ovi rezultati su potvrđeni studijama Mela u kojima KCOT nakon 6 meseci od dekompresije i dalje pokazuje histološke karakteristike KCOT <sup>186</sup> i Giuliana gde je epitel prešao u nekeratotični slojeviti nakon enukleacije kojoj je prethodila dekompresija od 10 meseci <sup>85</sup>. Međutim, u nekim studijama je KCOT epitel zadržao karakteristike čak i kada je dekompresija trajala godinu dana <sup>118</sup>.

Međutim, rezultati imunohistohemijskih istraživanja koji su poredili ekspresiju markera proliferacije i apoptoze pre i nakon dekompresije, nisu bili usaglašeni. Tako je Nanomiya detektovao značajno smanjenje u ekspresiji Ki-67 nakon dekompresije KCOT <sup>200</sup>, dok drugi istraživači nisu mogli da dokažu promenu ekspresije ovog <sup>50,197</sup>, a ni drugih proteina kao što su protein p53 i EGFR <sup>50</sup>. Pogrel je pokazao značajno smanjenje ekspresije bcl-2 u KCOT nakon dekompresije <sup>13</sup>, što druga istraživanja takođe nisu mogla da potvrde <sup>64</sup>. Različitosti u rezultatima se mogu objasniti drugačijom metodologijom, veličinom uzorka, pa i vrstom primenjenih antitela.

## **Uticao dekompresije na smanjenje lezije**

Dekompresijom se smanjuje vrednost intracističnog pritiska koji se smatra odgovornim u početnoj fazi rasta odontogenih cisti <sup>140</sup>. S obzirom da povećan intracistični pritisak dovodi do produkcije IL-1 $\alpha$  i posledične sekrecije MMP, smanjenjem pritiska smanjuje se i sekrecija ovih molekula i posledična resorpcija kosti <sup>205</sup>.

Prema skali koju je formirala Nakamura, ekstremna efikasnost podrazumeva smanjenje veličine lezije za više od 80%, umerena efikasnost smanjenje lezije od 50-80%, dok slaba



efikasnost predstavlja smanjenje manje od 50% u odnosu na početnu veličinu lezije <sup>197</sup>. Smatra se da su promene u veličini lezije na OPT-u uočljive tek nakon 6 meseci od dekompresije <sup>81</sup>

Dužim trajanjem dekompresije dolazi do većeg smanjenja veličine lezije <sup>157</sup>. Dekompresija od oko 6 meseci dovodi do smanjenja veličine lezije za 50% <sup>157</sup>. Rezultate ove studije su potvrdili i drugi autori <sup>18,309</sup>. U skladu sa ovim istraživanjima je i redukcija lezija od oko 80% nakon 9 <sup>10</sup>, odnosno 24 meseca <sup>266</sup> trajanja dekompresije.

Rezultati istraživanja su pokazali da nema razlike u redukciji volumena između KCOT, RC i folikularnih cista <sup>10,18</sup>, kao ni u brzini smanjenja volumena između KCOT, unilokularnih ameloblastoma i folikularnih cista <sup>266</sup>. Ovo samo svedoči o efikasnosti dekompresije i mogućnosti primene i na druge lezije. Takođe, nema razlike ni u redukciji volumena mandibularnih i maksilarnih KCOT <sup>10</sup>. Iako su rezultati jedne studije pokazali da je kod manjih lezija dužina trajanja dekompresije kraća <sup>10</sup>, to nije u skladu sa drugim istraživanjem prema kome veće lezije pokazuju snažniji odgovor na marsupijalizaciju <sup>260</sup>.

## **Recidivi**

Jedna od karakteristika KCOT je i njihovo ponovno pojavljivanje nakon hirurškog lečenja. To je bio jedan od razloga zašto su ove lezije i svrstane u tumore glave i vrata. Najveći broj KCOT se ponovo pojavljuje u prvih 5 godina od operacije <sup>171</sup>. Morgan tvrdi da se one mogu javiti u čak 25% nakon 9 i više godina od uklanjanja <sup>187</sup>. Neki autori pominju mogućnost recidiviranja nakon 1 do 23 godine <sup>87</sup>, pa čak i 41 godinu nakon operacije KCOT <sup>186</sup>. Rekurentnost ovih tumora može da varira od 0 do 62,5% <sup>20</sup>.

Smatra se da najčešće recidiviraju one lezije koje su smeštene u posteriornom delu mandibule <sup>104,186,195</sup>, iako neke studije to nisu potvrdile <sup>231</sup>. Takođe, ponovno javljanje tumora je prisutnije u mlađoj populaciji što se objašnjava činjenicom da je konzervativniji pristup lečenja dosta zastupljeniji kod ove populacije <sup>249</sup>. Neki autori su našli da su rekurentne lezije zastupljenije kod žena <sup>87</sup>.

Smatra se da su tri mehanizma odgovorna za ponovno javljanje KCOT, a to su: (1) nepotpuno uklanjanje tkiva KCOT, tačnije ćerki cisti i epitelnih ostrvaca iz koštanog i mekog tkiva koje okružuje KCOT, (2) nastanak novog KCOT iz bazalnog sloja oralnog epitela i (3)

kontinuirano stvaranje tumora u slučaju NBCC sindroma <sup>85</sup>. Stopa rekurentnosti zavisi od vrste terapijske procedure, prisustva ćerki cista, ali i od veličine lezije, broja slučajeva koji su uključeni, kao i vremena praćenja <sup>104</sup>. Takođe, pored prisustva ćerki cista, i epitelni produžeci i odontogena ostrvca pokazuju povezanost sa rekurentnošću <sup>231</sup>.

Neka istraživanja su pokazala da su KCOT udruženi sa NBCC sindromom podložniji većem stepenu recidiva u odnosu na solitarne tumore. Kod KCOT udruženih sa NBCC sindromom rekurentnost je oko 82% <sup>163</sup>. Ortokeratinizirajuće ciste imaju manju stopu rekurentnosti u odnosu na KCOT <sup>252</sup>, pa tako KCOT pokazuju rekurentnost od 42,6% u odnosu na 2,2% kod ortokeratinizirajućih cista <sup>283</sup>.

Vrsta terapijske procedure može da utiče na rekurentnost tumora. Nakon primene resekcije nije detektovano ponovno javljanje lezija, dok je nakon primene enukleacije rekurentnost iznosila 17% do 56% <sup>32</sup>. Čak i kada je enukleacija praćena kiretažom, stopa recidiva iznosila je 13,6% <sup>249</sup>. Ako se pre enukleacije primeni dekompresija ili kombinuje sa Karnojevim rastvorom, rekurentnost se smanjuje na 1-8,7% <sup>32</sup>. Primenom Karnojevog rastvora od 3 minuta nakon enukleacije, rekurentnost se svodi na sličan nivo kao kada se primenjuje resekcija <sup>32</sup>. Tako primena ovog rastvora zajedno sa perifernom ostektomijom nije bila praćena recidivima, dok primena same periferne ostektomije rezultira stopom rekurentnosti od 18,2% <sup>187</sup>. Ovi podaci su potvrđeni i drugim studijama u kojima je rekurentnost nakon enukleacije iznosila 17,79%, nakon enukleacije kombinovane sa Karnojevim rastvorom 6,7%, dok marsupijalizacija sa enukleacijom <sup>309</sup>, kao i resekcija nisu bile praćene pojavom recidiva <sup>124,187,309</sup>. U svojoj meta-analizi Antonoglou je ukazao da sama enukleacija dovodi do rekurentnosti od 17,8%, dok je kombinaciji sa adjuvantnim sredstvom taj procenat manji 10,8% <sup>15</sup>.

Potpuno odsustvo detekcije novih slučajeva KCOT verifikovano je tokom 33,6 meseci praćenja nakon enukleacije kojoj je prethodila 8,4 meseca duga dekompresija <sup>20</sup>, kao ni 3 godine nakon završetka terapije kada je dekompresija trajala 6 meseci <sup>186</sup>.

Nasuprot njima, u drugim studijama je tretman dekompresijom dovodio do rekurentnosti bez obzira na dužinu trajanja tog tretmana. Tako Kolokythas u grupi KCOT tretiranih resekcijom i enukleacijom kombinovanom sa perifernom ostektomijom nije našao rekurentnost, dok su prijavljena dva od 11 slučajeva ponovnih lezija nakon same dekompresije i dekompresije kombinovane sa enukleacijom, pri čemu je dekompresija trajala 7,2 meseca <sup>137</sup>. Međutim, čak je i

dekompresija u trajanju od oko 9 meseci, bilo sama ili u kombinaciji sa enukleacijom, dovela do rekurentnosti od 14,3% <sup>175</sup>. Takođe, nađeno je da su se u periodu od 1 do 6 godina nakon marsupializacije u trajanju od 23,5 meseca i enukleacije javilo 6 rekurentnih KCOT od kojih je jedan udružen sa NBCC <sup>197</sup>.

Ponovni tumori se mogu detektovati i nakon resekcije. Tako je zabeležen slučaj rekurentnog KCOT u maseteričnom prostoru, pri čemu je tumor već prethodno recidivirao i oba puta bio lokalizovan u telu mandibule. Prvi put je eliminisan enukleacijom, a zatim, drugi put, nakon 20 godina od te terapije, i resekcijom <sup>156</sup>. Ovo samo govori o jako agresivnoj i nepredvidivoj prirodi ovih tumora, te se stoga savetuje potpuno uklanjanje svih delova tumora. Prilikom resekcije se zahteva zahvatanje 5mm koštanih ivica da bi se tako obuhvatile i satelitske ciste i izbegla pojava rekurentnosti <sup>81</sup>.

I sam način sprovođenja neke metode lečenja ima uticaja na rekurentnost. Veći stepen rekurentnosti je nađen nakon enukleacije tumora iz više delova, nego kada se enukleacija obavi u jednom komadu <sup>226</sup>. To je teško moguće ako je lezija lokalizovana u nepristupačnom predelu vilica. Veća rekurentnost je nađena u mandibuli (16,56%) nego u maksili (11,54%) nakon enukleacije iako to nije bilo statistički potvrđeno <sup>309</sup>.

Međutim, iako bi se očekivalo da je rekurentnost češća kod većih lezija, neka istraživanja su pokazala da manje lezije imaju veći stepen rekurentnosti <sup>163</sup>. Takođe, multilokularni tumori i tumori udruženi sa infekcijom, fistulom i perforacijom koštanog zida pokazuju veću tendenciju ka ponovnom pojavljivanju u odnosu na tumore bez ovih karakteristika <sup>226</sup>. Takođe, kod rekurentnih tumora je nađeno isključivo prisustvo parakeratotičnog epitela <sup>87</sup> što je u skladu sa različitim karakteristikama parakeratotičnog i ortokeratotičnog epitela.

Različito ponašanje rekurentnih u odnosu na primarne lezije autori su pokušali da objasne različitom ekspresijom markera proliferacije i apoptoze. Međutim, rezultati istraživanja nisu bili konzistentni. Tako su pojedine studije pokazale da je protein p53 znatno izraženiji u rekurentnim u odnosu na primarne KCOT <sup>231</sup>, dok drugi istraživači nisu našli veću ispoljenost p53 u rekurentnim naspram primarnih tumora <sup>7,144,176</sup>. Slično je i sa Ki-67. Ovaj marker proliferacije je nađen više eksprimiran u rekurentnim KCOT u nekim ranijim studijama <sup>144,249</sup>, dok neke kasnije studije nisu potvrdile takav nalaz <sup>7,176</sup>. Iako bi se očekivalo da inflamacija utiče na rekurentnost, takva veza nije potvrđena od strane Kuroyanagi i autora <sup>144</sup>.

## 5. Uticaj gena, regulacije ćelijskog ciklusa i apoptoze na nastanak KCOT

### KCOT udružene sa NBCC sindromom

Iako je još 1951. primećeno postojanje multiplih cista u vilici, bazocelularnih karcinoma i račvastog rebra kod jednog pacijenta, tek je 1960. godine Gorlin Golc ove pojave povezao u jedan klinički sindrom danas poznat kao Gorlin Golcov ili *Nevoid Basal Cell Carcinoma* sindrom (NBCCS) <sup>89,256</sup>. Pored solitarnih, KCOT se javljaju i u sklopu NBCCS <sup>192</sup>. KCOT najčešće predstavljaju prvi znak prisustva NBCCS kod pacijenata <sup>226</sup>, pri čemu se oni javljaju u 65-75% <sup>31</sup>, pa čak i u 92% pacijenata sa sindromom <sup>192</sup>.

U odnosu na sporadične KCOT, ovi tumori udruženi sa sindromom se dosta ređe javljaju u populaciji i to u oko 1,4%- 8,1% pacijenata u odnosu na ukupan broj osoba sa različitim tipovima KCOT <sup>87,97,103,149</sup>. U okviru ovog sindroma se najčešće javljaju multiple lezije <sup>87,147</sup> sa oko 5 lezija kod jednog pacijenta, mada taj broj može da varira od 1 do 30 <sup>226</sup>. Broj novih i rekurentnih KCOT u okviru sindroma ima tendenciju povećanja do 30. godine, nakon čega taj broj opada. KCOT udruženi sa sindromom imaju tendenciju da recidiviraju u znatno većem stepenu nego sporadični KCOT <sup>226</sup>.

Lezije udružene sa sindromom se javljaju u mlađem životnom dobu u odnosu na sporadične KCOT i to u 16. godini ili ranije <sup>191</sup> i češće kod žena <sup>192</sup>. Ovi tumori mogu da se transformišu u skvamocelularne karcinome <sup>226</sup>. Epitel ovih tumora pokazuje parakeratinizaciju <sup>147</sup>.

Ovaj sindrom je poznat još kao i sindrom nevusa bazalnih ćelija, sindrom multiplih karcinoma bazalnih ćelija, Gorlinov sindrom, hereditarna kutaneomandibularna polionokoza i sindrom bifidnih rebara <sup>112</sup>. Prevalenca za ovaj sindrom je jedan slučaj na 56,000 do 164,000 novorođenčadi <sup>76</sup>. On predstavlja autozomalno dominantni nasledni sindrom koji obuhvata defekte kože, nervnog sistema, očiju, endokrinog sistema i kostiju <sup>112</sup>. Smatra se da je za njegov nastanak odgovorna mutacija u *PTCH1* supresornom genu, kao i poremećaj regulacije *Sonic Hedgehog* signalnog puta <sup>226</sup>.

U stomatognatom sistemu, pored prisustva KCOT, postoji i umeren mandibularni prognatizam <sup>112</sup>, maksilarna hiperplazija, visoko nepce ili izraženi nepčani lukovi (40%), rascep usne i/ili nepca (4%), ektopična pozicija zuba i impaktirani zubi ili hipodoncija (3%) <sup>26</sup>

Dijagnoza NBBC sindroma se postavlja kada osoba ima bar dva glavna ili jedan glavni i dva pomoćna znaka sindroma <sup>226</sup>. Postoje pet glavnih karakteristika Gorlin- Golcovog sindroma, a to su: multipli bazocelularni karcinomi ili jedan BCC pre tridesete godine života i 10 i više bazocelularnih nevusa, koštane ciste (KCOT), ektopične kalcifikacije kao što je falx cerebri, jamice na dlanovima i tabanima i familijarna istorija Gorlin-Golc sindroma <sup>226</sup>. U pomoćne znake ovog sindroma spadaju: kongenitalne malformacije u smislu rascepa usne i nepca, potom skeletne anomalije (spojena rebra i pršljenovi, skolioza, sindaktilija), meduloblastomi kod mlađe dece, kao i fibromi srca i jajnika <sup>226,257</sup>. Postoji više od 100 manjih znakova NBCC sindroma <sup>112</sup>.

Iako je poznato da KCOT u okviru sindroma ispoljavaju drugačije, agresivnije ponašanje i pokazuju sklonost ka recidivima, ne postoji konzistentnost u rezultatima ekspresije markera proliferacije i apoptoze u ovim lezijama u odnosu na primarne. Ovo može da ukaže na složenu prirodu KCOT, mogućnost uticaja drugih molekula, ali i postojanja grešaka u metodologiji istraživanja, kao i razlikama među pojedinim populacijama s obzirom da se radi o oboljenju sa hereditarnom osnovom.

Tako su Lo Muzio i autori našli veću ekspresiju p53 u NBCC-KCOT nego u sporadičnim <sup>194</sup>, što drugi nisu potvrdili <sup>7,176</sup>. Takođe, ni razlika u ekspresiji PCNA nije nađena među različitim tipovima KCOT u nekim studijama <sup>194</sup>, dok je u drugim studijama akcentovana znatno veća ekspresija u sindromskim KCOT <sup>188,263</sup>. Samo su Pan i autori prikazali veću zastupljenost Ki-67 u sindromskim naspram sporadičnih lezija <sup>212</sup>. Većina drugih autora nije našla razliku u ekspresiji Ki-67 među ova dva tipa tumora <sup>173,176,208</sup> ili je ta ekspresija bila manja nego u sporadičnim tumorima <sup>136</sup>. Slično je i sa bcl-2 proteinom gde je Kolar jedino našao veću ekspresiju ovog proteina u sindromskim KCOT <sup>136</sup>, dok u drugim studijama to nije bio slučaj <sup>64,194,293</sup>.

## **PTCH**

*PTCH* (*Patched homolog 1*) predstavlja humani homolog Drozofila segment polarizovanog gena koji je lokalizovan na 9q22.3–31 i sastoji se od 23 egzona koji kodiraju protein

od 1447 aminokiseline<sup>98</sup>. PTCH je receptor za *Hedgehog* (HH) protein pri čemu se aktivira SHH signalni put<sup>225</sup>. SHH put je jako bitan za normalan razvoj tkiva i to nerava, gastrointestinalnog sistema, pluća i zuba tako što aktivira gene odgovorne za proliferaciju, apoptozu i samoobnovu<sup>95</sup>.

Do inaktivacije *PTCH* najčešće dolazi tako što jedan alel gena mutira, a zatim dođe do gubitka drugog alela<sup>163</sup>. Sindromske KCOT nastaju iz prekursorskih ćelija kod kojih postoji nasleđena promena na jednom i gubitak normalnog alela na drugom, dok sporadične KCOT nastaju usled dve somatske promene od kojih jedna predstavlja gubitak alela<sup>29</sup>.

Vezivanje SHH za PTCH transmembranski protein dovodi do poništavanja inhibitornog efekta na transmembranski protein SMO, pri čemu se aktivira transkripcioni faktori Gli-1, FUSED, COST AL2 i oni posledično aktiviraju gene odgovorne za kontrolu ćelijskog ciklusa i ćelijsku proliferaciju<sup>307</sup>. U pojedinim studijama pokazano je da su PTCH, SMO, SHH-indukovan bcl-2 bili eksprimirani u primarnim, rekurentnim i sindromskim KCOT slično kao i kod ameloblastoma, a znatno više nego u OOC, RC i FC što ukazuje na neoplastičnu prirodu KCOT<sup>293</sup>. Takođe, SMO i PTCH su više izraženi u rekurentnim nego u primarnim tumorima<sup>95</sup>.

Mutacije *PTCH* gena se detektuju u 85% kod sindromskih i oko 28,6% kod sporadičnih KCOT<sup>212</sup>. Jedna grupa autora je pronašla prisustvo *PTCH1* mutacija u 84% sporadičnih KCOT kada je lezija bila lišena fibroznog omotača<sup>225</sup>. Znatno veća ekspresija Ki-67 u lezijama sa prisutnim *PTCH1* mutacijama, nego u onima koje nisu pokazale njihovo prisustvo ukazuje na asocijaciju ovih mutacija sa proliferacijom<sup>212</sup>. Sindromski KCOT pokazuju bazalnu ekspresiju PTCH i GLI-1 koja je pokazatelj povećane proliferacije, dok su ovi markeri u sporadičnim tumorima ispoljeni u suprabazalnom, diferentovanom sloju<sup>307</sup>.

U KCOT je detektovan gubitak alela *L-MYC*, *VHL*, *HOGG1*, *APC*, *MCC*, *PTCH*, *MTS1/p16*, *Pten* i *TP53* gena, pri čemu frekvencija gubitka alela ovih gena ide od 11% do 80%<sup>3</sup>. Među pomenutim genima, u ovim tumorima je najviše detektovan gubitak alela *p16* (75%), *TP53* (66%), *PTCH* (60%) i *MCC* (60%) gena<sup>3</sup>. Nađeno je da prisustvo ćerki cisti u KCOT korelira sa gubitkom alela u ovim tumorima; tačnije, u svim slučajevima KCOT gde su prisutne ćerke ciste, detektovana je najmanja jedna mutacija, dok je u KCOT bez prisutnih ćerki cisti detektovan gubitak alela u 2 od 5 slučajeva<sup>3</sup>. U njima je nađena i prekomerna ekspresija gena za citokeratin 6B (KRT6B), DNK-oštećen-inducibilni transkript 3 (DDIT3), epidermalni faktor rasta receptor 3

(ERBB3), lokalizovanih na 12q13, kao i glioma-vezan onkogen homolog 1 (GLI1), lokalizovan u blizini ovog mesta <sup>101</sup>.

## **TP53 gen**

Produkt *TP53* gena ima ulogu da zaustavlja ćelijski ciklus u G1 fazi, a u mutantnoj formi da dovodi do povećane proliferacije ili maligne transformacije ćelija <sup>155</sup>. S obzirom da su mutacije *TP53* gena retke u KCOT, povećana ekspresija je izazvana prekomernom produkcijom ili stabilizacijom normalnog p53 proteina <sup>155</sup>.

Postoje različita stanovišta u pogledu uticaja p53 proteina na patogenezu KCOT. Studija Kuroyanagija potvrdila je prisustvo mutacija *TP53* gena u 31,3% analiziranih KCOT, pri čemu je takav nalaz uočen kod 50% rekurentnih i 28,5% nerekurentnih lezija <sup>143</sup>. Mutacije su detektovane u egzonu 5, 7 i 8 i bile su *missense i silent*. U brojnim studijama je detektovana veća ekspresija p53 proteina u KCOT nego u FC <sup>79,204,211,223,251</sup>, mada u nekim istraživanjima nije nađena razlika u njegovoj ekspresiji između ova dva tipa lezija <sup>168,206,294</sup>.

Slično je i sa istraživanjem p53 proteina u RC i KCOT. Neke studije su našle veću ekspresiju p53 proteina u RC u odnosu na KCOT što se objašnjava prisustvom inflamacije u RC uzrokovane bakterijskom infekcijom koja je odsutna kod KCOT <sup>206,251</sup>. S druge strane, u brojnijim studijama detektovana je veća <sup>79,204,211,223</sup> ili čak slična ekspresija ovog proteina u KCOT u odnosu na RC <sup>42,168,294</sup>.

Takođe, kada je upoređivana ekspresija ovog proteina u suprabazalnim slojevima epitela, pokazalo se da je ona veća u KCOT u odnosu na OOC <sup>62</sup>. I rekurentni KCOT pokazuju veću izraženost p53 nego primarne lezije <sup>231</sup> što govori o većem stepenu proliferacije i agresivnosti rekurentnih tumora.

## **RAS geni**

*RAS* geni predstavljaju protoonkogene koji se aktivacijom prevode u onkogene. Otkriveni su 1960. godine kao transformišući elementi u Harvi i Kirsten sarkom virusima kod pacova <sup>27</sup>. Kasnije (1980) je njihovo prisustvo dokazano kod čoveka s tim da su *H-RAS* i *K-RAS* predstavljali

ćelijske kopije Harli i Kirsena virusnih gena, a N je izolovan iz ćelijske linije neuroblastoma kod ljudi<sup>27</sup>. Ovi geni su lokalizovani na različitim hromozomima, pa je tako *N-RAS* lokalizovan na 1., *H-RAS* na 11., a *K-RAS* na 12. hromozomu<sup>34</sup>.

*H-RAS* se nalazi na poziciji 5 kratkog kraka hromozoma 11. Ovaj gen poseduje 6,5kb i sastoji se od 6 egzona koji mogu biti kombinovani tako da nastaju dve vrste proteina<sup>228</sup>. Prisustvo, odnosno odsustvo egzona unutar introna D (IDX), lokalizovanog između 3. i 4. egzona, određuje koji produkt će se dobiti na kraju. Ukoliko se u *H-RAS* transkriptu nalazi IDX, translacija se prekida ranije što rezultuje nastankom manjeg proteina, p19, molekulske težine od 18 912 daltona<sup>51</sup>. *H-RAS* poseduje repetitivne sekvence (*variable tandem repeating sequences -VTR*) koje pokazuju pojačivačku aktivnost i za koje se vezuju transkripcioni faktori NF- $\kappa$ B familije (p45, p50, p72, p85)<sup>306</sup>. Kod miša je prisustvo *H-RAS* transkripta nađeno u mozgu, mišićima i koži<sup>150</sup>.

*K-RAS* gen je smešten na 12,1 poziciji kratkog kraka 12. hromozoma. Kao i *H-RAS* i on ima 6 egzona i dve varijante (*K-RAS4A* i *K-RAS4B*), s tim što *K-RAS4B* ne uključuje egzon 6<sup>228</sup>. *N-RAS* je smešten na 13,2 poziciji 1. hromozoma<sup>228</sup>. *K-RAS* je ispoljen u crevima, plućima i timusu, a *N-RAS* u testisima i timusu<sup>150</sup>.

Postoje razne klasifikacije ras proteina. Dok se prema jednoj od njih ras superfamilija može podeliti na pet subfamilija (RAS, RHO, RAB, ARF, G $\alpha$  subjedinična G proteina)<sup>52</sup>, druga se zalaže za jednostavnu podelu na prave ras proteine (h, k, n-ras) i na ras slične proteine<sup>227</sup>.

Većina ras proteina (h-ras, n-ras, k-ras A) se sastoje od 189 amino kiselina, osim k-ras B koji ima 188. P21ras proteini imaju molekularnu težinu od 21 kDa po čemu su i dobili naziv. Ovi proteini se sastoje od 86 identičnih N-terminalnih aminokiselinskih ostataka; sledećih 80 aminokiselinskih ostataka su homologe u 85%, dok je ostali deo proteinskog lanca različit osim segmenta od 4 aminokiseline CAAX-COOH (C-cistein, A-alifatična aminokiselina-izoleucin, leucin, valin; X-metionin, serin)<sup>306</sup>.

Sinteza p21ras proteina se obavlja u citoplazmi, na slobodnim ribozomima i pri tome nastaje pro-21ras koji se nakon posttranslacione modifikacije C terminusa prevodi u hidrofobni oblik p21ras proteina sposoban da se veže za unutrašnjost membrane<sup>306</sup>. Prva modifikacija podrazumeva farnesilaciju citozina<sup>43</sup>, nakon čega se AAX deo preteolitički odvaja, pa citozin dalje podleže karboksilnoj metilaciji<sup>96</sup> u endoplazmatskom retikulumu<sup>228</sup>. Dalje h-ras, n-ras i k-ras4A



podležu palmitoilaciji u Goldžijevom aparatu <sup>275</sup>, dok kod k-ras4B ovo nije potrebno s obzirom da sadrži polibazični domen potreban za vezivanje za plazma membranu <sup>228</sup>.

H-ras protein je smešten u holesterolskim mikrodomenima membrane <sup>27</sup>. Domen odgovoran za vezivanje za membranu je 180-186 kod h-ras, n-ras, k-ras A, dok je kod k-ras B za to angažovan domen 175-186 <sup>27</sup>. Zbog vezivanja za membranu, ras proteini su pretežno lokalizovani uz nju u citosolu. Detekcija ras proteina u jedru je moguća i pripisuje se procesu farnesilizacije i interakciji ras-a sa GTPazom RAN, nuklearnim nosačem NTF.

RAS geni imaju ulogu u ćelijskoj diferencijaciji, proliferaciji i u ćelijskom razvoju <sup>6</sup>. Stoga, p21ras protein prenosi signal od membrane do unutrašnjosti ćelije u cilju kontrole ćelijskog rasta, migracije, adhezije, diferencijacije, integracije citoskeleta i preživljavanja <sup>227</sup>. RAS proteini pokazuju GTP-aznu aktivnost. Kada je p21 vezan za GTP, on je aktiviran i učestvuje u kaskadnom prenosu signala od membranskog receptora ka unutrašnjosti ćelije. Ova aktivnost je kratkog daha i signal brzo počinje da opada <sup>248</sup>. Prelazak iz aktivnog u neaktivan oblik je kontrolisan uz pomoć aktivirajućeg proteina GAP (GTPazni aktivirajući protein) koji podstiče GTP-aznu aktivnost ras proteina. Tako se ras protein inaktivira, pošto je za njega vezan GDP i za njegovo vraćanje u aktivno stanje potrebno je prisustvo GEF (*guanine nucleotide exchange factor*) <sup>227</sup>.

Ekspresija p21ras proteina je povezana sa visokim stepenom diferencijacije tkiva, a ne sa proliferacijom. Stoga je visoko eksprimiran u neuronima, mišićnim i endokrinim ćelijama, kao i u parijetalnim ćelijama i dobro diferentovanim ćelijama kože, ezofagusa, testisa, materice i grlića materice, dok je slabo eksprimiran u njihovim stem ćelijama <sup>48</sup>. Prisustvo ovog proteina je detektovano u glandularnom epitelu i glatkim mišićima želuca, epitelu i glatkim mišićima creva, hepatocitima, lajdigovim ćelijama testisa, tubularnom epitelu bubrega, limfocitima u slezini i limfnim čvorovima, urotelu i glatkim mišićima mokraćne bešike, epitelu prostate, epitelu mlečnih žlezda, endokrinim ćelijama štitne žlezde, epitelu pankreasa i njegovim endokrinim ćelijama, epidermisu kože i znojnim žlezdama <sup>48</sup>. Aktivnost RAS/MAPK puta u epitelu zubnih zametaka u inicijalnoj fazi mineralizacije krune ukazuje na njegovu ulogu u ćelijskoj proliferaciji i diferencijaciji zubnih zametaka <sup>142</sup>.

Kras4a pokazuje proapoptotsku ulogu, dok B varijanta ima antiapoptotsku ulogu i učestvuje u tumorskoj invaziji, metastaziranju kao i u kardiovaskularnoj homeostazi <sup>228</sup>. Onkogeni

*H-RAS* gen može da ispolji i pro-apoptotski efekat putem aktivacije kaspaze-3<sup>228</sup>. Mutirani *H-RAS* gen takođe može da inhibira Fas indukovanu apoptozu putem DNK metilacije<sup>228</sup>.

Ekspresija *H-RAS* gena zavisi od promotora, intronskih sekvenci, *variable tandem repeat sequence* (VTR), metilacije i alternativne obrade primarnog transkripta. Promotorski region *H-RAS* gena je nemetiliran, tako da metilacija ovog regiona dovodi do promena u transkripciji<sup>306</sup>.

Ekspresija *RAS* gena je povezana sa 90% tumora<sup>280</sup>. *RAS* geni mogu dovesti do nastanka tumora na četiri načina: mutacijom ovih gena, genskom amplifikacijom, ugradnjom retrovirusnih sekvenci i izmenama u regulaciji transkripcije<sup>306</sup>. Čak je gubitak heterozigotnosti na *H-RAS* lokusu nađen u skvamocelularnom karcinomu (SCC)<sup>129</sup>.

Za aktivaciju *RAS* gena smatraju se odgovornim tačkaste mutacije na kodonima 12, 13, 59 i 61<sup>55</sup>. Mutiran protein ne vrši hidrolizu GTP da bi inaktivirao, već ostaje konstantno vezan za GTP i samim tim aktivan<sup>129</sup>. Mutiran *RAS* gen zauzima drugačiju strukturnu konformaciju u odnosu na *wild-type*. U slučaju mutacije gena, na 12. poziciji dolazi do zamene glicina drugom amino kiselinom. Taj lanac ometa GAP u hidrolizi GTP-a. Na 61. poziciji wt *RAS* gena, glutamin je u kontaktu sa argininom u okviru GAP-a, pri čemu se dozvoljava kontakt molekula vode da izazove hidrolizu GTP i deaktivira *RAS*. Mutacijama se menja ovakva konfiguracija i tako narušava njegova GTP-azna aktivnost<sup>169</sup>.

Mutirani *H-RAS* je karakterističan za karcinom mokraćne bešike<sup>190</sup>, bubrega, štitne žlezde<sup>160</sup>, neuroblastoma, karcinom glave i vrata, jednjaka i dušnika<sup>306</sup>; mutirani *K-RAS* je nađen u adenokarcinomima pankreasa, kolorektalnim karcinomima i mikrocelularnim karcinomima pluća<sup>27,228</sup>, dok je *N-RAS* vezan za mijeloidnu leukemiju, Numanov sindrom, melanom<sup>228</sup>, hepatocelularni karcinom i hematološke tumore<sup>160</sup>. Nađen je najviše u karcinomima, sarkomima, limfomima, endokrinim i neuroendokrinim tumorima<sup>48</sup>. Pominje se čak da maligni tumori ekspimiraju p21ras, nasuprot benignim i premalignim lezijama<sup>239</sup>.

Aktivirani ras može da stimuliše nekoliko ćelijskih puteva od kojih su najznačajniji MAPK (mitogen aktivirajuće protein kinaze) i PI3K (fosfatidilinositol-3-kinaza)/Akt<sup>190</sup>. Vezivanje faktora rasta za tirozin kinazni receptor dovodi do fosforilacije njegovih tirozinskih citosolnih ostataka usled čega se SOS (*son of sevenless*) vezuju za fosfotirozin preko GRB2, ali i za membranu. GTP aktivnost ras je regulisana uz pomoć GAP i GEF. Nakon aktiviranog ras proteina, RAF kinaza fosforiliše RAF1 (MAP3K), a on dalje do fosforilacije treonina/tirozinskih rezidua

MEK (MAP2K) koji fosforiliše ERK1 i ERK2 (MAPKs). ERK1,2 odlaze u jedro i tu fosforilišu transformišući faktor ELK1 koji dovodi do transkripcije rano reagujućih gena <sup>228</sup>. Takođe, u literaturi se pored RAF pominju još neki od efektora *RAS* gena kao što su inozitol-tri fosfat, PLC, AF6, PKC, TIAM, RIN1, GAP, RAL-GDS <sup>227</sup>.

Drugi put podrazumeva vezivanje ras za p110 $\alpha$ , deo PI3K, što dovodi do aktiviranja PI3K i prevođenja PIP2 (fosfatidilinozitol-4,5-difosfata) u PIP3 (fosfatidilinozitol-3,4,5-trifosfata) <sup>190</sup>. Nagomilani PIP3 dovodi fosfatidilinozitol zavisnu kinazu 1 (PDK1) i AKT u blizinu, pri čemu kinaza fosforiliše i aktivira Akt koji se pri tome aktivira i dovodi do fosforilacije efektornih proteina zaduženih za proliferaciju, ćelijsku smrt i preživljavanje <sup>190</sup>.

U odnosu na druge gene *RAS* familije, *H-RAS* gen pokazuje značajniju zastupljenost u karcinomima glave i vrata. Međutim, ne postoji jasno stanovište oko ekspresije *H-RAS* gena u ovoj grupi tumora. Naime, ovaj gen je jako ekspimiran u karcinomima glave i vrata kod stanovništva Indije (35%), dok su drugi istraživači našli da je u karcinomima glave i vrata Evropljana i Amerikanaca slabo detektovan (manje od 5%) <sup>75</sup>. Ovakve varijacije u zastupljenosti *H-RAS* gena se objašnjavaju lošim navikama stanovnika Indije kao što su žvakanje duvana i pušenje.

Murugan je našao da je u slučaju oralnog skvamocelularnog karcinoma (OSCC) *H-RAS* najčešće izmenjen <sup>190</sup>. Stopa mutacije kod *H-RAS* je 11,2%, sa rasponom od 0-55%; kod *K-RAS* je 4,5%, sa opsegom od 0-33%; *N-RAS* 0,3%, sa opsegom od 0-2,5% <sup>190</sup>. Mutacije *H-RAS* gena su češće ispoljene u Aziji u odnosu na zapadnu populaciju zbog loše navike žvakanja duvana. S druge strane, prekomerna ekspresija *H-RAS* gena usled amplifikacije je izraženija u zapadnom svetu, nego u Aziji. <sup>190</sup>.

Ranija istraživanja su pokazala suprotstavljene rezultate, pri čemu amplifikacije gena nisu detektovane u zapadnom svetu, ali amplifikacije *K-RAS* i *N-RAS* su nađene u oralnim karcinomima Indije <sup>75</sup>. Proučavajući OSCC u populaciji Vijetnama, među 18% slučajeva nađena je, pored 9 tačkastih mutacija *H-RAS* gena i jedna inserciona (10Gly11) mutacija. Od tih devet, tri su bile lokalizovane na kodonu 12, jedna na 13, a ostalih pet na kodonu 62 <sup>189</sup>.

Međutim, bilo je ranijih istraživanja koja nisu detektovala mutacije ovog gena u SCC. Tako Clark nije našao prisustvo mutacija *H-RAS* gena ni u jednom od 6 benignih papiloma i 5 premalignih eritroplakija, kao ni u 20 malignih SCC ranog stadijuma <sup>49</sup>. To je potvrđeno i u studiji gde među 120 SCC nisu nađene mutacije na 12. kodonu *H-RAS*, 61. kodonu *N-RAS* i 13. kodonu

*K-RAS*, ali je bilo dva tumora sa mutacijom na 12. kodonu *K-RAS*. Prekomerna ekspresija *H-RAS* je nađena kod 54% SCC, ali nije udružena sa stadijumom tumora, nodularnom ekspresijom i histologijom, što ukazuje na uključenost drugih gena u progresiju tumora. Prekomerna ekspresija je povezana sa ranim stadijumom tumora <sup>129</sup>.

Ekspresija p21ras proteina je detektovana u 76,9% ameloblastoma, pri čemu je ovaj protein lokalizovan u citoplazmi ćelija pomenutih tumora, mada je u par slučajeva bio prisutan u maloj količini i u jedru <sup>246</sup>. Druga studija je našla 100% ekspresiju p21 ras u ameloblastomima, ameloblastičnim fibromima i odontogenim miksomima, ali i u svim uzorcima zubnih folikula gde unutrašnji epitel, spoljašnji epitel i *reticulum stellatum* pokazuju slabiju ekspresiju, dok je zubna papila negativna za ovaj protein <sup>239</sup>. Pri tome je antitelo prepoznavalo i h-ras i k-ras p21 proteine.

Ekspresija RAS/MAPK signalnih molekula u ameloblastomima se nije jasno razlikovala od iste u zubnim zamecima i malignim ameloblastomima <sup>142</sup>. Nije nađena ni značajna razlika u ekspresiji Raf1, MEK1 i ERK1/2 proteina između malignih ameloblastoma i zubnih zametaka, dok je *K-RAS* bio manje izražen kod malignih ameloblastoma <sup>142</sup>. Ovakvi rezultati nisu ukazali na ulogu *K-RAS* gena ili MAPK puta u patogenezi ovih tumora. S obzirom da je RAS/MAPK put zastupljeniji u pleksiformnim nego u folikularnim ameloblastomima, iz ovoga proizilazi da je ovaj put učestvovao u strukturi i citodiferencijaciji ameloblastoma <sup>142</sup>.

## **Polimorfizmi gena**

Iako se polimorfizmi, kao različiti oblici jednog istog gena, smatraju normalnom pojavom u populaciji i javljaju se sa učestalošću većom od 1% slučajeva, oni mogu da predstavljaju faktore rizika za nastanak raznih tumora. Polimorfizmi mogu sami da doprinesu nastanku tumora ili da taj efekat ispolje kada su u kombinaciji sa drugim polimorfizmima u istom ili drugom genu.

Javljaju se u obliku polimorfizama pojedinačnih nukleotida (SNP) i polimorfizama dužine sekvence. Polimorfizmi pojedinačnih nukleotida podrazumevaju izmenu, inserciju ili deleciju jednog nukleotida u određenoj sekvenci.

S obzirom da je jasno da genski faktori imaju uticaj na razvoj KCOT, u ovim tumorima su proučavani i polimorfizmi raznih gena. Jedan od polimorfizama koji je povezan sa rizikom za nastanak karcinoma dojke, grlića materice, pluća, kolona i bešike jeste Arg72Pro polimorfizam

*TP53* gena. Njegovo prisustvo je potvrđeno i u KCOT. Kod ovog polimorfizma je arginin zamenjen prolinom u proteinskom lancu na 72. kodonu *TP53* gena. Homozigot za Pro alel je pokazao dvostruko veći stepen rizika za nastanak KCOT u odnosu na zdrave kontrole<sup>302</sup>, dok je alel Arg povezan sa razvojem ameloblastoma<sup>134</sup>.

Takođe, genotip GG u okviru -31G/C polimorfizma gena za survivin pokazao se kao faktor rizika za nastanak KCOT<sup>12</sup>, kao i drugih tumora<sup>301</sup>. Kod ovog polimorfizma citozin je zamenjen guaninom na 31. poziciji u promotoru, čija je uloga u regulaciji transkripcije gena za survivin. Dok je u jednoj studiji alel T i genotip TT u okviru polimorfizma IL-1 $\alpha$ 889 povezan sa nastankom KCOT<sup>73</sup>, druga studija nije našla vezu između njih<sup>250</sup>.

Među polimorfizmima koji su proučavani u KCOT, a nisu povezani sa nastankom ovih tumora je i Pro47Ser polimorfizam *TP53* gena, gde je citozin zamenjen timinom na prvom mestu 47. kodona u *TP53* genu. Iako je alel koji kodira serin na poziciji 47 bio značajno više zastupljen u ovim tumorima nego u kontrolnim uzorcima, ovaj polimorfizam nije doveden u vezu sa sa nastankom KCOT<sup>12</sup>.

Ni insercioni polimorfizam PIN3 ins 16bp, koji se karakteriše insercijom nukleotidne sekvence od 16 bp u intronu 3 *TP53* gena, nije detektovan u KCOT iako je alel A bio zastupljeniji kod obolelih od KCOT<sup>12</sup>. Može se zaključiti da mutacije gena *TP53* nisu odgovorne za nastanak ovih tumora.

### **T81C H-RAS polimorfizam**

Ovaj polimorfizam na *H-RAS* genu predstavlja SNP koji se javlja na kodonu 27, egzona 1. S obzirom da je u pitanju tzv. *silent* mutacija, ovaj polimorfizam ne dovodi do promene strukture p21 proteina jer zamenom citozina za timin i dalje se zadržava aminokiselina histidin na istom mestu u proteinskom lancu<sup>285</sup>. Međutim, T81C polimorfizam deluje na proces nastajanja p21, glavnog produkta i p19, alternativnog produkta H- RAS gena, pri čemu dolazi do povećanja produkcije proteina p21 na račun p19 proteina<sup>45</sup>.

Smatra se da ovaj polimorfizam doprinosi nastanku karcinoma mokraćne bešike<sup>115,213</sup>, želuca<sup>308</sup>, tiroidne žlezde<sup>128</sup>, usne duplje<sup>189,244</sup> i mijeloidne leukemije<sup>182</sup>. Nađen je u oko 22% oralnih karcinoma stanovnika Vijetnama, mada je nepoznato koji je genotip povezan sa njihovim

nastankom <sup>189</sup>. U drugoj studiji koja je proučavala asocijaciju ovog polimorfizma i oralnog karcinoma nađeno je da je genotip TC pokazao 1,6 puta veći rizik za nastanak karcinoma u odnosu na TT, a TC+CC 1,59 veći rizik nego TT. Zaključeno je da je alel C povezan sa nastankom ovog karcinoma <sup>244</sup>. Ovaj alel je nađen i kao faktor rizika za nastanak karcinoma želuca <sup>308</sup>.

Međutim, u nekim studijama je nađeno da su alel C i genotip CC zastupljeniji u zdravim kontrolama nego kod pacijenata sa kolorektalnim karcinomom <sup>110,236,241</sup>. Zastupljenost genotipa CC kod zdravih pojedinaca je bila od 5% <sup>241</sup> do 15% <sup>110</sup>, a alela C od 30% <sup>241</sup> do 40% <sup>236</sup>. S tim u vezi, ovaj alel je pokazao protektivnu ulogu u kolorektalnim tumorima <sup>110</sup>, adenokarcinomima želuca <sup>236</sup> i karcinomima mokraćne bešike <sup>241</sup>. Ovakve razlike u distribuciji genotipova i povezanosti ovog polimorfizma sa tumorima mogu se objasniti različitošću među populacijama, kao i razlikama u vrsti tumora i njihovom mehanizmu nastanka <sup>110</sup>.

## **Ciklin D1**

Gen za ciklin D1 je lokalizovan na hromozomu 11q13 <sup>276</sup>. Ciklin D1 je bitan za progresiju G1 faze ćelijskog ciklusa, ali može da dovede i do njenog skraćenja <sup>6</sup>. Uopšteno gledano, ciklini zajedno sa ciklin zavisnim kinazama (cdk) pomažu progresiju ćelijskog ciklusa. Među ciklinima su poznati A, B1, B2, C, D1, D2, D3, E, F, G i H i oni ispoljavaju aktivnost u različitim fazama ćelijskog ciklusa. Dok su ciklin E i A vezani sa cdk2 i deluju pre i tokom S faze, ciklin B sa cdk1 pokazuje aktivnost na prelasku G2/M, a ciklin D1 zajedno sa cdk4 je aktivan u G1 fazi <sup>54</sup>. Inhibitori ciklin zavisnih kinaza mogu biti Kip/Cip familija i INK <sup>67</sup>.

U tumorima se povećava aktivnost ciklina, dok su ciklin zavisne kinase inaktivne. Povećana ekspresija ciklin D1 proteina nije samo posledica amplifikacije CCND1 gena, već može biti izazvana uticajem drugih gena kao npr. RB <sup>67</sup>. Hipofosforilisani pRB deluje na povećanje ekspresije ciklin D1. S druge strane, postoji i negativna povratna sprega u kojoj sinteza i aktivacija ciklin D1 vodi ka fosforilaciji pRB (nuklearni protein retinoblastom) što dalje izaziva smanjenje ekspresije ciklin D1 <sup>67</sup>. Ciklin D1 kao deo holoenzima (sa cdk4, cdk6) fosforiliše i zajedno sa ciklin E-cdk2 kompleksom inaktiviše inhibirajući efekat RB-a na ćelijski ciklus <sup>77,281</sup>.

U literaturi se pominju različiti transdukcioni putevi koji deluju na aktivnost ciklin D promotora, pa se pored p42mark, c-Jun, c-Ets-2 i EGF pominje i mutirani p21ras <sup>6</sup>. Ciklin D1 je

regulisan od strane RAS gena i pri tome se posebno naglašava uticaj RAF-MEK-ERK puta. Međutim, ciklin D1 podleže i uticaju PI3K i PI3K/Akt puta <sup>160</sup>. S obzirom da ciklin D1 reguliše brzinu kojom teče G1 faza, njegova indukcija od strane p21ras vodi ka progresiji te faze <sup>6</sup>

Mitogena stimulacija ćelija u stanju mirovanja izaziva dva maksimuma aktivacije RAS-a, pri čemu se prva aktivacija RASa javlja na ulasku u G1 fazu i udružena sa Raf protein kinaznim putem, dok je druga karakteristična za sredinu G1 faze i povezana sa aktivnošću PI3K/Akt puta <sup>160</sup>. Veza RAS gena sa ćelijskim ciklusom se ogleda i u povezanosti ovog gena sa p21cip1, p27kip1 i RB. Inhibicija RAS gena dovodi do aktivacije RB i prestanka G1 faze <sup>160</sup>. RAS inhibiše ekspresiju p27kip1. Ako je inhibirana funkcija RAS gena, smanjena je i ekspresija ciklina D1, što dovodi do veće povezanosti p27kip1 sa Cd2-Ciklin E kompleksom. Međutim, normalna aktivnost RAS gena dovodi do velike ekspresije ciklina D1 koja izaziva povezanost p27kip1 sa Cdk4-Ciklin D1, pre nego sa Cdk2-Ciklin E kompleksom, pri čemu je tako oslobođena Cdk2 aktivirana. RAS je bitan za regulaciju ciklina D1 i inhibiciju Rb, čime se reguliše proliferacija ćelije <sup>53</sup>.

Sam ciklin D1, iako dovodi do progresije G1 faze ćelijskog ciklusa, ne može da dovede do transformacije primarnih ili zrelih fibroblasta. Za tu funkciju potrebna mu je korelacija sa drugim protoonkogenima. Tako ciklin D1 korelira sa RAS-om u transformaciji ćelija bubrega mladih pacova <sup>281</sup> i njihovih embrionalnih fibroblasta <sup>158</sup>, kao i kod epitelnih ćelija mlečnih žlezda <sup>305</sup>. Sa c-Mycom indukuje nastanak B-ćelijskih limfoma <sup>281</sup>. Takođe, ciklin D1 povećava i ekspresiju FGFR 1 i 2 (receptor za fibroblastni faktor rasta) i tako senzitivije ćelije na bFGF (bazični faktor rasta fibroblasta) što vodi ka progresiji tumora <sup>281</sup>.

Njegova povećana ekspresija je detektovana u raznim tumorima, pre svega u limfomu *mantle* ćelija <sup>33</sup>, tumorima glave i vrata <sup>181</sup>, kolorektalnom adenokarcinomu <sup>148</sup>, karcinomu dojke <sup>84</sup>, pluća <sup>30</sup>, jednjaka <sup>113</sup>, jetre <sup>201</sup>, mokraćne bešike <sup>224</sup>, materice <sup>199</sup>, kože <sup>106</sup> i sarkomima <sup>164</sup>. Prekomerna ekspresija ciklina D1 i/ili CCND1 amplifikacija se detektuje u 35 do 64% oralnih karcinoma glave i vrata i povezana je sa razvojem bolesti, kraćim vremenom preživljavanja, rekurentnošću i lokalnim metastazama u limfnim žlezdama <sup>67</sup>. U normalnim tkivima ovaj protein je slabije izražen <sup>132</sup>. Njegova uloga se ogleda i u uticaju na adhezivnost i mobilnost ćelija <sup>77</sup>. Svoj onkogeni potencijal ispoljava kroz abnormalan rast ćelija, angiogenezu i rezistentnost na apoptozu <sup>281</sup>.

Ciklin D1 je eksprimiran i u KCOT (87%) više nego u FC (25%) i RC (30%), ali ne značajno manje nego u *glandular odontogenic cyst* (GOC) (60%)<sup>276</sup>. Detektovan je u parabazalnom sloju epitela KCOT (Taghavi et al., 2013). U ovim lezijama pokazuje izraženiju jedarnu ekspresiju, mada se može detektovati i u citoplazmi<sup>95,291</sup>. Ciklin D1 je ispoljen više u sindromskim KCOT (83,3%) nego u nesindromskim KCOT (82,5%) i OOC (75%) kada se posmatra i suprabazalni i bazalni sloj<sup>291</sup>. Rekurentne KCOT ne pokazuju veću zastupljenost ciklin D1 u odnosu na nerekurentne lezije<sup>132,291</sup>. S druge strane, Lo Muzio je našao ispoljen ciklin D1 u svim sindromskim, za razliku od sporadičnih KCOT<sup>194</sup> što je pripisano primeni različitih laboratorijskih metoda i drugačijih antitela. Suprotno njemu, Kimi je u svojoj studiji detektovao jedarnu ekspresiju ciklina D1 u svim tipovima KCOT i u bazalnom i u parabazalnom sloju, pri čemu je ovaj protein bio eksprimiran u 79,2% primarnih, 70% rekurentnih i u 100% sindromskih KCOT<sup>132</sup>. Jedina značajna razlika je nađena između primarnih KCOT i normalne gingive (57,1%)<sup>132</sup>. Suprotno njima, Ibrahim je našao manju suprabazalnu, nuklearnu ekspresiju ovog proteina u sindromskim (20%) u odnosu na nesindromske tumore (37,5%)<sup>105</sup>. De Vicente je uočio ekspresiju ciklin D1 proteina u 91% KCOT, 50% FC, 40% ameloblastoma i 30% RC. Dok je u KCOT ta ekspresija bila zastupljena fokalno u parabazalnom sloju, u FC i RC ekspresija ciklin D1 proteina je bila podjednako zastupljena i fokalno i difuzno<sup>294</sup>. Al-amiri je potvrdio svojom studijom rezultate de Vicentea, gde je najjača ekspresija ciklina D1 bila u KCOT (85,7%) u odnosu na FC (75%) i RC (62,5%), mada je statistički značajna razlika u ekspresiji vidljiva samo u epitelu<sup>5</sup>.

## **Survivin**

Survivin pripada familiji proteina inhibitora apoptoze koju sem njega čine i NAIP, cIAP1, cIAP2, XIAP, Ts-XIAP, ML-IAP<sup>116</sup>. Većina ovih proteina poseduje BIR domen (*baculovirus IAP repeat*), a neki sadrže i prstenasti domen koga čine 7 cisteina i 1 histidin sposobni da vežu 2 atoma cinka<sup>69</sup>. Survivin ima jedan BIR domen na N-kraju, alfa-heliks domen na C kraju i funkcioniše kao dimer<sup>292</sup>. U odnosu na druge IAP, on nema COOH prstenasti kraj, kao ni domen za vezivanje kaspaza<sup>165</sup>. Survivin protein se sastoji od 142 aminokiseline i molekularne je mase 16,5kDa<sup>69</sup>.

Gen za survivin je smešten na 17. hromozomu i dužine je 14,7kb<sup>9</sup>. Postoji 5 izoformi survivina i to survivin, survivin-2B, survivin-delta Ex-3, survivin-3B i survivin-2a<sup>69</sup>. Survivin se sastoji od 3 introna<sup>116</sup> i 4 dominantna, kao i dva skrivena (2B i 3B) egzona<sup>152</sup>. Međutim, survivin



2-B ima umetnut egzon 2B koji kodira ubacivanje 23 dodatne aminokiseline u BIR domen i pokazuje gubitak antiapoptotske funkcije, dok se kod survivin-3 gubitkom egzona 3 prekida BIR domen, ali je antiapoptotska funkcija u velikoj meri očuvana <sup>165</sup>. Survivin 2-B je pretežno citoplazmatski lokalizovan, dok survivin 3 varijanta pokazuje i nuklearnu lokalizaciju <sup>166</sup>. Survivin-3B se sastoji od 5 egzona uključujući 3B egzon izdvojen iz introna 3 <sup>25</sup>. Survivin-2a čine egzon 1 i egzon 2 sa intronom 2 <sup>41</sup>. Različite varijante survivina se razlikuju po lokalizaciji i funkciji <sup>153</sup>.

Uloga survivina se ogleda u inhibiciji apoptoze, ali i u regulaciji ćelijskog ciklusa, kao i u apoptozi <sup>69</sup>. BIR domen doprinosi antiapoptotskoj ulozi ovog proteina <sup>116</sup>. Iako on ne poseduje sposobnost direktne inhibicije aktivnosti kaspaze 3, kaspaze 7 i kaspaze 9, prisustvo hepatitis B X-intereagujućeg proteina mu omogućava da ispolji antiapoptotsku funkciju tako što se taj kompleks vezuje za prokaspazu 9 i time se sprečava apoptoza <sup>172</sup>. Takođe, asocijacija sa XIAP doprinosi stabilizaciji ovog proteina i njegovoj inhibiciji kaspaze 9 <sup>65</sup>. Njegovim vezivanjem za Smac sprečava se uticaj ovog proapoptotskog proteina koji ima za ulogu da veže IAP za sebe i tako omogući da kaspaze deluju apoptotski <sup>68</sup>. Survivin reguliše ćelijsku proliferaciju stabilizacijom mikrotubula tokom kasne mitoze i regulacijom tačne podele sestrinskih hromatida <sup>303</sup>, što se obezbeđuje asocijacijom survivina i hromozomskih putničkih proteina, aurore B, INCENP i borealina <sup>289</sup>.

Smatra se da je njegova uloga vezana za lokalizaciju unutar ćelije, pa tako nuklearno lokalizovan survivin doprinosi ćelijskoj proliferaciji, dok citoplazmatski ima ulogu u ćelijskom preživljavanju i ćelijskoj deobi <sup>153</sup>. Survivin je takođe lokalizovan i u mitohondrijama, odakle se oslobađa u citoplazmu, te stoga survivin ispoljava ulogu u inhibiciji apoptoze i progresiji tumora <sup>69</sup>.

Uloga u inhibiciji apoptoze zavisi od fosforilacije treonina na 34. poziciji koju reguliše p34cdc2-ciklin B1 kinaza <sup>116</sup>. Svako povećanje aktivnosti ove kinaze dovodi do povećane ekspresije survivina. Međutim, mutacija treonina i prevođenje u alanin onemogućava fosforilaciju survivina čime se narušava njegova stabilnost i dolazi do degradacije. Mutacijom survivina narušava se i stabilnost survivin-kaspaza 9 kompleksa, pri čemu odvojena kaspaza 9 ispoljava apoptotsku funkciju <sup>202</sup>.

Njegova regulacija je i pod uticajem p53, STAT-3 (signalni transduser i aktivator transkripcije) i c-H-RAS. Protein p53 vrši supresiju ekspresije survivina<sup>116</sup>. Aktivacija STAT-3 u tumorima dovodi do povećane ekspresije survivina. Indukcija ekspresije H-RAS gena dovodi do povećanja survivina<sup>265</sup>. Inhibicija hemikalijama RAS-stimulisane aktivnosti PI3K i MEK1 dovodi do smanjenja ekspresije survivina i posledične apoptoze<sup>265</sup>.

Survivin je ispoljen tokom embriogeneze i to u ranijim fazama više, dok je kasnije njegova ekspresija smanjena. Ima ulogu u razvoju i diferencijaciji tkiva. Kod odraslih je njegova ekspresija ograničena na neka tkiva kao što su timus, CD34+ stem ćelije koštane srži, bazalni epitel kolona i mukozni želuca. Ima ulogu u razvoju T ćelija i najviše je ispoljen u duplo pozitivnim ćelijama (CD4+/CD8+), dok je manja ekspresija zastupljena u CD4+ i CD8+, a negativna u perifernim T ćelijama<sup>135</sup>. U endogenim ćelijama je regulisan od strane VEGF<sup>203</sup>, bazičnog fibroblastnog faktora rasta<sup>203</sup> i angiopoetina-1 preko PI3K/Akt puta<sup>214</sup>.

Povećana ekspresija survivina uočena je u karcinomima, sarkomima i hematološkim tumorima. Ispoljen je u karcinomima pluća<sup>185</sup>, dojke<sup>279</sup>, jednjaka<sup>123</sup>, želuca<sup>159</sup>, kolona<sup>125</sup>, jetre<sup>109</sup>, pankreasa<sup>245</sup>, mokraćne bešike<sup>274</sup>, materice<sup>237</sup>, jajnika<sup>304</sup> i kože<sup>92</sup>. Povećana ekspresija je nađena i u leukemijama<sup>120</sup>, neuroblastomima<sup>108</sup>, melanomima<sup>91</sup>, Non-Hoćkinovim limfomima visokog stepena<sup>9</sup> i sarkomima mekog tkiva<sup>122</sup>.

Što se tiče povezanosti ekspresije survivina i polimorfizama gena za survivin, publikovani su različiti rezultati. Prema Andriću i autorima ekspresija survivina je znatno manja kod KCOT pacijenata sa GG genotipom, iako je taj genotip doveden u vezu sa nastankom KCOT<sup>12</sup>. Nasuprot njima, drugi autori su našli da je alel G odgovoran za povećanu ekspresiju survivina<sup>301</sup>. S druge strane, neke studije su povezale genotip CC sa povećanom ekspresijom survivina<sup>83,111,126</sup>. Takođe, bilo je i istraživanja gde nije nađena nikakva veza između genotipova i ekspresije survivina<sup>14</sup>. Ovakvi kontradiktorni rezultati se objašnjavaju činjenicom da su u regulisanje ekspresije survivina uključeni i drugi mehanizmi osim transkripcione kontrole gena. Pošto postoje različite forme survivina, pitanje je koju formu survivina antitelo prepoznaje tokom imunohistohemijske analize, s obzirom da antitela nisu specifična za pojedine forme survivina.

Prognostički značaj ekspresije survivina zavisi od metode dijagnostike, njegove lokalizacije unutar ćelije, kao i detekcije različitih izoformi<sup>78</sup>. U tumorima jednjaka, jetre, jajnika, mikrocelularnim karcinomima pluća, limfomima mantle ćelija, holangiokarcinomima i

karcinomima endometrijuma nuklearna ekspresija survivina daje povoljnu prognozu, dok je u karcinomima želuca, dojke, ependimomu i osteosarkomu detekcija survivina u jedru tumorskih ćelija vezana za lošu prognozu <sup>78</sup>. Bez obzira na činjenicu da različita antitela detektuju različite izoforme i lokalizacije survivina, pokazalo se da čak i ista antitela primenjena na različitim tumorskim tkivima detektuju survivin različitih lokalizacija <sup>78</sup>.

Nuklearna lokalizacija survivina se povezuje sa povoljnom prognozom u slučaju OSCC <sup>71</sup>. Smatra se da je lokalizacija survivina regulisana interakcijom nuklearnog eksportujućeg signala, NES sa nuklearnim eksportnim receptorom, Crm1. NES se nalazi na C kraju survivina <sup>71</sup>. Neke studije nisu detektovale prisustvo survivina u normalnoj mukozi <sup>193,278</sup>, a njegovu slabiju ekspresiju u OSCC su povezivali sa povoljnijom prognozom, dok su srednja i jaka vezane za nepovoljan ishod bolesti <sup>193</sup>. Tako je i Bowen našao odsustvo ekspresije survivina u koži, dok je ovaj protein bio eksprimiran i u benignim i malignim lezijama kože <sup>35</sup>. Prisustvo survivina je moguće i u slučaju premalignih lezija, leukoplakija <sup>278</sup>.

Što se tiče usne duplje i oralnih lezija, survivin je detektovan u ameloblastomima <sup>141</sup>, ali i u KCOT <sup>11,151,207</sup>. Kumamoto je u svojoj studiji ukazao i da citoplazma unutrašnjeg epitela perikoronarnih folikula (PF) u odnosu na spoljašnji epitel i zubnu laminu ispoljava pozitivnost za survivin <sup>141</sup>. To je potvrdio de Oliveira koji je našao survivin ispoljen i u citoplazmi i u jedru epitelnih ćelija PF. U istoj studiji je survivin lokalizovan i u jedru i u citoplazmi KCOT i FC s tim što se u tumorima najjača ekspresija pokazala u suprabazalnom sloju, a u FC je bila i u bazalnom i suprabazalnom <sup>207</sup>. Kada se posmatraju različite vrste KCOT primećeno je da je survivin u primarnim KCOT slabo eksprimiran u citoplazmi bazalnog i parabazalnog sloja, dok je u rekurentnim i sindromskim KCOT ispoljen jako u svim slojevima epitela. U sindromskim je ispoljen u jedru i to najjače izražen nego u drugim tipovima KCOT čime se može objasniti rekurentnost ovih tumora <sup>151</sup>. Nasuprot njima, Andrić je opisao jaku difuznu ekspresiju survivina u citoplazmi KCOT, dok su RC bile negativne za njegovo prisustvo <sup>11</sup>. Isti autor nije našao asocijaciju CMV i ekspresije survivina.

# **II Naučná osnova problema**

Danas je jasno da u etiologiji KCOT važnu ulogu imaju nasledni faktori. Brojna istraživanja su pokazala da su mutacije PTCH gena važne za nastanak kako sindromskih<sup>257,293</sup>, tako i sporadičnih KCOT<sup>94,95,212</sup>. Smatra se da je PTCH gen odgovoran za agresivno ponašanje KCOT, kao i visok stepen rekurentnosti<sup>119</sup>. Osim toga, promene na nivou još jednog od često ispitivanih tumor supresorskih gena, *TP53*, takođe se dovode u vezu sa ovim tumorima<sup>3,88</sup>.

Uopšteno govoreći, mutacije pojedinih tumorsupresorskih ili protoonkogenih predstavljaju jedan od najznačajnijih faktora koji doprinose nastanku tumora. Greške na genu *TP53* zajedno sa mutacijama na nekom od gena iz familije RAS gena su najčešće genske lezije koje se mogu detektovati u humanim tumorima. Međutim, iako je danas široko prihvaćeno da KCOT treba posmatrati kao tumorske lezije, u dostupnoj literaturi nema podataka o tome da li mutacije i polimorfizmi RAS gena doprinose nastanku ovih tumora.

RAS onkogeni su aktivirani oblici normalnih gena, protoonkogenih. Jedan od članova te familije je i H-RAS. Mutacije H-RAS gena su detektovane u različitim tumorima čoveka: neuroblastomu, skvamocelularnom karcinomu glave i vrata, karcinomu jednjaka, larinksa, želuca, kolona mokraćne bešike i leukemiji<sup>306</sup>. Za nastanak tumora najčešće su odgovorne promene u RAS-MAPK (mitogen-activated protein kinase) putu<sup>228</sup>, mada je jedna studija pokazala da RAS predstavlja važnog člana PI3P-Akt puta i može da ima ulogu u nastanku oralnog karcinoma<sup>189</sup>.

Aktivacija ovog gena je uzrokovana najčešće tačkastim mutacijama na nekom od ključnih kodona, 12, 13 i 61. Usled ovoga, dolazi do zamene aminokiselina i izmene primarne strukture, a tako i funkcije onkoproteina p21ras. Smatra se da ovaj protein učestvuje u regulaciji proliferacije i diferencijacije ćelija. Zbog homologije aminokiselinske sekvence sa G proteinima, smatra se da ima ulogu u transdukciji mitogenog signala tj. stimulaciji ćelijskog rasta stvaranjem sekundarnih glasnika. Vezan je za unutrašnju stranu membrane i hidrolizom GTP-a do GDP-a uz pomoć GAP-a (*GTP activating protein*) prelazi u neaktivno stanje. Zato izmena p21 vodi do gubitka sposobnosti hidrolize GTP-a i tako do prekomerne aktivnosti ovog proteina i posledičnog rasta i proliferacije ćelija. Ipak, za sada nije poznato da li ovakav mehanizam ima značaja za nastanak i rast KCOT, niti da li postoje podaci o tome kakav je nivo ekspresije p21ras u ovim lezijama i da li on zavisi od statusa H-RAS gena.

Postoje oprečna mišljenja o povezanosti mutacije H-RAS gena i tumora glave i vrata. Iako su pojedini istraživači našli da je zastupljenost mutacija u tumorima glave i vrata stanovnika Indije

velika<sup>59,243</sup>, većina studija ukazuje da su mutacije H-RAS gena u malom procentu odgovorne za nastanak ovih tumora kod Evropljana<sup>129</sup> ili da ih čak i nema<sup>49,56</sup>. U ameloblastomima su potvrđene mutacije H-RAS gena u 6% slučajeva u 12. (G12S) i 61. (Q61R, Q61K) kodonu<sup>39</sup>. Imajući u vidu da i KCOT i ameloblastomi potiču od ćelija odontogenog epitela, kao i da dele brojne kliničke osobine, jedan od ciljeva ove studije je bio da se ispita da li se mutacije H-RAS gena mogu detektovati i u KCOT.

Rezultati brojnih istraživanja pokazali su da i polimorfizmi pojedinih gena mogu predstavljati faktore rizika za nastanak KCOT. U ovim tumorima je detektovan Arg72Pro polimorfizam *TP53* gena, gde su homozigoti za Pro alel imali dvostruko veći stepen rizika od nastanka KCOT u odnosu na zdrave kontrole<sup>302</sup>. Nasuprot tome, u ameloblastomima je pokazano da faktor rizika predstavlja prisustvo alela koji kodira arginin ovog polimorfizma<sup>133</sup>. Što se tiče IL-1 $\alpha$ 889 polimorfizma, rezultati su nekonzistentni. Dok jedna grupa naučnika nije našla da genotip TT doprinosi nastanku KCOT<sup>250</sup>, drugi ga smatraju faktorom rizika za njegov nastanak<sup>73</sup>. Još jedan od polimorfizama koji je potvrđen u KCOT je -31G/C polimorfizam gena za survivin gde je GG genotip pokazao trostruko veći rizik za nastanak KCOT<sup>12</sup>. Drugi ispitivani polimorfizmi u KCOT, kao Pro47Ser polimorfizam *TP53* gena i insercioni polimorfizam PIN3 ins16bp istog gena nisu dovedeni u vezu sa njihovim nastankom, iako su Ser alel i alel A2 (sa insercijom) bili zastupljeniji u KCOT nego u zdravim kontrolama<sup>12</sup>.

Kada je u pitanju H-RAS gen, polimorfizam 81T/C dovodi se u vezu sa nastankom različitih humanih tumora, kao što su karcinom mokraćne bešike, tiroidne žlezde, želuca i oralni karcinom<sup>115,128,213,244,308</sup>. Naime, na kodonu 27, u prvom egzonu H-RAS gena može doći do izmene 81. nukleotida (T>C). Međutim, ovo ne dovodi do zamene aminokiselina, te s toga nema poremećaja funkcije produkta ovog gena, proteina p21ras. Ovakva izmena je u stvari tzv. „*silent*“ mutacija, ne menja strukturu p21ras, ali dovodi do njegove povećane sinteze<sup>45</sup>. Ovaj polimorfizam je nađen u 22% slučajeva oralnog karcinoma kod stanovnika Vijetnama<sup>189</sup>, a genotip TC sam ili u kombinaciji sa genotipom CC, odnosno alel C<sup>244</sup> okarakterisani su kao faktor rizika za nastanak ovih tumora. Međutim, u dostupnoj naučnoj literaturi nema podataka o distribuciji genotipova ovog polimorfizma kod pacijenta sa KCOT. Imajući sve navedeno u vidu, bilo bi značajno ispitati da li određeni genotipovi ovog polimorfizma doprinose nastanku KCOT.

S obzirom na teškoće u hirurškom lečenju KCOT, dvofazni hirurški postupak koji se sastoji od tzv. dekompresije u prvom hirurškom aktu, nakon čega sledi potpuna enukleacija tumora, predstavlja često korišćenu opciju za lečenje pacijenata sa ovim lezijama. Stvarajući komunikaciju lezije sa usnom dupljom, dekompresijom se smanjuje veličina KCOT, ali dolazi i do zadebljanja zida<sup>(14)</sup>, te se tako tumor sledećom hirurškom metodom, enukleacijom, može odstraniti u potpunosti. Razna istraživanja su se bavila, a i dalje se ispituje, da li se pored evidentnog smanjenja KCOT nakon dekompresije dešavaju i promene u njihovom biološkom ponašanju.

Značajno je što je uočeno da nakon dekompresije dolazi do promena u ekspresiji markera ćelijske proliferacije u uzorcima KCOT<sup>13,20,50,200,272,273,298</sup>. Tako nakon prve faze lečenja KCOT uočen je gubitak citokeratina 10<sup>20</sup>, bcl-2<sup>13</sup>, smanjenje ekspresije COX-2<sup>298</sup>, IL-1 $\alpha$ mRNA i njegovog proteina<sup>200,272</sup>, kao i receptora za ovaj interleukin (IL-1RI)<sup>272</sup>, KGF<sup>273</sup>, Ki-67<sup>200</sup>. Međutim, rezultati Clarka i saradnika pokazali su nepromenjenju ekspresiju Ki-67, EGFR i p53 nakon dekompresije<sup>50</sup>.

Dekompresija rezultira smanjenjem vrednosti intracističnog pritiska<sup>140</sup>, a time i ekspresije IL-1 $\alpha$ <sup>200,272</sup> i produkcije metaloproteinaza, prostaglandina i osteoklastima sličnih ćelija, odgovornih za resorpciji kosti<sup>205</sup>. Ovim se delimično može objasniti smanjenje veličine lezije i njene agresivnosti nakon dekompresije. I dok se ovakvi mehanizmi relativno jednostavno mogu sagledati u patogenezi viličnih cista, činjenica da KCOT predstavljaju tumorske lezije, u čijem rastu značajnu ulogu igraju poremećaji u regulaciji ćelijskog ciklusa i apoptoze, budi posebno interesovanje za efekte dekompresije na ove tumore.

Primećeno je da epitel KCOT nakon dekompresije podleže histološkim promenama, što se ispoljava kao njegova hiperplazija, te gubitak keratinizacije, u čak 83% slučajeva<sup>13,20,171</sup>. S obzirom da se smatra da je upravo epitel KCOT odgovoran za rekurentnost tumora i da se u njemu detektuje povećana ekspresija raznih markera proliferacije i regulacije ćelijskog ciklusa, onda i ne čudi činjenica što se većina istraživanja fokusira na detekciju eventualnih promena u ekspresiji regulatornih proteina nakon dekompresije, koje bi pratile navedene histološke promene u epitelu KCOT.

U keratocističnim odontogenim tumorima detektovana je povećana ekspresija raznih markera proliferacije kao što su Ki-67<sup>79,93,114,130,183,196,207,208,242,294</sup>, PCNA<sup>82,136,206,218,238,251</sup> i survivin<sup>11,12,151,207</sup>, kao i proteina odgovornih za regulaciju ćelijskog ciklusa, kao što je ciklin D1

99,132,194,276,291,294. Ekspresija ovih proteina je bila znatno veća u epitelu KCOT u odnosu na druge odontogene lezije, što se smatra jednim od pokazatelja agresivne prirode ovih lezija i njihovog potencijala za konstantni rast.

Brojna istraživanja su se fokusirala na ispitivanje nekih od ovih proteina u uzorcima KCOT nakon dekompresije. Bez obzira na to, efekat dekompresije na njihovu ekspresiju i dalje ostaje nepotpuno razjašnjen, pre svega zbog toga što su rezultati sprovednih istraživanja dosta kontradiktorni. Dok u nekim studijama Ki-67 pokazuje značajno smanjenje u ekspresiji nakon dekompresije<sup>200</sup>, druga istraživanja nisu mogla da dokažu razliku u promeni ekspresije ovog<sup>50,197</sup>, a ni drugih proteina kao što su protein p53 i EGFR<sup>50</sup>. Slično je i sa bcl-2, gde su pojedine studije pokazale njegovo značajno smanjenje nakon dekompresije<sup>13</sup>, dok druga istraživanja naprotiv nisu potvrdila promene u ekspresiji bcl-2 nakon ovakve intervencije<sup>64</sup>. Iz ovih razloga, proizilazi potreba za daljim proučavanjem mehanizama delovanja dekompresije KCOT na ekspresiju navedenih regulatornih proteina.

Survivin pripada grupi proteina inhibitora apoptoze, pri čemu ispoljava ulogu i u proliferaciji ćelija i angiogenezi. Najvažniju antiapoptotsku ulogu ostvaruje vezivanjem za SMAC<sup>69</sup>. Ekspresija survivina je dovedena u vezu sa mnogim tumorima<sup>23,37,193,267,274,282</sup>, a između ostalog i ameloblastomima<sup>141</sup> i KCOT<sup>11,12,151,207</sup>. Da je jedan od faktora koji doprinosi nastanku KCOT, govore i rezultati studije gde je ovaj protein bio eksprimiran u svim uzorcima KCOT, dok su uzorci radikularnih cista bili negativni<sup>11</sup>. Takođe, survivin je detektovan u znatno većem stepenu u KCOT nego u radikularnim i folikularnim cistama<sup>151</sup> ili perikoronarnim folikulima zuba<sup>207</sup>. Razlike u njegovoj ekspresiji postoje i u okviru različitih tipova KCOT, gde KCOT udružene sa sindromom ispoljavaju veću ekspresiju survivina nego recidivirajuće ili sporadične KCOT, što govori u prilog većem stepenu agresivnosti i proliferacije<sup>151</sup>. S obzirom na histološke promene epitela nakon dekompresije i antiapoptotsku i proliferativnu ulogu survivina, javlja se i potreba za ispitivanjem njegove eventualne ekspresije nakon dekompresije.

Ciklin D1 u fosforilisanom stanju deaktivira inhibirajući efekat retinoblastičnog proteina koji kontroliše G1 fazu ćelijskog ciklusa<sup>77</sup>. Kod mnogobrojnih tumora pronađena je prekomerna ekspresija gena za ciklin D1 (CCND1 gen)<sup>276</sup>. Detektovan je u raznim tumorima<sup>77,295</sup>, uključujući i skvamocelularne karcinome glave i vrata<sup>180</sup> i KCOT<sup>105,276</sup>. Smatra se da doprinosi agresivnosti lezije, što je pokazano značajno većom ekspresijom u sindromskim u odnosu na sporadične KCOT



i ortokeratinizirane odontogene ciste<sup>291</sup>. Takođe, KCOT pokazuju povećanu ekspresiju ciklina D1 u odnosu na normalna tkiva<sup>132</sup>.

S obzirom da određene studije upućuju na aktivaciju ciklina D1 od strane mutiranog H-RAS gena<sup>6</sup>, bilo bi interesantno ispitati i ekspresiju p21ras proteina, produkta H-RAS gena, u KCOT, kao i utvrditi da li eventualno postoji korelacija između njegove i ekspresije ciklina D1. Kako u postojećoj naučnoj literaturi nema dovoljno podataka o statusu survivina i ciklina D1 u epitelu KCOT nakon dekompresije, bilo bi interesantno ispitati i da li ova intervencija utiče na njihovu ekspresiju i kakav je taj uticaj.

Na ovaj način, otvara se mogućnost boljeg razumevanja efekata dekompresije na KCOT. Bilo bi posebno značajno prikupiti podatke koji bi, bar demilično, ukazali na to u kojoj meri dekompresija, osim što dovodi do smanjenja KOCT, utiče i na njihove biološke osobine. Sa kliničkog aspekta to bi pomoglo u izboru najoptimalnije metode uklanjanja rezidualne lezije nakon dekompresije, budući da bi bilo nešto jasnije da li te lezije i dalje zadržavaju agresivno biološko ponašanje KCOT ili sa smanjenjem njihove veličine dolazi i do promene na nivou regulacije apoptoze i ćelijskog ciklusa.

Imajući u vidu sve gore navedene činjenice, postavljena je **radna hipoteza** da će KCOT pokazati prekomernu ekspresiju proteina p21ras, kao i survivina i ciklina D1, te da će nakon dekompresije doći do promene u nivou ekspresije ovih proteina. U pogledu statusa H-RAS gena, očekuje se da će distribucija genotipova 81T/C polimorfizma H-RAS gena biti različita kod pacijenata sa KCOT u odnosu na zdrave pojedince, kao i da će biti detektovane mutacije H-RAS gena u ovim lezijama. Najzad, očekuje se i da će postojati korelacija između ekspresije survivina, ciklina D1 i proteina p21ras.

# **III Ciljevi**

1. Utvrditi prisustvo mutacija na 12. i 13. kodonu H-RAS gena u uzorcima KCOT
2. Analizirati učestalosti alela i genotipova T81C polimorfizma H-RAS gena u uzorcima KCOT i kod zdravih pojedinaca i uporediti dobijene rezultate
3. Ispitati ekspresiju survivina, ciklina D1 i p21hras u tkivu KCOT i perikoronarnih folikula i uporediti dobijene rezultate
4. Uporediti ekspresiju ovih proteina u uzorcima KCOT pre i nakon dekompresije
5. Ispitati da li postoji korelacija između navedenih proteina
6. Ispitati da li postoji korelacija između ekspresije ovih proteina i starosne dobi pacijenata, pola i trajanja dekompresije

# **IV Materijal i metode**

U ovom kliničko-laboratorijskom istraživanju su korišćeni uzorci tumorskog tkiva pribavljeni od pacijenata obolelih od keratocističnih odontogenih tumora, kao i periferne krvi zdravih individua koji su predstavljali kontrolu. Izolovana DNK iz KCOT i periferne krvi korišćena je za genetičke analize, dok su za imunohistohemijsku analizu korišćeni uzorci KCOT čuvani u vidu parafinskih blokova, kao i tkivo perikoronarnih folikula pribavljeno tokom hirurškog vađenja zametaka donjih trećih molara u okviru ortodontskog lečenja.

Klinički deo studije je obavljen na Klinici za oralnu hirurgiju Stomatološkog fakulteta u Beogradu, dok su laboratorijska istraživanja sprovedena u Laboratoriji za humanu genetiku Stomatološkog fakulteta Univerziteta u Beogradu, u Laboratoriji odeljenja patologije, Kliničko-bolničkog centra, Zemun, u Laboratoriji patologije Medicinskog fakulteta Univerziteta u Beogradu i Laboratoriji oralne patologije Stomatološkog fakulteta u Beogradu. Celokupna studija je obavljena u periodu od februara 2013. do januara 2015.

Istraživanja su obavljena u skladu sa etičkim principima i Dobrom kliničkom praksom. Studija je odobrena od strane Etičkog odbora Stomatološkog fakulteta u Beogradu (36/19). Od svakog ispitanika je pre početka studije dobijen potpisan pristanak uz prethodno usmeno i pismeno informisanje pacijenta o ciljevima istraživanjima, dobrobitima studije i mogućim rizicima procedure. Pacijentima je ostavljena mogućnost odustajanja od učestvovanja u studiji u bilo kom trenutku.

## **1. Genetička istraživanja**

Za detekciju mutacija H-RAS gena na kodonima 12 i 13 (koji predstavljaju najčešću lokalizaciju mutacija ovog gena) korišćena je SSCP (*single strand conformation polymorphism*) metoda i analizirano je ukupno 52 uzorka KCOT. Takođe, u okviru genetičkih istraživanja analizirana je i distribucija genotipova polimorfizma T81C H-RAS gena u uzorcima KCOT i perifernoj krvi zdravih osoba. Za detekciju ovog polimorfizma korišćena je PCR-RFLP (*polymerase chain reaction-restriction fragment length polymorphism*) metoda i analizirano je 50 uzoraka KCOT i 81 uzorak periferne krvi u okviru kontrolne grupe.

Pre bilo koje od navedenih genetičkih analiza, DNK je izolovana iz KCOT čuvanih u parafinskim blokovima i periferne krvi zdravih osoba, a zatim je određeni segment DNK, definisan prajmerima, amplifikovan metodom PCR-a.

## **1.1 Izolacija DNK**

### **1.1.1 Izolacija DNK iz parafinskih uzoraka**

U prvom koraku, uzorak se usitnjava i dodaje mu se 1-1,5ml ksilola, uz vorteksovanje 30 minuta i centrifugiranje na 13000 obrtaja u minutu. Nakon toga, odbacuje se supernatant. Ukoliko postoji zamućenje i nejasna granica između taloga i supernatanta, ovaj korak se ponavlja. Talogu se potom dodaje 1-1,5 ml apsolutnog etanola uz mućkanje od nekoliko minuta i centrifugiranje na 13000 obr/min. Zatim se ponovo odvaja supernatant, a uzorak stavlja u termostat u cilju eliminacije etanola. U sledećem koraku se naliva digestivni pufer TNE (3M NaCl, TE 10X, H<sub>2</sub>O) pH 7, proteinaza K i SDS, pri čemu se na 100μl TNE, dodaje 2 μl proteinaze K (10mg/ml) i 10 μl SDS (10%). Ovakva smeša se ostavlja u vodenom kupatilu (termostatu) na 37°C preko noći.

Drugog dana se dodaje proteinaza K i smeša se drži 1sat na 56°C. Potom se dodaje isti volumen smeše fenol: hloroform (1:1). Rastvor se blago mućka do postizanja homogenosti, a zatim centrifugira na 3000 obr/min 5 minuta pri čemu nastaju dve odvojene faze. Vodena faza se odvaja u novu ependorf posudu i njoj se dodaje isti volumen smeše hloroform: izoamilalkohol (24:1). I ova smeša se blago mućka do postizanja homogenosti i centrifugira na 3000 obr/min 5 minuta, sa finalnim produktom od dve odvojene faze. Vodena faza se ponovo odvaja u novu ependorf posudu, a zatim joj se dodaje 2-3 volumena apsolutnog alkohola (sa -20°C) i 1/10 volumena 3M Na-acetata. Ova smeša se blago mućka sve do trenutka pojave končića DNK, a potom centrifugira nekoliko sekundi. Nakon toga se odbacuje sve osim končića DNK koji ostaje na dnu ependorf posude. Sledi ispiranje DNK 70% etanolom (sa -20°). Nakon sušenja taloga, dodaje mu se voda.

### **1.1.2 Izolacija DNK iz krvi**

U 5ml krvi se dodaje 5ml pufera za lizu, pa se takva smeša ostavlja na ledu 10-15 minuta, a zatim centrifugira na 3000 obr/min tokom 10 do 15 minuta. Supernatant se odbacuje, a talog

ispira fiziološkim rastvorom uz dodatak 5ml pufera. Sve se zatim resuspenduje i centrifugira na 3000 obr/min 10-15 minuta. Postupak se ponavlja dok talog na pobeli. Nakon odbacivanja supernatanta, talogu se dodaju supstance za njegovo rastvaranje: prvo 3ml pufera A, a potom i 200 $\mu$ l 10% SDS i 10 $\mu$ l proteinaze K (20 mg/1ml štoka). Sve se to izvorteksuje i inkubira na 37°C preko noći.

Drugog dana, nakon što se ependorf posuda izvadi iz vodenog kupatila, u mešavinu rastvora se dodaje 1ml saturisanog NaCl (6M). Sve se to snažno promućka nekih 15 sekundi, dok rastvor ne dobije belu boju. Sledi centrifugiranje na 3000 obr/min 15 minuta. Nakon taloženja proteina na dno ependorf posude, izdvaja se supernatant, koji se potom prenosi u čiste epruvete. U njega se dodaje 1 volumen izopropanola. Pažljivim mešanjem smeše, izdvaja se DNK končić, koji se potom, pomoću Pasterove pipete, prenosi i potapa u 1ml 70% etanola (-20°C) 30 sekundi. Na kraju procedure, ostavlja se da etanol ispari na sobnoj temperaturi, a onda se izolovana DNK prebacuje u ependorf sa 100 $\mu$ l vode.

## **PCR**

PCR predstavlja najefikasniju metodu za amplifikaciju DNK fragmenata uz korišćenje enzima *Taq* polimeraze. Ovaj enzim je DNK polimeraza izolovana iz bakterije *Thermus aquaticus* koja živi u termalnim izvorima i adaptirana je na ekstremno visoke temperature. S tim u vezi, *Taq* polimeraza omogućava sintetisanje DNK na temperaturi od 72°C.

Ova metoda koristi i prajmere koji predstavljaju oligonukleotide sposobne da se komplementarno vežu za DNK lanac. Prednji (*forward*, F) se vezuje za početak, a reverzni (*reverse*, R) za kraj regiona DNK koji se umnožava. Vezivanjem prajmera za DNK na tačno određenim, komplementarnim mestima formira se dvolančana struktura koja predstavlja signal *Taq* polimerazi da odatle ugrađuje nukleotide komplementarne matrici.

Amplifikacija se odvija kroz 25-40 PCR ciklusa, pri čemu se svaki ciklus sastoji od denaturacije DNK (raskidanje vodoničnih veza između dva lanca DNK) na temperaturi između 92°C i 95°C, hibridizacije prajmera (aniling, komplementarno vezivanje prajmera za matičnu DNK) na temperaturi između 50°C i 70°C i elongacije lanaca (sinteza DNK nadovezivanjem nukleotida na prajmere komplementarno matrici) na temperaturi od 72°C. Nakon nekoliko sati amplifikacije, dobija se milijardu kopija DNK sekvence ograničene F i R prajmerima.

## **1.2 Detekcija mutacija H-RAS gena u uzorcima KCOT**

### **1.2.1 PCR-SSCP**

SSCP podrazumeva metodu za detekciju tačkastih mutacija koja je bazirana na analizi kretanja jednolančanih segmenata DNK kroz gel tokom elektroforeze. Mutirana DNK ili DNK izmenjena polimorfizmom zauzima drugačiju konformaciju u prostoru u odnosu na normalnu DNK zbog specifičnog intramolekularnog sparivanja baza, što se vidi kao drugačiji položaj trake na poliakrilamidnom gelu. Na ovaj način može se uočiti da li se DNK iz ispitivanih uzoraka ponaša na isti način kao i DNK iz kontrolnih uzoraka ili zauzima drugačiju poziciju.

Prethodno izolovana DNK iz KCOT i periferne krvi se amplifikuje i Potvrda rezultata SSCP vršena je podvrgavanjem slučajno izabranih uzoraka sekvenciranju. Analizom je obuhvaćeno 52 uzorka KCOT. Za kontrolne uzorke korišćena je izolovana DNK iz periferne krvi zdravih osoba.

Za amplifikaciju DNK korišćeni su prajmeri F 5' ATGACGGAATATAAGCTGGT 3' i R 5' CGCCAGGCTCACCTCTATA 3', čime se umnožava segment dužine 123 bp (baznih parova). Ostatak amplifikacione smeše (25 $\mu$ l) činili su: 14,5  $\mu$ l vode, 2,5  $\mu$ l pufera, 1  $\mu$ l dNTP, 0,2  $\mu$ l Taq polimeraze i 5  $\mu$ l DNK. U eksperimentu je korišćena koncentracija DNK od 100 ng/mikrolitru. Uslovi PCR metode podrazumevaju inicijalnu denaturaciju na 95°C 3 minuta, a zatim amplifikaciju kroz 35 ciklusa, koja se sastoji od denaturacije na 95°C 30sec, aniling na 50°C 30sec i ekstenzija na 72°C 30sec. Krajna ekstenzija se odvijala na 72°C 7 minuta.

U cilju potvrde uspešne amplifikacije, uzorci su analizirani na 8% poliakrilamidnom (PAA) gelu postupkom elektroforeze. Po 8  $\mu$ l svakog od 50 amplifikovanih uzoraka, naliveno je u pojedinačne bunariće PAA gela, pripremljenog prema recepturi Laboratorije za humanu genetiku Stomatološkog fakulteta (Tabela IV-1).

Elektroforetsko kretanje amplifikovane DNK kroz gel odvijalo se na 230V u trajanju od oko 30 minuta. Potom je gel obojen etidijum bromidom i izložen UV svetlu.



*Tabela IV-1 Receptura 8% PAA gela*

<b>Sastojci</b>	<b>Zapremina</b>
<b>Voda</b>	3,90ml
<b>5x TBE</b>	1,30ml
<b>40%Aa</b>	1,30ml
<b>10%APS</b>	46 $\mu$ l
<b>Temed</b>	8 $\mu$ l

Nakon potvrde uspešne amplifikacije, uzorak je pripreman za SSCP analizu. U 5  $\mu$ l amplifikata dodavano je po 10  $\mu$ l 95% formamida i 5  $\mu$ l vode, pa je zatim vršena denaturacija DNK na 96°C 5 minuta. Po završetku denaturacije, uzorak se stavlja na led i nanosio na 10% gel. 10% PAA gel se razlikovao od 8% PAA gela u zapremini sastojaka, kao i u dodatku glicerina radi lakšeg kretanja uzoraka kroz gel. Receptura 10% PAA gela je predstavljena u Tabela IV-2. U prvi bunarić je naliven DNK marker, a u jedan od ostalih i amplifikovan pripremljen uzorak DNK zdrave osobe koja služi kao kontrola u odnosu na koju se poredi kretanje DNK poreklom iz tumora.

Elektroforeza je otpočinjala sa 160 V 15 minuta, nakon čega je napon podignut na 200V i pri tome je trajala 45 minuta. Tokom ostalog dela vremena, do isticanja boje, elektroforeza se odvija na 230V.

Tabela IV-2 Receptura 10% PAA gela

Sastojci	Zapremina
Voda	4,20ml
5x TBE	0,75ml
40%Aa	1,90ml
10%APS	67,4 $\mu$ l
Temed	12,5 $\mu$ l
Glicerol	0,75ml

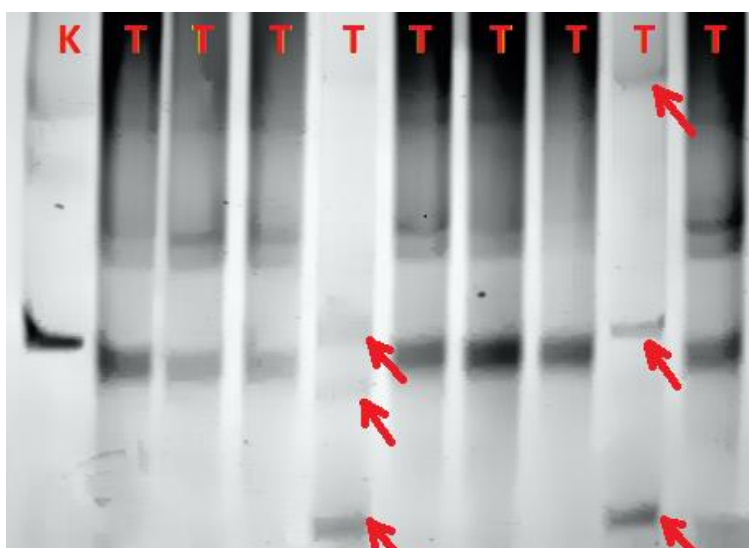
Bojenje gela, nakon elektroforeze, vrši se po sledećoj proceduri: gel se potapa u rastvor I 5-10 minuta (Tabela IV-3), a zatim ispira vodom u trajanju od 3 minuta. Potom se potapa u rastvor II (Tabela IV-4). Nakon pojave traka na gelu, otklanja se rastvor II iz posude, a naliva sveže pripremljena 10% sirćetna kiselina (10ml sirćetne kiseline i 90ml H<sub>2</sub>O) i ostavlja da deluje 5 minuta. Detekcija traka je vršena u odnosu na lokalizaciju normalne, kontrolne DNK (Slika IV-1).

Tabela IV-3 Rastvor I za bojenje 10% PAA gela

Sastojci	Zapremina
25% etanol	50ml
1%NH <sub>3</sub>	2ml
0,2% AgNO <sub>3</sub>	0,4g
H <sub>2</sub> O	do 200ml

Tabela IV-4 Rastvor II za bojenje 10% PAAG

Sastojci	Zapremina
3% Na <sub>2</sub> CO <sub>3</sub>	6g
0,2% formaldehid	1ml
H <sub>2</sub> O	do 200ml



Slika IV-1 10% PAA gel nakon bojenja srebrom u okviru SSCP metode. K predstavlja kontrolnu DNK bez prisustva mutacija, dok su tumorske DNK obeležene oznakom T. Različito kretanje od normalne DNK detektuje se različitim nivoom traka, koje su na slici označene strelicama

### Sekvenciranje

Nekoliko uzoraka koji su na osnovu SSCP analize bili suspekti na prisustvo mutacije, dodatno su podvrgnuti sekvenciranju radi potvrde nalaza. Za ovo je korišćen uređaj „ABI Prism 310 Genetic Analyzer“. Pre sekvenciranja, PCR amplifikat je prečišćen pomoću Qiagen-ovog kita. Reakcionu smešu činili su:

„BigDye terminator 3.1“	8µl
Ciljni fragment	10ng
Prajmer	3,2 pmol
H <sub>2</sub> O	do 20 µl

Program PCR reakcije za sekvenciranje bio je 1 min na 96<sup>0</sup>C, zatim 25 ciklusa sledeća tri koraka: 10 sec na 96<sup>0</sup>C, 5 sec na 50<sup>0</sup>C i 4 min na 60<sup>0</sup>C.

Nakon PCR reakcije, dobijeni produkti su prečišćeni izopropanolom da bi se neinkorporisani, obeleženi nukleotidi odstranili, a zatim je dodat formamid i uzorci su denaturisani tokom 2 minuta na 96<sup>0</sup>C. Posle denaturacije dvostrukog lanca, uzorci su postavljeni u kapilarni sistem za sekvenciranje, a dobijene sekvence su upoređene sa bazom podataka NCBI GeneBank.

### **1.3 Detekcija T81C polimorfizma H-RAS gena**

U cilju detekcije polimorfizma H-RAS gena na nivou kodona 27 (polimorfizam 81 T→C), uzorci KCOT analizirani su PCR-RFLP metodom. Analiza polimorfizama dužine restrikcionih fragmenata (RFLP) se zasniva na digestiji umnoženih fragmenata DNK restrikcionim endonukleazama. Restrikcione endonukleaze su enzimi koje prepoznaju specifično restrikciono mesto, tj. sekvencu nukleotida u okviru kojeg seku DNK. Svaki enzim prepoznaje sebi svojstvenu sekvencu nukleotida. Restrikciono mesto se najčešće sastoji od 4 do 6 bp nukleotida.

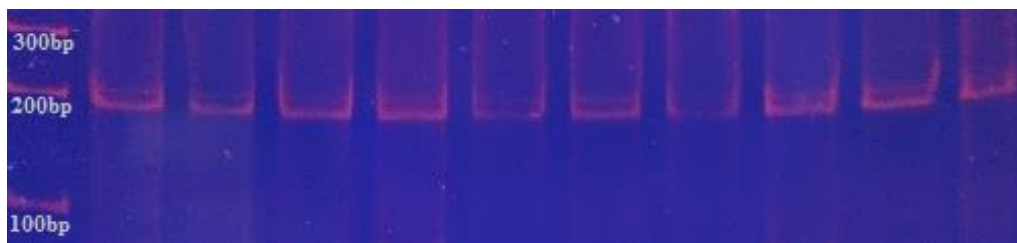
Ovom analizom obuhvaćeno je 50 KCOT i 81 kontrolni uzorak periferne krvi zdravih individua. Kao i pre SSCP, tako je i ovde prvo bilo potrebno amplifikovati deo DNK, tačnije deo H-RAS gena oko kodona 27.

#### **1.3.1 PCR**

Priprema uzoraka za amplifikaciju je vršena po sledećoj recepturi: 16,5 µl vode, 2,5 µl pufera, 0,5 µl Mg, 0,5 µl dNTP, 1 µl prajmera 1, 1 µl prajmera 2, 0,2 µl Taq polimeraze i 3 µl DNK određenog uzorka u posebnu ependorf posudu, tako da se dobije 25µl amplifikacione smeše.

Pri tome, morali su biti ispoštovani i posebni uslovi PCR-a, pri čemu se inicijalna denaturacija odvijala na 95°C u trajanju od 3 minuta. Proces amplifikacije je tekao kroz 35 ciklusa koje su činili denaturacija na 95°C 45 sekundi, aniling na 50°C 45 sekundi i ekstenzija od 1 minut na 72°C. Krajnja ekstenzija na istoj temperaturi je trajala 7 minuta.

Detekcija amplifikovanog fragmenta je vršena pomoću gel elektroforeze. Po 8 µl PCR smeše nalivano je u svaki bunarić 8% PAA gela. Elektroforeza se odvijala na 230V 30 minuta. Nakon završene elektroforeze, gel je bojen etidijum bromidom i izložen UV svetlu. Tačna lokalizacija obojene trake je ustanovljena poređenjem sa DNK markerom obično nanetim u prvi bunarić gela. Amplifikovan H-RAS gen je predstavljen trakom od 200 bp korišćenjem prajmera F:5'-CTTGGCAGGTGGGGCAGGAGA-3' i R:5'-GGCACCTGGACGGCGGCGCTAG-3' (Slika IV-2).

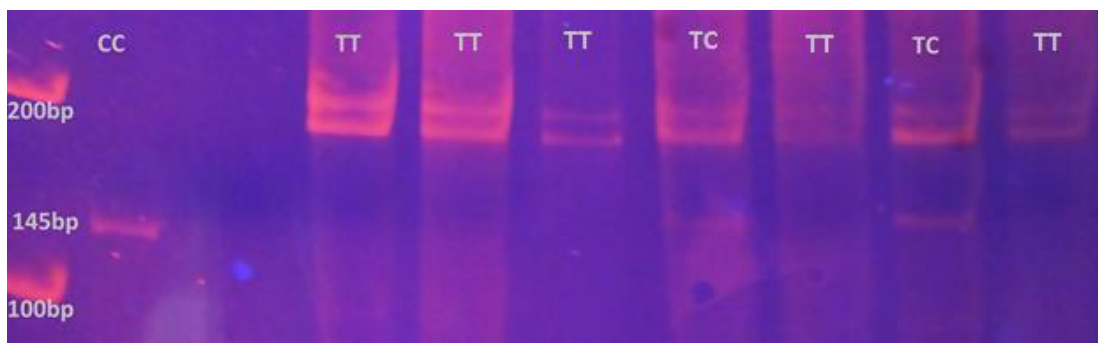


*Slika IV-2 Amplifikovan segment H- RAS gena od 200bp na PAA gelu.*

### **1.3.2 Priprema uzoraka za RFLP**

Gelom potvrđen amplifikovani fragment H-RAS gena, dalje je podvrgnut RFLP metodi. U svakih 17 µl amplifikata, dodato je 2 µl Tango pufera i 0,3 µl enzima DraIII (**AdeI, New England Biolabs, Schwalbach, Germany**). Potom je smeša ostavljena u termostatu 1h na 37°C. Pre nalivanja na 8% gel, uzorci su pomesani sa bojom. Lokalizacija traka je ustanovljena na osnovu DNK markera.

U zavisnosti od sekvence DNK na poziciji 27 kodona, razlikuju se tri varijante genotipova. Kod homozigota CC, DraIII enzim seče amplifikat na fragmente od 145 bp i 55 bp. Homozigot TT predstavljen je trakom od 200 bp. Heterozigot CT se karakteriše trakama veličine 55 bp, 145 bp i 200 bp (Slika IV-3).



Slika IV-3 Prikaz TT, TC i CC genotipova na PAA gelu. Prikazane linije odgovaraju veličini od 200bp i 145bp. Najniža linija veličine 55bp nije obuhvaćena gelom usled potrebe za dužim trajanjem elektroforeze radi razdvajanja gornjih linija.

## 2. Imunohistohemijska istraživanja

Imunohistohemijske analize korišćene su radi detekcije ekspresije survivina, ciklina D1 i p21ras proteina u tkivu KCOT i perikonarnim folikulima. Tehnički deo je obavljen na Odeljenju patologije Kliničko-bolničkog centra Zemun.

### 2.1 Uzimanje uzoraka

U studiju je uključeno 18 pacijenata sa KCOT koji su lečeni dvofaznim hirurškim postupkom, dekompresijom u prvom aktu i naknadnom enukleacijom preostale lezije. Prema tome, ukupno 36 uzorka KCOT (18 parova), uzetih za vreme dekompresije, kao i tokom enukleacije, podvrgnuto je histološkoj analizi i imunohistohemijskom bojenju. Od 18 pacijenata, 10 su bile žene i 8 muškarci, pri čemu je srednja vrednost godina života ovih pacijenata bila 37,7 (standardna devijacija 20,423; medijana 30,5). Parafinski blokovi su čuvani na Odeljenju opšte i oralne patologije Stomatološkog fakulteta u Beogradu od 2005. godine. Kontrolnu grupu su činili perikoronarni folikuli impaktiranih trećih molara uzetih od sedam pacijenata (3 muškarca i 4 žene) čija je srednja vrednost godina života bila 18,17 (standardna devijacija 2,32; medijana 18,5).

Faktori uključenja u studiju su bili: histološki potvrđeni sporadični KCOT koji su podvrgnuti dekompresiji praćenoj enukleacijom, kao i osobe bez ijednog drugog

dijagnostikovanog tumora. Iz studije su bili isključeni KCOT u sklopu Gorlin-Golcovog sindroma. Istraživanje je odobreno od strane Etičkog komiteta Stomatološkog fakulteta u Beogradu (Odobrenje broj 36/19) i obavljeno na Klinici za oralnu hirurgiju Stomatološkog fakulteta, Univerziteta u Beogradu od januara 2014. do januara 2015.

Uzorci su uzeti od svakog pacijenta u dva navrata, tokom hirurškog lečenja, prvi put prilikom dekompresije, a kasnije i prilikom enukleacije KCOT. U prvom hirurškom aktu, nakon ekspaniranja lezije uziman je deo zida KCOT, stavljan u formalin, a zatim slat na histološku analizu i imunohistohemijsko bojenje. Potom je oralna sluzokoža zašivena za preostalo tumorsko tkivo, tako da se formira komunikacija tumorske šupljine sa usnom dupljom. U postoperativnom periodu vršeno je ispiranje šupljine fiziološkim rastvorom. Nakon radiografski konstatovanog smanjenja lezije pristupano je drugom hirurškom katu, enukleaciji preostalog tumora. Tokom enukleacije, tumorsko tkivo je uklanjano u potpunosti i pribavljeni uzorci su slati na histološku i imunohistohemijsku analizu.

## **2.2 Histološka analiza**

Pre same imunohistohemije, bilo je neophodno potvrditi da se radi o keratocističnim odontogenim tumorima. Dijagnoza KCOT je potvrđena na osnovu prisustva parakeratotičnog pločastoslojevitog epitela sa palisadno raspoređenim bazalnim slojem sačinjenim od kuboidalnih ili kockastih ćelija. Na hematoksilin-eozin obojenim preparatima posmatrane su i druge karakteristike epitela: prisustvo inflamacije, ortokeratoze, atipije epitela, hiperplazije, epitelnog urastanja, epitelnih ostrvaca i ćerki cista. Takođe, obraćena je pažnja na prisustvo i na ostale karakteristike odontogenih lezija (cisti) kao što su Raštonova tela i holesterolski kristali.

## **2.3 Imunohistohemijsko bojenje**

Deparafinizacija je vršena na isečcima KCOT tkiva debljine 5 µm uz pomoć ksilena dva puta po 5 minuta. Potom su tkiva dehidratirana pomoću etanola različitih koncentracija (100%, 96%, 80%, 70%, 50%) dva puta po 5 minuta. Tokom pretretmana, tkiva su izlagana 0.1ml citratnog bufera (pH 6.0) 20 minuta na temperaturi od 98°C. Nakon toga, sledila je inkubacija uzoraka u 3% H<sub>2</sub>O<sub>2</sub> 5 minuta, ispiranje Tris buferom, kao i izlaganje UV zračenju 5 minuta. Uzorci su

inkubirani sa zečijim poliklonalnim antitelima za survivin (Termolab vision, Rockford, IL, USA) spremnim za upotrebu i p21hras (1:500, Termo lab vision, Rockford, IL, USA) i zečijim monoklonalnim antitelima za ciklin D1 (clone SP4, Termo lab Vision, Rockford, IL, USA) spremnim za upotrebu 20 minuta u Imunosteineru. Nakon ispiranja od 5 minuta, uzorci su izloženi uticaju Quatro amplifiera 10 minuta, Quatro polimera 10 minuta, DAB quatro 5 minuta i hematoksilina 2 minuta. Između svih ovih faza, uzorci su ispirani u trajanju od 5 minuta. Kao pozitivna kontrola za p21hras korišćeno je normalno tkivo bubrega, mantle cell limfom za ciklin D1 i normalno tkivo pankreasa za survivin. Negativnu kontrolu su predstavljala tkiva bez prisustva antitela.

U zavisnosti da li je ekspresija nekog proteina izražena u nukleusu ili u citoplazmi, koriste se drugačije metode analize. S obzirom da su ciklin i survivin eksprimirani u nukleusu, računat je broj pozitivnih ćelija među 1000 nasumično odabranih ćelija u 10 vidnih polja. Procenat obojenih ćelija je dobijen deljenjem ukupnog broja pozitivnih ćelija sa ukupnim brojem nasumično odabranih ćelija (1000) i pomoženim sa 100 (broj pozitivnih ćelija / ukupan broj ćelija x 100). Za analizu p21hras korišćena je semikvantitativna metoda. Ona podrazumeva subjektivnu procenu procenta pozitivnih ćelija u uzorku. Procenat pozitivnih ćelija je ocenjen kao: 0 (0-5%), 1 (6-25%), 2 (26-50%), 3 (51-75%), 4 (>75%). Intenzitet bojenja je ocenjen kao: odsustvo=0, slab=1, umeren=2, jak=3. Ukupna ocena obojenosti tkiva predstavlja kombinaciju obe ocene; minimalna ocena je 0, a maksimalna 7.

### **3. Statistička obrada podataka**

U obradi podataka korišćene su deskriptivne statističke metode i to apsolutni i relativni brojevi (n, %) kod opisivanja atributivnih obeležja posmatranja, i mere centralne tendencije (aritmetička sredina, medijana) i mere disperzije (strandardna devijacija) kod obrade numeričkih obeležja.

Za poređenje učestalosti pojavljivanja atributivnih obeležja posmatranja između posmatranih grupa primenjen je Pirsonov Hi-kvadrat test (*Pearson Chi-square,  $\chi^2$  test*). Logističkom regresionom analizom je određena povezanost pojedinih atributivnih obeležja sa mogućim rizikom od nastanka tumora.



Kod obrade numeričkih obeležja posmatranja, Kolmogorov-Smirnov test (*Kolmogorov-Smirnov Test*) je primenjen za definisanje normalnosti raspodele. U slučaju da se radilo o normalnoj raspodeli, korišćen je T test za zavisne uzorke (*Paired t-test*). Suprotno, za utvrđivanje razlike u ponovljenim merenjima kada je raspodela bila različita od normalne, primenjen je Vilkoksonov test rangova (*Wilcoxon Signed Ranks test*). Prilikom poređenja numeričkih obeležja posmatranja između dve nezavisne grupe, a kada je raspodela bila normalna, primenjen je t test za nezavisne uzorke (*Independent t-test*), dok je u slučaju raspodele različite od normalne korišćen Man-Vitni test (Mann-Whitney test). Mek Nemarov test (Mc Nemar's test) je primenjen pri poređenju dva atributivna obeležja posmatranja sa nominalnom skalom. U analizi korelacija među varijablama korišćen je Spirmanov koeficijent korelacije (*Spearman's rank correlation coefficient*). Sve vrednosti p manje od 0,05 su smatrane statistički značajnim. Za statističku analizu podataka korišćen je program SPSS 20.0 (IBM corp, Armonk, NY, USA).

# **V Rezultati**

## 1. Genetičke analize

### Opšti podaci o pacijentima

Istraživanjem u okviru RFLP metode je obuhvaćeno 50 pacijenata sa KCOT. Većinu obolelih su činili muškarci, mada ova razlika nije bila statistički značajna (hi-kvadrat test,  $p=0.572$ ) (Tabela V-1). KCOT su najčešće bili lokalizovani u donjoj vilici (hi-kvadrat test,  $p=0.002$ ) (Tabela V-2) i kod muških i kod ženskih pacijenata (hi-kvadrat test,  $p=0,324$ ) (Tabela V-3).

*Tabela V-1 Raspodela pola kod osoba sa KCOT*

	Broj pacijenata	Procenat
<b>Muški</b>	27	54%
<b>Ženski</b>	23	46%
<b>Ukupno</b>	50	100%

*Tabela V-2 Lokalizacija KCOT u vilicama*

	Broj pacijenata	Procenat
<b>Donja vilica</b>	36	72%
<b>Gornja vilica</b>	14	28%
<b>Ukupno</b>	50	100%

Tabela V-3 Raspodela KCOT u vilicama u odnosu na pol pacijenata

		Lokalizacija		
		Donja vilica	Gornja vilica	Ukupno
Pol	Muški	21	6	27
	Ženski	15	8	23
Ukupno		36	14	50

Srednja vrednost životnog doba pacijenata iznosila je 43,02 godina sa minimalnom vrednosti od 9 i maksimalnom od 82 godine (Tabela V-4). Muški pacijenti su bili nešto stariji od ženskih, mada ta razlika nije statistički potvrđena (t-test za nezavisne uzorke,  $p=0,422$ ) (Tabela V-5).

Tabela V-4 Starost pacijenata sa KCOT

N	Srednja vrednost	Standardna devijacija	Medijana	Minimum	Maksimum
18	43,02	19,353	44	9	82

Tabela V-5 Odnos starosti i polova pacijenata sa KCOT

	Pol	N	Srednja vrednost	Standardna devijacija	p
Starost	muški	27	45,07	19,694	0.422
	ženski	23	40,61	19,095	

Pacijenti sa KCOT lokalizovanim u gornjoj vilici su bili stariji u odnosu na pacijente sa istim tumorima u donjoj vilici, mada statistički značajna razlika između njih nije nađena (t-test za nezavisne uzorke,  $p=0,340$ ) (Tabela V-6).

Tabela V-6 Odnos starosti pacijenta i lokalizacije KCOT u vilicama

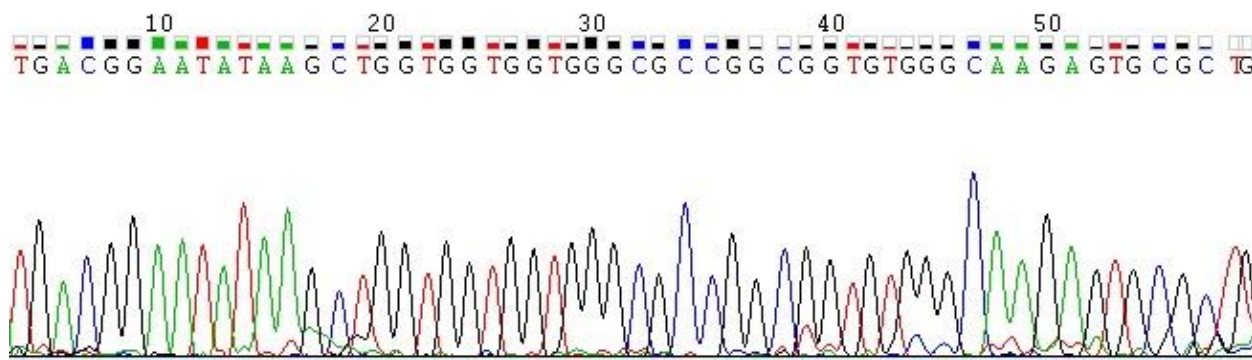
	Vilica	N	Srednja vrednost	Standardna devijacija	p
Starost	donja	36	44,67	18,933	0.340
	gornja	14	38,79	20,491	

### Analiza mutacija H-RAS gena u uzorcima KCOT

Za detekciju eventualnog prisustva mutacija H-RAS gena SSCP metodom analizirano je ukupno 52 uzorka KCOT. Analiza dobijenih rezultata pokazuje da kod 30 uzoraka kretanje amplifikovanog segmenta DNK odgovara tzv. *wild type* H-RAS genu, dok su promene u kretanju DNK konstatovane u 22 uzorka. Ovi uzorci su dodatno analizirani sekvenciranjem.

#### Sekvenciranje

Rezultati sekvenciranja su pokazali odsustvo mutacija na 12. i 13. kodonu H-RAS gena. Kako je amplifikovani segment DNK obuhvatao i egzon 1 H-RAS gena, zaključili smo da su promene u kretanju DNK u odnosu na kontrolu uslovljene prisustvom različitih genotipova polimorfizma T81C H-RAS gena. Slika V-1 je prikazan deo sekvence H-Ras gena.



Slika V-1 Hromatografski zapis DNK sekvence ciljanog segmenta H-RAS gena

## Analiza polimorfizma 81T/C H-RAS gena

Raspodela genotipova ovog polimorfizma u osoba sa KCOT i zdravih individua prikazana je u Tabela V-7. Uočena je veća zastupljenost TT genotipa nego CC i TC genotipova i kod obolelih osoba i kod zdravih individua, pri čemu su čak dve trećine pacijenata sa KCOT bili nosioci TT genotipa. Genotip CC je detektovan kod sedam ispitanika kontrolne grupe, dok nijedan slučaj nije konstatovan kod obolelih od KCOT. Na osnovu analize frekvencije genotipova, uočena je statistički značajna razlika u raspodeli genotipova između pacijenata i zdravih osoba (*Pearson  $\chi^2$  test*,  $p=0,037$  (Tabela V-7).

*Tabela V-7. Raspodela genotipova polimorfizma 81T/C H-RAS gena kod pacijenata sa KCOT i zdravih pojedinaca*

	KCOT (%)	Kontrole (%)	P
<b>TT</b>	33 (66 %)	40 (49,38 %)	0,037
<b>TC</b>	17 (34 %)	34 (41,98 %)	
<b>CC</b>	0 (0%)	7 (8,64%)	
<b>Ukupno</b>	50 (100%)	81(100%)	

Kada je analizirana zastupljenost TT genotipa ovog polimorfizma u odnosu na nosioce TC i CC genotipa, pokazalo se da je TT genotip statistički značajno češće detektovan kod pacijenata sa KCOT u odnosu na kontrolnu grupu. Logistička regresiona analiza je pokazala da nosioci TT genotipa ovog polimorfizma imaju dva puta veći rizik od nastanka KCOT u poređenju sa nosiocima TC i CC genotipova. (Tabela V-8).

Tabela V-8 Raspodela TT i kombinovanog TT+TC genotipa polimorfizma 81T/C H-RAS gena kod osoba sa KCOT i zdravih pojedinaca

	Pacijenti (%)	Kontrola (%)	OR	95%CI	p
<b>TT</b>	33 (66 %)	40 (49,38 %)	0,503	0,24-1,04	0,046
<b>TC+CC</b>	17 (34 %)	41 (50,62 %)			
<b>Ukupno</b>	50 (100 %)	81 (100 %)			

Takođe, CC homozigoti bili su statistički značajno češće zastupljeni među zdravim pojedincima, nasuprot pacijentima sa KCOT, kod kojih ovaj genotip nije detektovan (Pearson  $\chi^2$  test,  $p=0,044$ , što je prikazano u Tabela V-9.

Tabela V-9 Raspodela kombinovanog TT+TC i CC genotipa polimorfizma 81T/C H-RAS gena kod osoba sa KCOT i zdravih pojedinaca

	Pacijenti (%)	Kontrola (%)	P
<b>TT+TC</b>	50 (100 %)	74 (91,36 %)	0,044
<b>CC</b>	0 (0 %)	7 (8,64 %)	
<b>Ukupno</b>	50 (100 %)	81 (100 %)	

Takođe, kada je analizirana frekvencija T i C alela kod pacijenata sa KCOT i kontrola, pokazalo se da je C alel statistički značajno zastupljeniji kod zdravih pojedinaca u odnosu na pacijente sa KCOT. Rezultati logističke regresione analize, ukazuju da nosioci C alela ovog polimorfizma imaju dvostruko manji rizik za nastanak tumora, u odnosu na nosioce T alela (Tabela V-10), odnosno da C alel pokazuje protektivni efekat.

Tabela V-10 Raspodela frekvencija alela polimorfizma 81T/C H-RAS gena kod osoba sa KCOT i zdravih individua

	KCOT	Kontrola	OR	95% CI	P
<b>T</b>	83 (83%)	114 (70,37%)	0,49	0,26-0,91	0,027
<b>C</b>	17 (17%)	48 (29,63%)			

## 2. Analiza ekspresije survivina, ciklina D1 i p21ras u KCOT i perikoronarnim folikulama

### 2.1. Opšti podaci o pacijentima

U ovom delu istraživanja analizirane su histološke i imunohistoheмиjske karakteristike 18 parova KCOT pre i nakon dekompresije, pribavljenih od istog broja pacijenata Klinike za oralnu hirurgiju Stomatološkog fakulteta u Beogradu, dok su uzorci perikoronarnih folikula 7 impaktiranih donjih umnjaka, izvađenih u okviru ortodontsko-hirurškog lečenja, korišćeni kao kontrolna grupa.

Od ukupno 18 pacijenata uključenih u imunohistoheмиjska istraživanja većinu su činili muškarci, mada to nije statistički potvrđeno (hi-kvadrat test,  $p=0.637$ ) (Tabela V-11).

Tabela V-11 Raspodela pacijenata sa KCOT po polovima.

	Broj pacijenata	Procenat
<b>Muški</b>	10	55,6%
<b>Ženski</b>	8	44,4%
<b>Ukupno</b>	18	100%



Srednja vrednost godina života ovih pacijenata iznosila je oko 37 godina. Najmlađi pacijent imao je 15, a najstariji 68 godina (Tabela V-12). Starost pacijenata nije se značajno razlikovala između pacijenata muškog i ženskog pola (t test za nezavisne uzorke,  $p=0,619$ ) (

Tabela V-13).

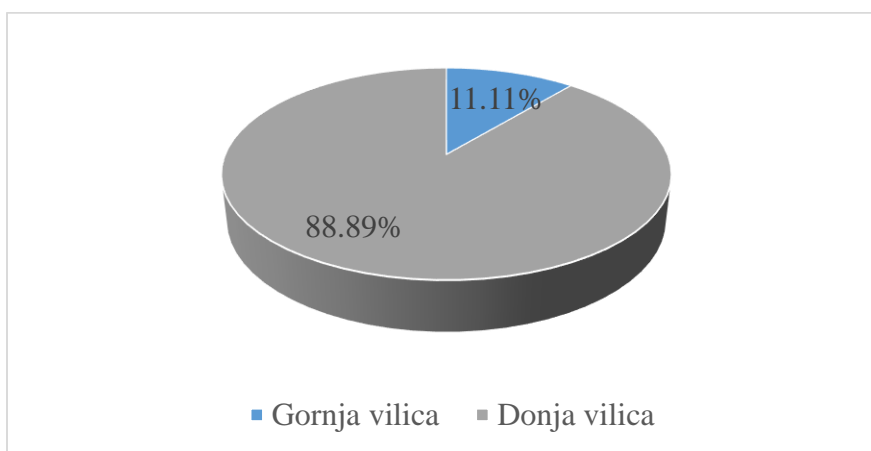
*Tabela V-12 Starost pacijenata sa KCOT*

N	Srednja vrednost	Standardna devijacija	Medijana	Minimum	Maksimum
18	37,17	20,423	30,50	15	68

*Tabela V-13 Odnos pola i starosti kod pacijenata sa KCOT*

	Pol	N	Srednja vrednost	Standardna devijacija	p
Starost	muški	10	39,40	22,122	0.619
	ženski	8	34,38	19,175	

Kao što je i očekivano, najveći broj tumora bio je lokalizovan u donjoj vilici (hi-kvadrat test,  $p=0.001$ ) (Slika V-2Slika V-2).



*Slika V-2 Lokalizacija KCOT u vilicama*

U Tabela V-14 prikazan je odnos pola pacijenata i lokalizacije tumora, pri čemu nije detektovana statistička značajna razlika ( $\chi^2$  test,  $p=0,094$ ). Kod muških pacijenata svi KCOT su bili lokalizovani u donjoj vilici, dok je kod žena primećeno prisustvo tumora i u gornjoj vilici.

Tabela V-14 Odnos pola obolelih pacijenata i lokalizacije KCOT u vilicama

		Lokalizacija		
		Donja vilica	Gornja vilica	Ukupno
Pol	Muški	10	0	10
	Ženski	6	2	8
Ukupno		16	2	18

Pokazalo se da su pacijenti sa KCOT maksile bili mlađi u odnosu na one koji su imali tumore donje vilice. Ipak ova razlika nije bila statistički značajna (t-test za nezavisne uzorke,  $p=0,190$ ) (Tabela V-15).

Tabela V-15 Odnos godina života obolelih pacijenata i lokalizacije tumora u vilicama

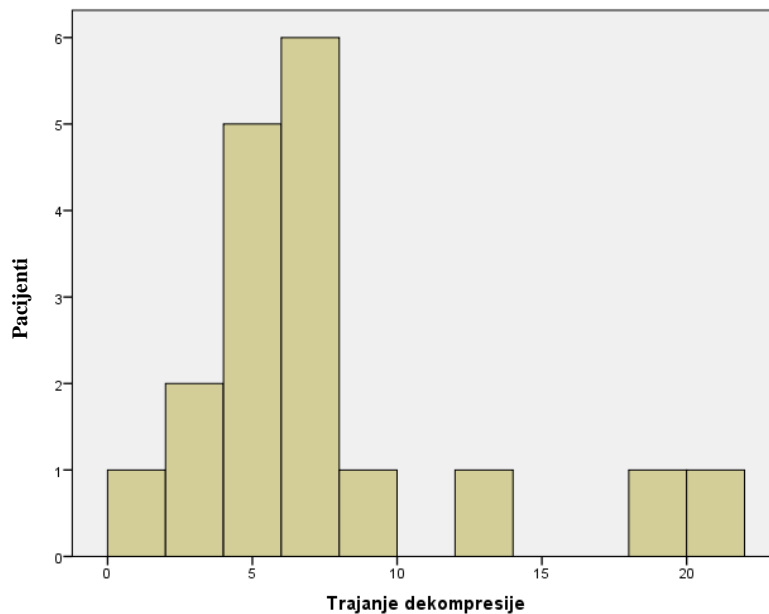
	Vilica	N	Srednja vrednost	Standardna devijacija	p
Starost	donja	16	39,44	20,568	0.190
	gornja	2	19,00	1,414	

Dekompresija je trajala od 1 do 20 meseci u zavisnosti od veličine lezije (Tabela V-16). U najvećem broju slučajeva taj period je iznosio 6 meseci što se vidi i iz Slika V-3. Slika V-3 Trajanje dekompresije (u mesecima) kod pacijenata sa KCOT

Dekompresija je dovela do smanjenja svih tumora uključenih u studiju, što je potvrđeno smanjenjem lezije na odgovarajućim radiografijama.

Tabela V-16 Trajanje dekompresije prikazano u mesecima

Broj pacijenata	Srednja vrednost	Standardna devijacija	Medijana	Minimum	Maksimum
18	6,94	5,104	6,00	1	20



*Slika V-3 Trajanje dekompresije (u mesecima) kod pacijenata sa KCOT*

Dužina trajanja dekompresije se nije statistički razlikovala kod ženskih i muških pacijenata (t test za nezavisne uzorke,  $p=0,499$ ) (Tabela V-17

Tabela V-17), kao ni kod tumora lokalizovanih u donjoj i gornjoj vilici (t test za nezavisne uzorke,  $p=0,326$ ) (Tabela V-18

Tabela V-18).

*Tabela V-17 Uticaj pola pacijenata na trajanje dekompresije KCOT*

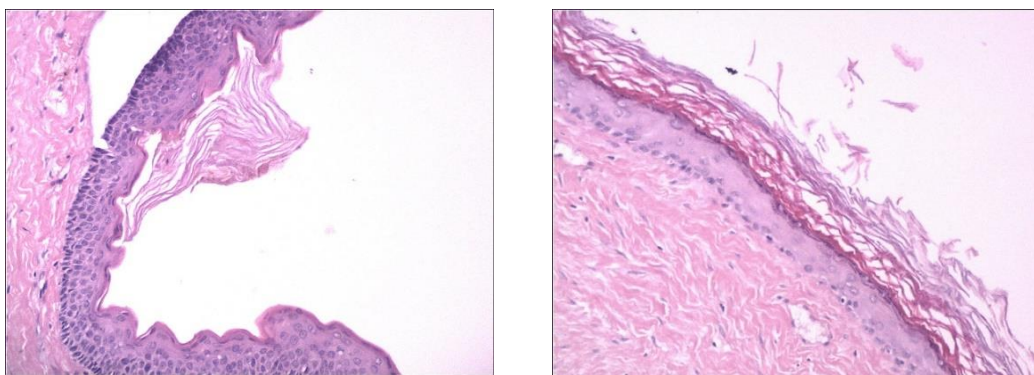
	Pol	N	Srednja vrednost	Standardna devijacija	P
Trajanje dekompresije	muški	10	7,70	4,398	0,499
	ženski	8	6,00	6,047	

Tabela V-18 Odnos lokalizacije tumora u vilicama i dužine trajanja dekompresije tih tumora

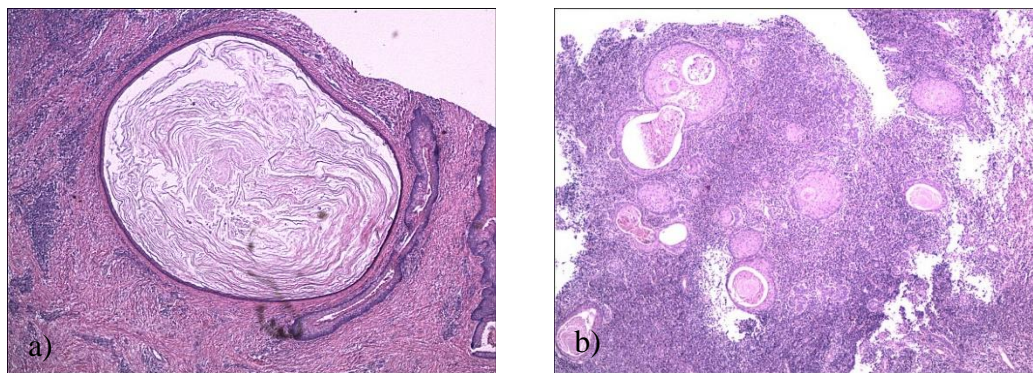
	Vilica	N	Srednja vrednost	Standardna devijacija	P
Trajanje dekompresije	donja	16	7,38	5,239	0,326
	gornja	2	3,50	2,121	

## 2.2. Histološka analiza

Histološkom analizom uzoraka obojenih hematoksilin-eozinom potvrđena je dijagnoza keratocističnog odontogenog tumora za sve analizirane uzorke. Definitivna histološka dijagnoza KCOT potvrđena je i u svim uzorcima nakon dekompresije, iako je postajao parcijalni gubitak tipičnih histoloških karakteristika. U dva uzorka pre i u jednom nakon dekompresije uočena je fokalna ortokeratoza (Slika V-4). Satelitske mikrociste su bile prisutne u četiri tumora pre i u sedam nakon dekompresije (Slika V-5).

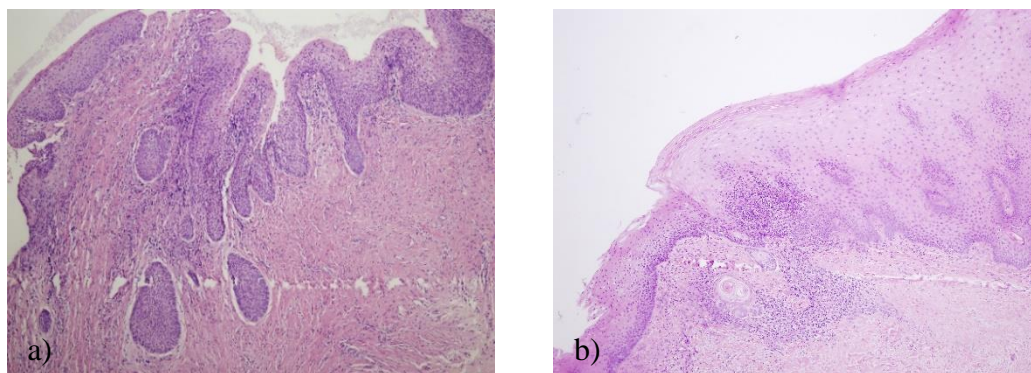


Slika V-4 KCOT sa delimično ortokeratiniziranim epitelom



Slika V-5 a) Solitarna i b) multiple čerke ciste u vezivu KCOT

Od 18 uzorka uzetih tokom dekompresije u njih osam uočena je hiperplazija epitela. Hiperplastični epitel je konstantovan i u uzorcima deset tumora prikupljenih tokom definitivne enukleacije rezidualnih lezija (Slika V-6 Slika V-6). Iako je hiperplazija detektovana u većem broju uzoraka KCOT nakon dekompresije, ta promena nije bila statistički značajna (Mek Nemarov test,  $p=0,687$ ) (Tabela V-19).



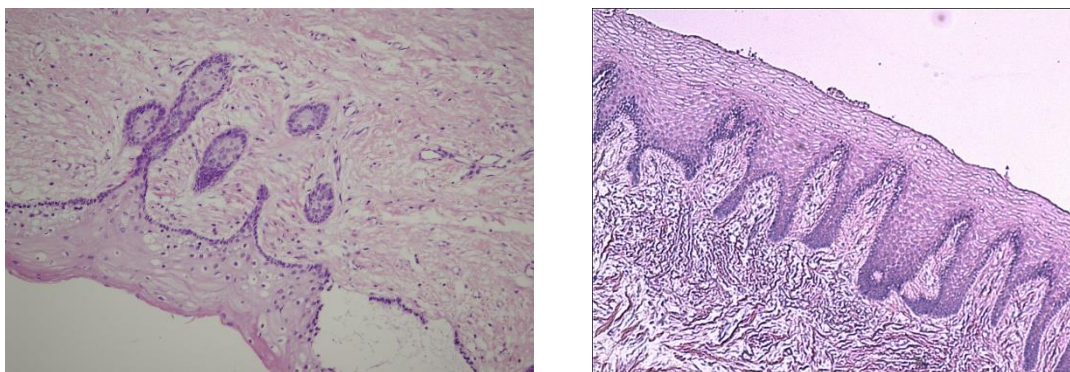
Slika V-6 Hiperplastični epitel KCOT a) sa epitelnim ostrvcima, b) sa karakterističnim izgledom nakon dekompresije

Tabela V-19 Hiperplazija u KCOT pre i nakon dekompresije

		Hiperplazija 2		
		Ne	Da	Ukupno
Hiperplazija 1	Ne	6	4	10
	Da	2	6	8
Ukupno		8	10	18

**Napomena: hiperplazija 1- hiperplazija u uzorcima uzetim pre dekompresije, hiperplazija 2- hiperplazija u uzorcima uzetim nakon dekompresije**

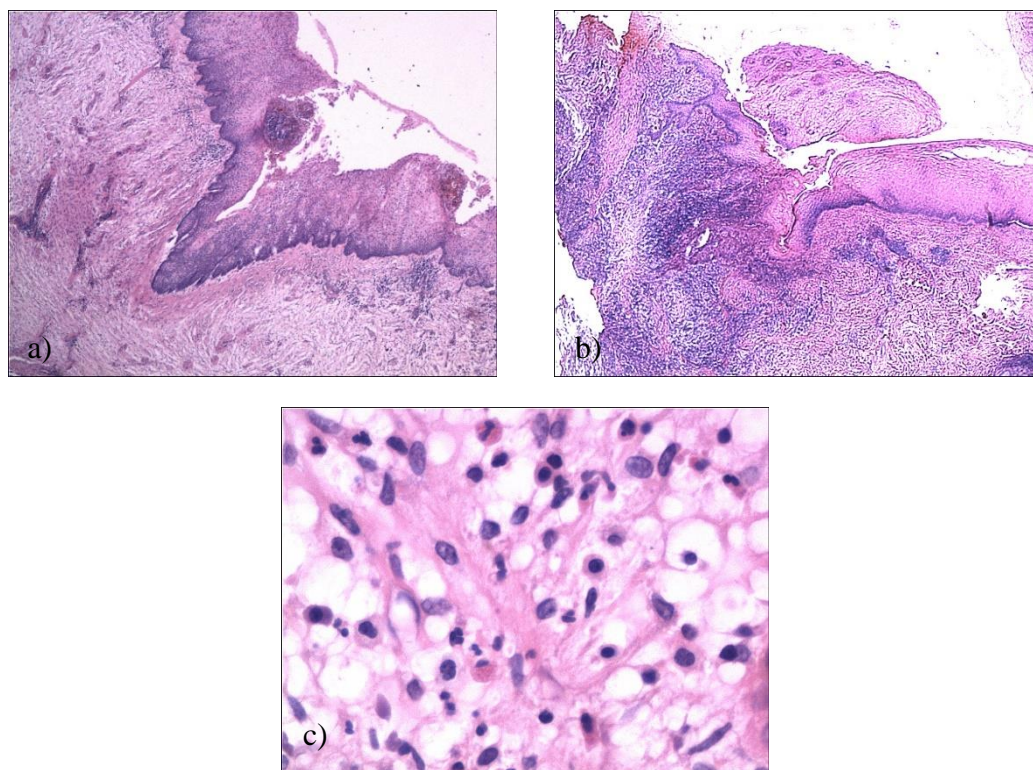
Epitelni produžeci su viđeni u tri uzorka pre i u pet uzoraka KCOT nakon dekompresije (Slika V-7Slika V-7). Samo kod jednog tumora su bili uočljivi epitelni produžeci u uzorcima i pre i nakon dekompresije.



*Slika V-7 Epitelni produžeci sa ostrvcima u vezivu KCOT*

Znaci inflamacije detektovani su u osam tumora (5 fokalno, 3 difuzno) prilikom dekompresije. Nakon enukleacije, inflamacija je bila prisutna u 12 tumora (4 fokalno, 8 difuzno) (Slika V-8Slika V-8). Dva tumora su pokazala difuzno zapaljenje u uzorcima i pre i nakon dekompresije, dok je u druga dva tumora fokalno zapaljenje pre dekompresije prešlo u difuzno nakon ove procedure. Međutim, ova promena u inflamaciji nakon dekompresije nije bila statistički značajna (Mek Nemarov test,  $p=0,344$ ) (Tabela V-20).

U KCOT uzorcima je bila prisutna i nekroza i to u dva uzorka pre i četiri nakon dekompresije, pri čemu pri čemu je u jednom tumoru detektovana nekroza i u uzorku pre i nakon te procedure. Nekroza je bila praćena difuznim zapaljenjem tumora (Slika V-8).



Slika V-8 Prisustvo inflamacije sa znacima a) nekroze i b) koilocitoze u KCOT; c) Inflamatorne ćelije u zidu KCOT

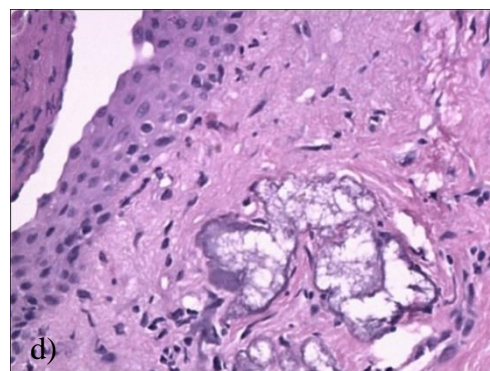
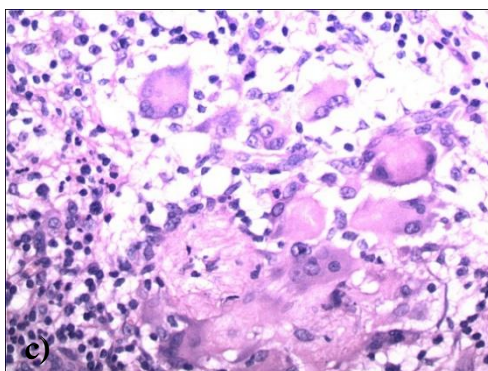
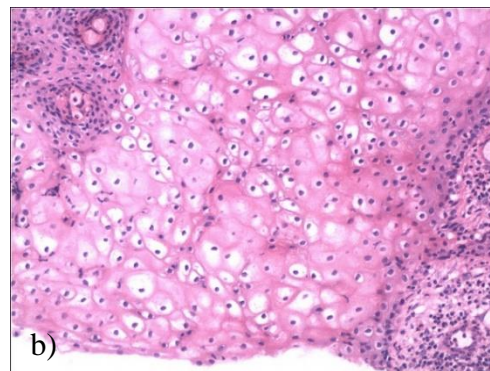
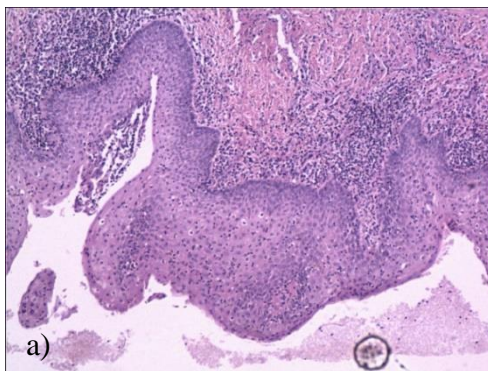
Tabela V-20 Prisustvo inflamacije u tkivima KCOT uzetim pre i nakon dekompresije

		Inflamacija 2		
		Ne	Da	Ukupno
Inflamacija1	Ne	3	7	10
	Da	3	5	8
Ukupno		6	12	18

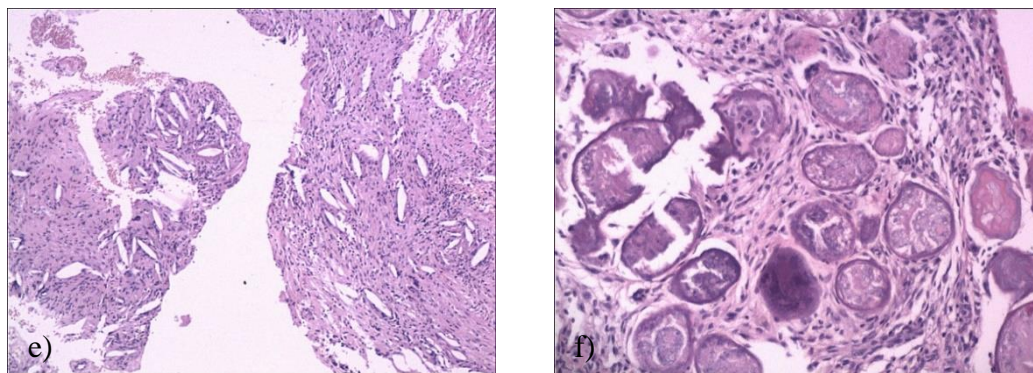
**Napomena: inflamacija 1- inflamacija u uzorcima uzetim pre dekompresije, inflamacija 2- inflamacija u uzorcima uzetim nakon dekompresije**

Epitel KCOT pokazao je znake atipije i to u dva uzorka uzeta nakon dekompresije. Takođe, primećena je i pojava koilocitoze, kao jednog od pokazatelja atipije epitelnih ćelija tumora, uočene

u četiri uzorka KCOT uzetih nakon dekompresije. Analizom uzoraka tumorskih tkiva, mogle su se uočiti i „čiste” ćelije, džinovske ćelije i holesterolski kristali u vezivu KCOT (Slika V-9Slika V-9). „Čiste” i džinovske ćelije nađene su u po dva uzorka nakon dekompresije. Holesterolski kristali su bili prisutni u vezivu jednog KCOT i pre i nakon procedure. Distrofične kalcifikacije su detektovane u dva uzorka pre i tri uzorka nakon dekompresije, pri čemu je kod jednog tumora nađeno njihovo prisustvo i pre i nakon ove procedure. Ostaci odontogenog epitela su nađeni u jednom uzorku pre dekompresije i u tri nakon te procedure.



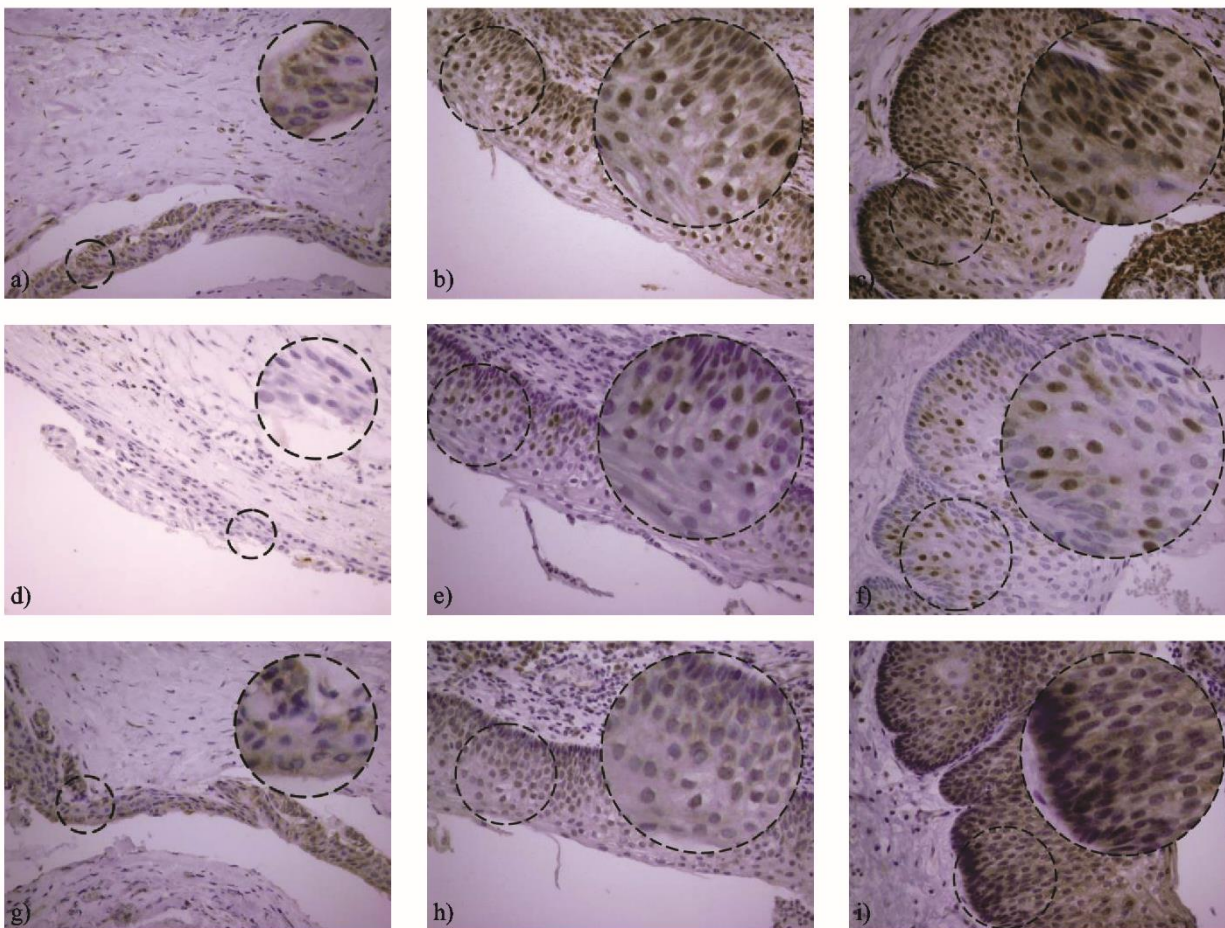




*Slika V-9 Specifičnosti epitela KCOT a) atipija epitela, b) koilocitoza, c) 'clear' i džinovske ćelije, d) 'clear' ćelije, e) holesterolski kristali, f) Raštonova tela*

### **2.3. Imunohistohemijska analiza**

Ekspresija survivina, ciklina D1 i p21<sup>hras</sup> u KCOT i perikoronarnim folikulima detektovana je u različitim slojevima epitela (Slika V-10Slika V-10).

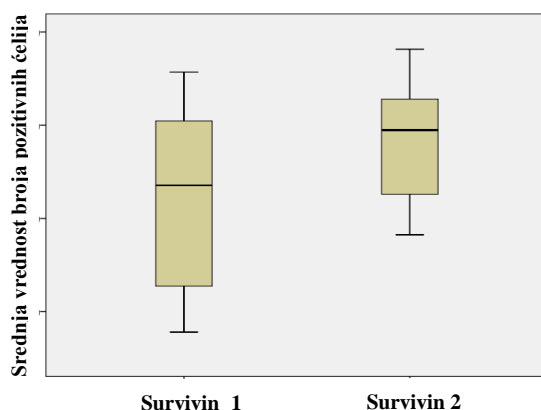


*Slika V-10 Citoplazmatska ekspresija survivina u perikoronarnim folikulima (a) i jedarna ekspresija u KCOT pre (b) i nakon dekompresije (c). Odsustvo ekspresije ciklina D u perikoronarnim folikulima (d) i jedarna ekspresija u KCOT pre (e) i nakon dekompresije (f). Citoplazmatska ekspresija p21hras proteina u perikoronarnim folikulima (g), KCOT pre (h) i nakon dekompresije (j)(40x).*

Survivin je detektovan u jedrima epitelnih ćelija bazalnog, suprabazalnog i nižih slojeva superficijalnog sloja KCOT. S druge strane, epitelne ćelije perikoronarnih folikula pokazale su citoplazmatsko prisustvo pomenutog proteina. Takođe, ove epitelne ćelije bile su negativne za prisustvo ciklina D1, dok su suprabazalne epitelne ćelije KCOT pokazale nuklearnu ekspresiju ciklina D1. P21hras je bio eksprimiran u citoplazmi epitelnih ćelija kako KCOT, tako i perikoronarnih folikula (Tabela V-21). Nije bilo statistički značajnih razlika u ekspresiji p21hras između KCOT i PF (t test za nezavisne uzorke,  $p=0.95$ ).

Tabela V-21 Lokalizacija ekspresije ispitivanih proteina

		KCOTs	PFs
Survivin Ciklin D1 P21hras		jedro	citoplazma
		jedro citoplazma	negativno citoplazma
	Ocena obojenosti p21*	4.22±1.73**	4.17±1.72**
* Vrednost je predstavljena srednjom vrednošću ± standardnom devijacijom			
** T-test za nezavisne uzorke, p > 0.05			



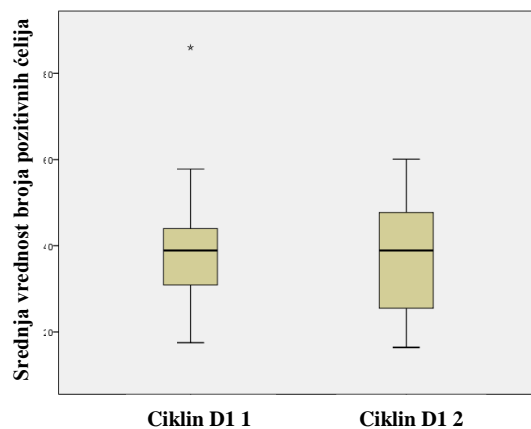
Slika V-11 Ekspresija survivina u KCOT pre i nakon dekompresije

Svi uzorci, uzeti i pre i nakon dekompresije, bili su pozitivni za ispitivane proteine (

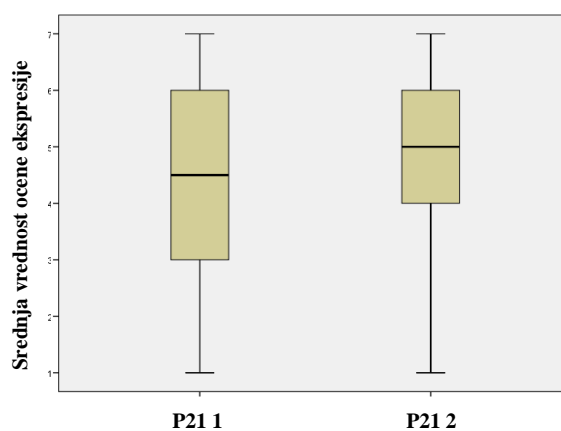
Tabela V-22Tabela V-22). Survivin je pokazao najveću imunoreaktivnost među ispitivanim markerima. Njegova ekspresija je bila statistički značajno veća u uzorcima nakon dekompresije u odnosu na uzorke uzete pre te procedure (Vilkoksonov test označenih rangova,  $p=0,039$ ) (Slika V-11). Nasuprot njemu, ciklin D1 i p21hras nisu pokazali značajnu razliku u ekspresiji kada su poređeni uzorci pre i nakon dekompresije (Vilkoksonov test označenih rangova,  $p=0,255$ ,  $p=0,913$ ) (Slika V-12, Slika V-13Slika V-13).

Tabela V-22 Ekspresija survivina, p21hras i ciklina D1 u KCOT pre i nakon dekompresije

Pacijenti	Survivin (%)		P21hras		Ciklin D1 (%)	
	Biopsija	Enukleacija	Biopsija	Enukleacija	Biopsija	Enukleacija
1	76.1	65.2	4	5	48.6	48.4
2	36.9	79.7	1	7	25.5	19.4
3	35.6	72.7	3	5	57.8	45.9
4	57.7	91.5	4	4	42.5	43.8
5	64	56.5	3	7	28.7	53.1
6	71.8	60.2	6	5	86	25.5
7	84.8	80	5	5	21.2	16.4
8	84.2	85.2	4	5	41.3	57.9
9	57.9	96.3	2	6	17.5	33.8
10	70.2	95	6	6	40.8	35.6
11	45.5	78.2	2	4	40.6	28.5
12	35.7	90.8	5	5	33.1	60.1
13	91.4	60.5	7	4	49.3	42.1
14	82.7	76.7	6	7	37.2	23.7
15	41.4	82.6	5	1	36	38.9
16	80.9	67.4	2	2	31.8	38.9
17	78.3	85.6	6	5	30.9	47.7
18	51.7	61.5	5	5	44	19.1
Srednja vrednost ± st.dev.	63.71± 18.94	76.98± 12.72	4.22± 1.73	4.89± 1.57	39.6± 15.4	37.71± 13.44
Vilkokson test	p = 0.039		p = 0.255		p = 0.913	



Slika V-12 Ekspresija ciklin D1 u KCOT pre i nakon dekompresije



Slika V-13 Ekspresija p21hras proteina u KCOT pre i nakon dekompresije

Spirmanova korelaciona analiza nije pokazala korelaciju između ekspresije survivina, ciklin D1 i p21hras u uzorcima pre, a ni nakon dekompresije (Tabela V-23).

Tabela V-23). Takođe, nije postojala korelacija između trajanja dekompresije i ispitivanih proteina nakon dekompresije (Tabela V-24), kao ni dekompresije sa promenama u ekspresiji tih proteina (Spirmanova korelaciona analiza) (Tabela V-25).

Tabela V-23 Korelaciona matrica ispitivanih proteina pre i nakon dekompresije kod osoba sa KCOT

		Survivin 1	Survivin 2	Ciklin D1 1	Ciklin D1 2	P21hras 1	P21hras 2
<b>Survivin 1</b>	Rho	1.000	-.183	.443	-.025	.005	-.053
	P	.	.468	.065	.922	.984	.836
<b>Survivin2</b>	Rho	-.183	1.000	-.057	.036	-.406	.098
	P	.468	.	.824	.888	.095	.699
<b>Ciklin D1 1</b>	Rho	.005	-.406	.369	-.320	1.000	.146
	P	.984	.095	.132	.195	.	.564
<b>Ciklin D1 2</b>	Rho	-.053	.098	-.028	-.139	.146	1.000
	P	.836	.699	.913	.582	.564	.
<b>P21hras 1</b>	Rho	.443	-.057	1.000	-.049	.369	-.028
	P	.065	.824	.	.847	.132	.913
<b>P21hras 2</b>	Rho	-.025	.036	-.049	1.000	-.320	-.139
	P	.922	.888	.847	.	.195	.582
<b>Napomena: Survivin 1, ciklina D1, p21hras 1 su vrednosti proteina detektovane pre dekompresije, a survivin 2, ciklina D1 2, p21hras 2 vrednosti nakon te procedure</b>							

Tabela V-24 Korelacija trajanja dekompresije sa ekspresijom survivina, ciklin D1 i p21hras proteina nakon dekompresije

		Surv 2	CikD1 2	p21hras 2
<b>Trajanje dekompresije</b>	Rho	.060	.095	-.064
	P vrednost	.814	.708	.801
<b>Napomena: Surv 2, Cik D1 2, p21hras 2 predstavljaju vrednosti ekspresije ispitivanih proteina nakon dekompresije</b>				

Tabela V-25 Korelacija trajanja dekompresije sa promenom u ekspresiji survivina, ciklina D1 i p21hras kod osoba sa KCOT

	rSurv	rCik	rp21hras
--	-------	------	----------

<b>Trajanje dekompresije</b>	Rho	.094	-.229	-.022
	P vrednost	.709	.361	.931
<b>Napomena: rSur, rCik, rp21hras predstavljaju promenu ekspresije ispitivanih proteina usled dekompresije</b>				

Pokazalo se da nije postojala korelacija između starosti pacijenata i dužine trajanja dekompresije (Spirmanova korelaciona analiza) (Tabela V-26). Takođe, starost nije imala uticaj ni na ekspresiju proteina pre dekompresije (Spirmanova korelaciona analiza) (Tabela V-27).

*Tabela V-26 Koreliranje starosti pacijenta sa dužinom trajanja dekompresije*

	<b>Starost</b>	
<b>Trajanje dekompresije</b>	Rho	.318
	P vrednost	.199

*Tabela V-27 Korelacija starosti pacijenata i ispitivanih proteina u uzorcima pre dekompresije*

		<b>Survivin1</b>	<b>CiklinD1 1</b>	<b>P21hras 1</b>
<b>Starost</b>	Rho	.356	.188	.349
	p	.147	.454	.155
<b>Napomena: Survivin 1, ciklina D1 1, p21hras 1 su vrednosti proteina detektovane pre dekompresije</b>				

Ekspresija survivina, ciklin D1 i p21hras proteina se nije razlikovala u tumorima donje i gornje vilice kako u uzorcima uzetim pre, tako i nakon dekompresije (Man-Vitni test) (Tabela V-28, Tabela V-29).

*Tabela V-28 Ekspresija ispitivanih proteina u uzorcima KCOT pre dekompresije, u tumorima gornje i donje vilice.*

	Lokalizacija	N	Srednja vrednost	Standardna devijacija	p
<b>Survivin 1</b>	donja vilica	16	64.394	18.2671	0.641
	gornja vilica	2	58.250	32.0319	
<b>P21 hras 1</b>	donja vilica	16	4.44	1.711	0.157
	gornja vilica	2	2.50	.707	
<b>Ciklin D1</b>	donja vilica	16	38.950	15.5684	0.641
	gornja vilica	2	44.800	18.3848	

**Napomena: Survivin 1, ciklina D1 1 i p21hras 1 su vrednosti proteina detektovane pre dekompresije**

Tabela V-29 Ekspresija ispitivanih proteina u uzorcima KCOT nakon dekompresije, u tumorima gornje i donje vilice.

	Lokalizacija	N	Srednja vrednost	Standardna devijacija	P
<b>Survivin 2</b>	donja vilica	16	77.844	13.2424	.471
	gornja vilica	2	70.050	3.7477	
<b>P21 2</b>	donja vilica	16	5.06	1.482	.327
	gornja vilica	2	3.50	2.121	
<b>Cyclin 2</b>	donja vilica	16	37.125	14.1370	.641
	gornja vilica	2	42.400	4.9497	

**Napomena: Survivin 2, ciklina D1 2 i p21hras 2 su vrednosti proteina detektovane nakon dekompresije**

Nije nađena razlika u ekspresiji ispitivanih proteina u uzorcima uzetim pre dekompresije između pacijenata muškog i ženskog pola (Tabela V-30), a isto je važno i za uzorke nakon dekompresije (Man-Vitni test) (Tabela V-31).

Tabela V-30 Odnos pola obolelih osoba i ekspresije ispitivanih proteina u uzorcima KCOT uzetim pre dekompresije

	Pol	N	Srednja vrednost	Standardna devijacija	p
<b>survivin 1</b>	Muški	10	62.420	18.2986	.762
	Ženski	8	65.325	20.8650	
<b>p21 hras 1</b>	Muški	10	4.40	1.713	.696
	Ženski	8	4.00	1.852	



<b>cyclin D1 1</b>	<b>Muški</b>	10	41.950	18.1059	.633
	<b>Ženski</b>	8	36.663	11.7096	
<b>Napomena: Survivin 1, ciklina D1 1 i p21hras 1 su vrednosti proteina detektovane pre dekompresije</b>					

*Tabela V-31 Ekspresija ispitivanih proteina u uzorcima KCOT uzetim nakon dekompresije u odnosu na pol pacijenta*

	<b>Pol</b>	<b>N</b>	<b>Srednja vrednost</b>	<b>Standardna devijacija</b>	<b>p</b>
<b>survivin 2</b>	<b>muški</b>	10	75.850	14.5557	.633
	<b>Ženski</b>	8	78.388	10.8034	
<b>p21 hras 2</b>	<b>Muški</b>	10	4.80	1.751	.696
	<b>Ženski</b>	8	5.00	1.414	
<b>cyclin D1 2</b>	<b>Muški</b>	10	39.790	12.0758	.460
	<b>ženski</b>	8	35.113	15.4092	
<b>Napomena: Survivin 2, ciklina D1 2 i p21hras 2 su vrednosti proteina detektovane nakon dekompresije</b>					

U uzorcima KCOT kako pre, tako i u uzorcima nakon dekompresije, nije nađena korelacija između ekspresije survivina i hiperplazije epitela (Man-Vitni test,  $p=0,829$ ,  $p=0,650$ ) (Tabela V-32, Tabela V-33).

*Tabela V-32 Odnos ekspresije survivina i hiperplazije epitela u uzorcima KCOT uzetim pre dekompresije*

	Prisustvo hiperplazije	N	Srednja vrednost	Standardna devijacija	Medijana	P
<b>Ekspresija survivina</b>	Ne	10	65,490	18,9409	73,950	0,829
	Da	8	61,488	19,9945	60,850	
	Ukupno	18	63,711	18,9403	67,100	

Tabela V-33 Odnos ekspresije survivina i hiperplazije epitela u uzorcima KCOT uzetim nakon dekompresije

	Prisustvo hiperplazije	N	Srednja vrednost	Standardna devijacija	Medijana	P
<b>Ekspresija survivina</b>	Ne	8	76,500	13,1918	74,700	0,650
	Da	10	78,080	12,1588	81,300	
	Ukupno	18	77,378	12,2709	78,950	

Takođe, nije bilo statistički značajnih razlika u ekspresiji survivina između inflamiranih i neinflamiranih KCOT, ni u uzorcima prikupljenim pre, niti u uzorcima nakon dekompresije. (Mann-Vitni test, Tabela V-34, Tabela V-35).

Tabela V-34 Ekspresija survivina u inflamiranim i neinflamiranim uzorcima KCOT pre dekompresije

	Prisustvo inflamacije	N	Srednja vrednost	Standardna devijacija	Medijana	P
<b>Ekspresija survivina</b>	Ne	10	63,770	18,4911	64,850	0,965
	Da	8	63,638	20,7746	67,100	
	Ukupno	18	63,711	18,9403	67,100	

Tabela V-35 Ekspresija survivina u inflamiranim i neinflamiranim uzorcima KCOT nakon dekompresije

	Prisustvo inflamacije	N	Srednja vrednost	Standardna devijacija	Medijana	P
<b>Ekspresija survivina</b>	Ne	6	75,183	12,5702	74,700	0,480
	Da	12	78,475	12,5278	81,300	
	Ukupno	18	77,378	12,2709	78,950	

# **VI Diskusija**

## 1. Analiza opštih podataka pacijenata

U ovoj studiji RFLP metodom su analizirani uzorci 50 pacijenata sa KCOT. Kada su analizirani podaci o ovim lezijama, pokazalo se da je većina tumora bila lokalizovana u donjoj vilici, kako kod ženskih tako i kod muških pacijenata. Rezultati ovog istraživanja su pokazali lokalizovanost KCOT u donjoj vilici u 72% slučajeva. Slično tome, Kuroyanagi i autori su prikazali zastupljenost KCOT u 87,5% slučajeva<sup>144</sup>. Ostali autori su, takođe, potvrdili dominantnost donje u odnosu na gornju vilicu. Tako je u jednom preglednom radu navedeno da je zastupljenost tumora u donjoj vilici bila dva puta veća nego u gornjoj i to u 77% stanovnika Istočne Azije, 73% stanovnika Latinske Amerike i 63% stanovnika Severne Amerike i Evrope<sup>161</sup>. Još u nekim studijama je nađena dominacija donje vilice gde je 70,5%<sup>87</sup>, 72,5%<sup>187</sup> ili 76,31% tumora lokalizovano u donjoj vilici<sup>73</sup>.

Razlika u zastupljenosti polova pacijenata nije bila velika, te stoga nije ni statistički potvrđena, mada je muških pacijenata bilo nešto više (1,17:1). I u drugim istraživanjama prikazana je podjednaka zastupljenost oba pola kod pacijenata sa KCOT<sup>87,137,144</sup>. Tako je u studiji Gonzalez-Alve i saradnika odnos muških naspram ženskih pacijenata sa KCOT bio 1,05:1, dok je kod Kuroyanagija taj odnos bio 1:1. Nasuprot njima, rezultati mnogobrojnih dosadašnjih istraživanja su pokazali veću zastupljenost KCOT kod muškaraca<sup>73,132,138,151,176,177,183,184,187,197,220,260</sup>. Ovakav rezultat uočen je u populacijama Azije, Latinske Amerike, Severne Amerike i Evrope<sup>161</sup>.

S druge strane, veća zastupljenost sporadičnih<sup>19,22,200</sup> i sindromskih KCOT<sup>235</sup> kod žena nego kod muškaraca nađena je u manjem broju studija. Iako rezultati većeg broja radova govore u prilog činjenici da je muški pol predisponiran za ovu vrstu tumora, i dalje ne postoji objašnjenje za ovakve nalaze, kao što se još ne zna ni tačna etiologija KCOT.

U odnosu na ženske pacijente, muškarci su bili starijeg životnog doba u ovoj studiji, mada to nije statistički potvrđeno. Slično je sa istraživanjem Azeveda i autora koji su, takođe, našli da je kod muškaraca ta vrednost neznatno viša u odnosu na žene<sup>22</sup>. Nasuprot toj studiji gde je srednja vrednost starosti niža (32,8 godina za muškarce i 31 godina za žene), ovde je srednja vrednost životnog doba pacijenata 43,02 godine (standardna devijacija 19,35,

medijana 44). I druge studije su našle približne vrednosti ovim rezultatima (40 godina), gde su, takođe, KCOT lokalizovane više kod muškaraca i u donjoj vilici<sup>187,220</sup>. U donjoj vilici su lokalizovani tumori starijih pacijenata, mada ni razlika u životnom dobu pacijenata u odnosu na lokalizaciju lezije nije bila statistički značajna u ovoj studiji.

Rezultati dosadašnjih studija nisu usaglašeni u pogledu starosti pacijenata. Tako na primer, KCOT mogu biti prisutne i oko 30.<sup>138</sup>, odnosno oko 35. godine<sup>73,200,260,273</sup>, mada pregled literature upućuje da se KCOT javljaju najčešće tokom treće decenije<sup>184</sup>, bez obzira da li je analizirana populacija Azije, Latinske Amerike, Severne Amerike i Evrope<sup>161</sup>.

S druge strane, neke studije navode dva perioda najvećeg ispoljavanja KCOT. Tako jedni autori navode da se KCOT javljaju oko 30. i 60. godine<sup>186</sup>, dok su drugi autori našli najveću zastupljenost KCOT u drugoj i trećoj deceniji<sup>216</sup>. Mendes u svom radu ističe da se KCOT najviše detektuju u drugoj i trećoj, odnosno šestoj i sedmoj deceniji života<sup>176</sup>. Suprotno tome, Leite navodi da je najveći broj KCOT (među njima i 6 sindromskih tumora) bio prisutan u 2. i 4. deceniji<sup>149</sup>. Različiti nalazi u vezi sa starošću pacijenta govore o nepredvidljivosti ovakve lezije, mogućem uticaju različitih etioloških faktora na njen nastanak, razlike među populacijama, kao i razlikama u veličini uzoraka uključenih u studiju.

## **Dekompresija**

Jedna od karakteristika bitnih za ispitivanje efekata dekompresije na ponašanje KCOT i njihove mikroskopske i makroskopske karakteristike, jeste i trajanje dekompresije. Rezultati analize KCOT koji su podvrgnuti IHH metodi u ovoj studiji, pokazali su da je srednja vrednost trajanja dekompresije iznosila 6,94 meseci. U ovom istraživanju nije evidentirana tačna vrednost redukcije volumena lezija, već je procena efekata dekompresije vršena na osnovu analize ortopantomograma.

I druge studije su prijavile slične vrednosti trajanja dekompresije od oko 6 meseci i pri tome zabeležile znatno smanjenje veličine lezije<sup>186</sup> za  $46,72 \pm 10,21$  % početne veličine<sup>18</sup>. Slične rezultate je prikazao i Clark koji je naveo da su dve lezije, kod kojih je dekompresija

trajala 5 meseci, i jedna lezija, sa vremenom dekompresije od nešto malo duže od 6 meseci, pokazale potpunu izmenu epitela <sup>50</sup>.

Uzimajući u obzir podatke o ostalim ispitivanim lezijama u toj studiji, srednja vrednost trajanja dekompresije je bila 9,87 meseci i pri tome je postignuta potpuna (100%) promena histoloških karakteristika epitela u 43,8% lezija, delimična promena (25-90% epitela lezije) u 18,8% lezija, dok 37,5% lezija nije pokazalo ovakav efekat. Treba ipak naglasiti da su u ovo istraživanje bile uključene lezije sa parakeratotičnim, ali i sa ortokeratotičnim epitelom i epitelom koji je kombinacija ova dva tipa <sup>50</sup>. I Lizio i autori su došli do sličnog nalaza gde trajanje dekompresije od 5,7 meseci izaziva redukciju od 49,86% početne veličine lezije <sup>157</sup>. Nešto duže trajanje dekompresije od 8 meseci, dovelo je i do veće redukcije (53,85±11,19%), pri čemu nakon prva dva meseca od početka dekompresije nije nađena nikakva promena, a tek nakon šestog meseca je ta promena bila značajna <sup>81</sup>. Duže trajanje dekompresije (8,4 meseca) i veću redukciju (65%) našli su i drugi autori <sup>20</sup>.

Anavi je pokazao redukciju od 78,85% početne vrednosti kod KCOT nakon prosečnog trajanja dekompresije od 9,2 meseca <sup>10</sup>. U drugoj studiji je trajanje dekompresije bilo 250 (±180) dana i dovelo do smanjenja lezija kod 56,9 (±20,4)% pacijenata <sup>266</sup>.

U pojedinim studijama, prikazano je i znatno duže trajanje dekompresije. Tako je u jednoj studiji dekompresija trajala 17,69 meseci <sup>298</sup>. Prema tvrdnjama nekih autora ovo dovodi do značajnijeg smanjenja veličine lezija <sup>157</sup>. Duže trajanje dekompresije u kombinaciji sa definitivnom enukleacijom se predlaže u slučajevima agresivnih tumora. Tako je Anavi pokazao da dekompresija može da traje i do 33 meseca kod tumora gornje i 22 meseca kod KCOT donje vilice <sup>10</sup>.

Dužina trajanja dekompresije zavisi od veličine lezije, njene lokalizacije i kontakta sa susednim anatomskim strukturama. Međutim, dužina trajanja dekompresije ne korelira sa starosti pacijenta, kao ni sa ekspresijom proteina u ćelijama KCOT što je i razumljivo jer su u pitanju neoplazme u koje su uključeni još uvek nerazjašnjeni genski mehanizmi. Ni Clark i autori nisu našli da vreme dekompresije korelira sa stopom proliferacije epitela <sup>50</sup>.

Iako se smatra da smanjenje veličine KCOT tokom dekompresije može da zavisi i od njene veličine pre ove procedure, objavljeni su različiti rezultati istraživanja koji su se bavili ovom temom. Tako su pojedini autori zabeležili da je smanjenje lezije nakon marsupijalizacije brže ukoliko su u pitanju lezije većih dimenzija <sup>260</sup>, dok su autori druge studije našli da manje lezije pokazuju bržu redukciju veličine nakon dekompresije <sup>10</sup>. Nakamura je nakon 23,5 meseci marsupijalizacije detektovao smanjenje u 81,4% tumora, pri čemu su dva tumora bila udružena sa NBCC sindromom <sup>197</sup>. Slično je i sa studijom Enislidisa i saradnika koji su pored KCOT u analizu uključili i radikularne, folikularne i epitelne ciste, pa je tako predstavljena zajednička vrednost redukcije lezija nakon dekompresije od 81% nakon 446 dana <sup>72</sup>. Slučaj sa najdužim prikazanim trajanjem dekompresije od 62 meseca odnosio se na KCOT koji se protezao od drugog levog premolara do drugog desnog molara u donjoj vilici <sup>184</sup>. Međutim, čak i nakon tako dugotrajne dekompresije, lezija je pokazala lokalizovanu parakeratinizaciju <sup>184</sup>.

Trajanje dekompresije je analizirano i sa aspekta izmene epitela KCOT i njihove rekurentnosti. Predloženo vreme trajanja dekompresije, koje će dovesti u najvećem broju slučajeva do potpune transformacije epitela, je najmanje 9 meseci<sup>19</sup>. Tako je u nekim studijama, u kojima je dekompresija trajala 7 meseci, nađen epitel sa i dalje prisutnim histološkim karakteristikama KCOT <sup>229</sup>. Prema Pogrelu, marsupijalizacija u trajanju od 7-19 meseci je u potpunosti dovela do transformacije epitela KCOT, pa je nakon ove procedure nađena oralna mukoza <sup>13</sup>. Marker i autori su nakon dekompresije od 12 meseci u jednoj grupi i 9,5 meseci u drugoj grupi evidentirali redukciju od 50-60% uz transformaciju epitela <sup>171</sup>.

S druge strane, Jung je u prikazu dva slučaja KCOT našao da je epitel jednog tumora delimično promenjen u skvamozni, dok je epitel drugog tumora zadržao tipične karakteristike i to nakon izlaganja obe lezije dekompresiji od godinu dana <sup>118</sup>, tako da prema ovome nije dužina trajanja dekompresije jedini faktor koji determiniše izmenu epitela. U prilog tome ide i slučaj kada je tumor, nakon trajanja dekompresije od čak 9 meseci, zadržao karakterističan epitel, a potom 15 meseci nakon enukleacije recidivirao <sup>171</sup>.



## 2. Rezultati genetičkih istraživanja

### 1.2.1 SSCP-sekvenciranje

Rezultati SSCP metode i sekvenciranja u okviru ovog istraživanja su pokazali da mutacije *H-RAS* gena nisu prisutne u KCOT. Ovi rezultati su u skladu sa studijama vršenim na uzorcima oralnih skvamocelularnih karcinoma gde *H-RAS* mutacije nisu ili su u malom procentu povezane sa nastankom ovih tumora kod Evropljana i Amerikanaca, izuzev kod stanovnika Indije gde predstavljaju faktor rizika <sup>75</sup>.

Slično ovome, Clark i autori u svojoj studiji nisu našli prisustvo mutacija *H-RAS* gena ni u jednom od 6 benignih papiloma i 5 premalignih eritroplakija usne duplje, kao ni u 20 malignih SCC ranog stadijuma <sup>49</sup>. Slično je i sa istraživanjem Kiarisa i autora koji su među 120 SCC detektovali mutacije na 12. kodonu K-RAS u samo dva tumora, dok mutacije na 12. kodonu H-RAS, 61. kodonu N-RAS i 13. kodonu K-RAS nisu nađene <sup>129</sup>. Prekomerna ekspresija H-RAS je nađena kod 54% SCC i povezana je sa ranim stadijumom tumora <sup>129</sup>.

Murugan je potvrdio ovakve nalaze na oralnim karcinomima populacije Vijetnama i doveo ih u vezu sa žvakanjem duvana s obzirom da je potvrđeno da azotne supstance poreklom iz duvana dovode do mutacija *H-RAS* gena u karcinomima kože i dojke <sup>189</sup>. On je našao prisutne *H-RAS* mutacije u 18% uzoraka oralnih karcinoma, pri čemu je jedna mutacija bila inserciona, a ostalih 9 tačkastih, lokalizovanih na 12., 13., i 62. kodonu <sup>189</sup>. U odnosu na stopu mutacija od 4,5% za *K-RAS* i 0,3% za *N-RAS* gene, promene na nivou *H-RAS* gena bile su znatno zastupljenije u oralnim skvamocelularnim karcinomima (11,2%) <sup>190</sup>. S obzirom da se u našoj populaciji ne upražnjava ovakva loša navika, a i oralni karcinomi, kao maligni tumori, imaju drugačije mehanizme nastanka i biološko ponašanje u odnosu na benigne KCOT, nije iznenađujuće što mutacije *H-RAS* gena nisu detektovane u KCOT.

Sa druge strane, mutacije *H-RAS* gena se mogu detektovati u ameloblastomima, lezijama koje sa KCOT dele embrionalno poreklo i mnoge kliničke karakteristike. Tako je jedna studija našla mutacije *H-RAS* gena prisutne u 6% slučajeva ameloblastoma na 12. (G12S) i 61. (Q61R, Q61K) kodonu <sup>39</sup>. Bez obzira što su ameloblastomi i KCOT slični

etiološki i makroskopski, ameloblastomi imaju različitu histološku sliku i dosta agresivniju prirodu u odnosu na KCOT, pa onda i ne čudi što su ove mutacije detektovane baš u njima.

### 1.2.2 T81C H-RAS polimorfizam

Polimorfizam T81C, kod koga je timin zamenjen citozinom na poziciji 81. nukleotida *H-RAS* gena, predstavlja faktor rizika za nastanak brojnih tumora. Međutim, njegova uloga u nastanku odontogenih tumora do sada nije ispitivana. Rezultati ove studije, dobijeni na osnovu RFLP metode, pokazali su da određeni genotipovi ovog polimorfizma, takođe predstavljaju faktor rizika za nastanak KCOT.

U ovoj studiji su genotipovi TT, TC i CC bili zastupljeni sa 66%, 34% i 0% kod pacijenata sa KCOT, a sa 49,38%, 41,98% i 8,64% kod zdravih osoba. Utvrđena je znatno veća zastupljenost genotipa TT u odnosu na genotipove CC i TC kod obolelih, dok su kod zdravih osoba genotipovi TC+CC i genotip TT skoro podjednako zastupljeni. Znatno veća zastupljenost TT+TC genotipova u odnosu na CC genotip se može uočiti i kod obolelih i kod zdravih individua. Razlika u zastupljenosti genotipova između obolelih i zdravih osoba je bila statistički značajna ( $p=0,037$ ). Genotip TT je bio više zastupljen kod obolelih u odnosu na zdrave individue, dok je u većini istraživanja prikazan suprotan rezultat<sup>128,182,213,285,308</sup>.

U odnosu na različite tipove karcinoma, gde je CC genotip sam ili udružen sa TC genotipom, odnosno alel C predstavljao faktor rizika za nastanak tih tumora i u njima bio zastupljeniji u odnosu na kontrolnu grupu<sup>115,128,182,213,244,285,308</sup>, u ovoj studiji CC genotip je bio izražen samo u kontrolama (8,64%), dok u KCOT nije detektovan. Genotip TC je bio, takođe, zastupljeniji u kontrolnim uzorcima u odnosu na tumorske, ali to nije statistički potvrđeno. Do sada su samo tri studije našle veću zastupljenost genotipa CC u kontrolama u odnosu na zdrave osobe<sup>110,236,241</sup>.

U studiji na karcinomima mokraćne bešike, genotip CC je detektovan u 1% tumorskih i u 5% kontrolnih uzoraka, pri čemu je razlika u zastupljenosti između ove dve grupe statistički potvrđena<sup>241</sup>. U tumorskim uzorcima čak ni genotip TC (49%) nije bio izraženiji u odnosu na kontrolne uzorke (50%).

I u slučaju kolorektalnih karcinoma, prisustvo genotipa CC je verifikovano u 15% kontrola i u 3% obolelih osoba <sup>110</sup>. I ovde je TC kod obolelih (36,5%) bio manje izražen nego kod zdravih osoba (42,5%). I Rostami i autori su našli sličan nalaz, ali veća zastupljenost genotipa CC (7%) u kontrolama u odnosu na (2%) obolele sa adenokarcinomom želuca nije statistički potvrđena (Rostami, 2013).

Takođe, gore navedene studije su detektovale da je alel C češće prisutan u kontrolama, nego u ispitivanim tumorima što je nađeno i u našoj studiji. U odnosu na 29,63% koliko iznosi zastupljenost alela C u kontrolama u ovoj studiji sa KCOT, u navedenim studijama prisustvo alela C potvrđeno u 30% <sup>241</sup>, 36,2% <sup>110</sup> i 40% kontrola <sup>236</sup>.

Bez obzira što je alel C ređi alel i kao takav znatno više zastupljen kod raznih tumora i smatran faktorom rizika za njihov nastanak, on se može javiti u većem procentu kod kontrola u odnosu na pacijente sa tumorima, što su Ivković i autori objasnili etničkom različitosti između populacija, kao i razlikama u vrsti tumora <sup>110</sup>. S obzirom da je studijom Ivkovićeve i autora obuhvaćena hrvatska populacija, sličan rezultat se može očekivati i u populaciji pacijenata analiziranoj u našem istraživanju. Tako posmatrano, alel C se može smatrati protektivnim alelom, odnosno njegovo prisustvo u genotipu smanjuje rizik za nastanak KCOT.

Nasuprot istraživanjima ovih autora, mnogobrojne studije su našle da su genotip CC sam ili udružen sa TC, kao i alel C značajno manje zastupljeni u kontrolama nego u tumorima želuca <sup>308</sup>, bešike <sup>213,285</sup> i karcinomima štitne žlezde <sup>128</sup>. Takođe, pokazano je da je ovaj polimorfizam povezan i sa rizikom od nastanka hronične mijeloidne leukemije gde je genotip TC bio više zastupljen kod obolelih u odnosu na kontrole <sup>182</sup>.

Do sada se nijedna studija nije bavila istraživanjem ovog polimorfizma u oralnim, benignim tumorima kao što su KCOT i ameloblastomi, ali jeste u oralnim karcinomima. Jedna od studija, koja je proučavala T81C polimorfizam u oralnom karcinomu, je našla da je genotip TC statistički značajno češće prisutan u oralnim karcinomima nego kontrolama. Genotip CC nije pokazao značajnu razliku u zastupljenosti između obolelih i kontrola, ali udružen sa TC predstavljao je za nosioce rizik za nastanak oralnog karcinoma <sup>244</sup>. Murugan je našao da je T81C polimorfizam prisutan u 22% slučajeva oralnog karcinoma kod

stanovnika Vijetnama <sup>189</sup>, ali nije objavio tačno koji genotip doprinosi riziku za nastanak ovog karcinoma. U KCOT je nađena manja zastupljenost TC+CC genotipa u odnosu na TT, iako nije statistički potvrđena.

### **3. Ekspresija survivina, ciklina D1 i P21 H-RAS**

#### **1.3.1 Analiza rezultata histopatoloških karakteristika tumora**

Analiza epitela KCOT u uzorcima uzetim pre dekompresije je potvrdila da se radi o tipičnom izgledu epitela KCOT koji karakteriše 5-6 slojeva epitelnih ćelija sa prisutnom parakeratinizacijom i polarizovanošću izraženog bazalnog sloja što je opisano u prethodnim radovima <sup>17,19,151,156,229</sup>.

Nijedna od dosadašnjih studija nije se bavila opsežnom histološkom analizom tkiva KCOT pre i nakon dekompresije. Većinom su se studije, objašnjavajući efekte dekompresije, fokusirale na uočavanje hiperplazije epitela nakon dekompresije ili marsupijalizacije, promene u njegovoj keratinizaciji, kao i zadebljanju zida <sup>20,171,273</sup>. August i autori su pokazali da se dediferencijacija, uključujući epitelnu hiperplaziju i gubitak tipičnih histoloških karakteristika, najčešće javlja u KCOT nakon dekompresije <sup>20</sup>. Sličan nalaz je potvrđen i našom studijom, gde su deset od osamnaest (55,56%) uzoraka uzetih nakon dekompresije pokazali epitelnu hiperplaziju.

Međutim, u odnosu na studiju Augusta i autora, gde je 64,29% KCOT nakon dekompresije imalo hiperplastični epitel bez sličnosti sa karakterističnim KCOT epitelom, ova studija je pokazala da je parakeratinizacija ostala prisutna u najvećem broju slučajeva, dok je samo u jednom uzorku nakon dekompresije bila prisutna delimična ortokeratoza. Ako se uzme u obzir stav da karakteristike epitela nakon dekompresije zavise od dužine trajanja ove procedure <sup>20</sup>, onda i ne čudi što u ovoj studiji ne postoji potpuna transformacija epitela, s obzirom da je većina lezija uključenih u ovo istraživanje tretirana dekompresijom u proseku 6,94 meseci.

Međutim, i kod lezija kod kojih je dekompresija trajala duže od 9 meseci, pa čak i do 20 meseci, nisu primećene promene u keratinizaciji. U jednoj studiji je i pored trajanja dekompresije duže od 9 meseci i zadebljanja zida tumora nakon ove procedure, 91% KCOT zadržalo karakterističan epitel za te tumore<sup>247</sup>. Jung i autori su u pregledu dva slučaja opisali da, nakon delovanja dekompresije od preko godinu dana, u prvom slučaju i dalje bile zastupljene iste karakteristike KCOT kao u uzorku pre, dok je u drugom slučaju postojala parcijalna transformacija u normalni skvamozni epitel<sup>118</sup>.

I Clark i autori su prethodno pokazali, na osnovu svojih rezultata, da dediferencijacija ne zavisi u potpunosti od trajanja dekompresije lezija. U ovoj studiji su pored KCOT bile uključene i OOC. Autori su našli da je u 37,5% slučajeva epitel lezija ostao isti nakon dekompresije, u 18,8% slučajeva je delimično metaplazirao, dok je u 43,8% slučajeva ta metaplazija bila potpuna. Srednja vrednost trajanja dekompresije u ovom slučaju uznosila je 9,875 meseci (standardna devijacija 3,46, medijana 10)<sup>50</sup>.

Pogrel je naveo da u 10 KCOT, tretiranih marsupijalizacijom u trajanju od 7 do 19 meseci, nije detektovan epitel karakterističan za te lezije, već je bio sličan normalnoj oralnoj mukozi. Ovo je objašnjeno mogućnošću da oralna mukoza proliferiše sa ivica kaviteta u njegovu unutrašnjost i zameni epitel KCOT ili da epitel tumora metaplazira u normalni epitel<sup>13</sup>. U ovoj studiji, uzorci pre dekompresije su pokazali znake hiperplazije epitela u 55,56% slučajeva, što je u skladu sa studijom Azeveda i autora, gde je hiperplastični epitel detektovan u 48,6% uzoraka KCOT<sup>22</sup>.

Ortokeratoza je u ovoj studiji bila prisutna u 2 od 18 slučajeva (5,56%) pre dekompresije u odnosu neke studije gde je to iznosilo 2,8%<sup>22</sup>. I Leite i autori su u svojoj studiji, u kojoj je uključeno i 6 sindromskih KCOT, pored 89,8% lezija sa karakterističnim parakeratotičnim epitelom, detektovali prisustvo kombinovanog parakeratotičnog i ortokeratotičnog epitela u 8,7% slučajeva<sup>149</sup>. Međutim, s obzirom da su u tu studiju bili uključeni i sindromski KCOT, pitanje je koliko su oni uticali na rezultate te studije, s obzirom da oni imaju potpuno drugačije biološko i kliničko ponašanje u odnosu na sporadične KCOT. Nakon dekompresije u ovoj studiji je u jednom uzorku nađena lokalizovana ortokeratoza.

Ranije studije, rađene pre nego što su OKC svrstane u grupu odontogenih tumora, nisu odvajale KCOT od ortokeratiniziranih odontogenih cista (OOC) <sup>175</sup>, što se mora uzeti u obzir kada se tumače prikazani rezultati. Jedan od takvih primera je studija Markera i saradnika, koji su u svoju studiju uključili 23 lezije različitih tipova keratinizacije <sup>171</sup>. Iako je 83% lezija pretrpelo transformaciju epitela nakon dekompresije kao i zadebljanje zida tumora i poprimanje izgleda sličnog folikularnim i radikularnim cistama, u studiji nije jasno definisan ishod 18 lezija nakon dekompresije za koje se prepostavlja da se danas mogu klasifikovati kao KCOT <sup>171</sup>.

Nakamura i autori su, takođe, primetili zadebljanje zida lezije sa hiperplastičnim, nekeratinizirajućim epitelom u većini lezija nakon marsupijalizacije <sup>197</sup>. Međutim, rezultati te studije su predstavljali kombinaciju podataka dobijenih analizom sporadičnih KCOT, ortokeratinizirajućih cista i KCOT udruženih sa sindromom. Navodeći da je 5 lezija nestalo nakon marsupijalizacije, 10 od ostalih 23 lezija nije pokazalo karakteristike KCOT epitela, 9 lezija je imalo parakeratotični epitel, a u dve lezije epitel je bio kombinacija parakeratotičnog i ortokeratotičnog, autor nije jasno naveo tip lezije u kome su se desile promene <sup>197</sup>.

Gonzales-Alva i autori su našli u sporadičnim i sindromskim KCOT pojavu kombinovanog epitela u 6,6% <sup>87</sup>. Takav slučaj je i sa autorima Lam i Chan koji su u svoju studiju uključili 82,6% lezija sa parakeratinizirajućim epitelom, 5,8% sa ortokeratinizirajućim i 11,6% sa mešovitim epitelom<sup>147</sup>. Rezultati studije su pokazali prisustvo 38% ćerki cista, 42% epitelnih ostrvaca, 81% subepitelnih naprslina, 25% suprabazalnih rascepa i 32% slučajeva inflamacije. Takođe, u ovoj studiji je detektovano i prisustvo 7% hijalinih tela i kalcifikacija u 10% slučajeva bez prisustva epitelne displazije <sup>147</sup>. Bez obzira na ovako iscrpnu analizu lezija, studija ne govori o udelu ovih histopatoloških karakteristika u sporadičnim KCOT.

Različite studije su opisale prisustvo epitelnih produžetaka <sup>149,151,240</sup> i ostrvca epitela <sup>149</sup> pri histopatološkoj analizi KCOT. U našoj studiji su epitelni produžeci bili prisutni u 16,67% pre i 27,78% uzoraka nakon dekompresije, pri čemu je jedan tumor bio pozitivan za ovu karakteristiku i pre i nakon ove intervencije. Nijedna studija do sada nije opisala epitelne produžetke nakon dekompresije. Varijacije u ispoljavanju ovih histoloških karakteristika su

išle od 12,4%<sup>22</sup>, preko 31,3%<sup>143</sup>, do 60%<sup>240</sup>. Rekurentne KCOT (75%) pokazuju veću zastupljenost epitelnih produžetaka u odnosu na nerekurentne (25%)<sup>144</sup>.

U našem istraživanju uočena je atipija epitela u 11,11% analiziranih lezija, što je slično rezultatima drugih autora, koji su naveli postojanje citoloških promena, odnosno ćelija abnormalne veličine sa hiperhromatskim jedrom i jednim ili više izraženih nukleolusa u 11,3% slučajeva<sup>22</sup>. Koilocitoza, u studiji gde su bili uključeni i sporadični i sindromski KCOT, uočena je u 17,6% uzoraka<sup>87</sup>, dok je u našoj studiji ovakav nalaz bio prisutan u 22,22% sporadičnih KCOT. Neke studije nisu našle nikakve oblike displazije epitela KCOT<sup>156</sup>, dok je u pojedinim istraživanjima opisano prisustvo atrofije epitela u 0,6% slučajeva, kao i ameloblastičnog epitela u 1,7% pacijenata<sup>22</sup>.

U ovoj studiji je konstatovano prisustvo ostataka odontogenog epitela u 5,56% KCOT pre i 16,67% KCOT nakon dekompresije. Sličan rezultat prikazan je u samo još jednom istraživanju, gde je ovakav epitel nađen u 4,5% KCOT<sup>22</sup>.

Što se tiče ćerki cista, u našoj studiji se broj KCOT sa ćerkama cistama povećao sa 22,22% tumora pre dekompresije na 38,89% tumora nakon ove procedure, pri čemu je jedan slučaj bio pozitivan i pre i nakon ove procedure. Ovakvi rezultati se mogu tumačiti i mogućnošću da se prilikom biopsije ne obuhvati deo tumora koji sadrži ćerke ciste, pa se samim tim one ne detektuju u uzorcima pre dekompresije.

Međutim, rezultati variraju i među drugim studijama. Dok su jedni našli prisustvo ćerki cista u 7,9%<sup>22</sup> ili 15,6% slučajeva<sup>143</sup>, drugi su njihovo prisustvo detektivali u čak 50% slučajeva sporadičnih KCOT netretiranih dekompresijom<sup>240</sup>.

Marker je primetio da i epitel ćerki cista prolazi kroz istu, ali zakasnelu transformaciju u odnosu na epitel KCOT<sup>171</sup>. To objašnjava činjenicom da i vezivo podleže promeni nakon dekompresije, pa kao takvo utiče na ćerke ciste ili čak da prisutna inflamacija doprinosi promeni epitela ćerki cista. Nasuprot nalazima sadašnje studije, gde je karakterističan pločastoslojevit epitel sa parakeratinizacijom bio prisutan i nakon dekompresije, kao i prisustvo ćerki cisti i epitelnih produžetaka, Pogrel i autori nisu našli prisustvo ovog epitela nakon marsupijalizacije, kao ni prisutne ćerke ciste i epitelne produžetke<sup>13</sup>.

U studiji Nakamure i autora, ćerke ciste su ispoljene u 21,4% lezija pre marsupijalizacije i 43,5% lezija nakon te procedure, mada nije jasno definisano koliko je njih bilo prisutno u sporadičnim KCOT i da li su podaci o KCOT udruženim sa NBCC sindromom doprineli ovakvim rezultatima <sup>197</sup>. Neke od studija su detektovale prisustvo ćerki cisti, ali nisu analizirale njihovu procentualnu zastupljenost u primarnim ili sindromskim lezijama, iako su u tim istraživanjima bila uključena oba tipa tumora <sup>149,151</sup>. U rekurentnim KCOT (50%) je prisustvo ćerki cisti veće nego kod nerekurentnih (10,7%) <sup>144</sup>.

Rezultati ove studije su pokazali da je dekompresija rezultirala većim stepenom inflamacije budući da su zapaljenske promene detektovane u 12 (66,67%) uzoraka nakon dekompresije u odnosu na 8 (44,044%) uzoraka pre ove procedure. U većini uzoraka uzetih nakon dekompresije bila je prisutna difuzna inflamacija. Takođe, konstatovana je i nekroza u nekim slučajevima difuznog zapaljenja. Slični rezultati, prisustvo nekroze i inflamacije, potvrđeni su i u drugim istraživanjima <sup>17</sup>.

Marker i autori nisu našli inflamaciju ni u jednom uzorku pre dekompresije, ali su zato uzorci uzeti nakon ove intervencije pokazali znake subepitelnog zapaljenja <sup>171</sup>. Iako su neke studije našle da je metaplazija epitela u nekeratotični i hiperplastični uslovljena inflamacijom, Ninomiya i autori su uočili metaplastični epitel u svim uzorcima KCOT nakon dekompresije, iako je inflamacija bila prisutna u samo jednom od devet slučajeva (11,1%) <sup>200</sup>.

Fokalno zapaljenje je nađeno u 27,77% uzoraka pre dekompresije, dok je difuzno zapaljenje bilo prisutno u 16,67% uzoraka. U drugim studijama vrednosti su bile čak i veće u uzorcima KCOT netretiranih dekompresijom i išle do 30,5% slučajeva KCOT za blagu i 45% slučajeva KCOT za umerenu inflamaciju <sup>121</sup>. I studija Dos Santosa je našla slične rezultate i to značajnu inflamaciju u 5 od 20 sporadičnih KCOT (25%) i blagu inflamaciju u 6 od 20 slučajeva (30%) <sup>240</sup>. U jednoj studiji je blaga inflacija bila prisutna u čak 62,5% uzoraka KCOT <sup>144</sup>.

Primećeni su i znaci metaplazije u nekeratinizovanom epitelu (64%), gde je 90% slučajeva sa jakom inflamacijom i samo 44% slučajeva sa umerenom i blagom inflamacijom bilo pozitivno za metaplaziju, što ukazuje na činjenicu da inflamacija utiče na morfologiju



epitela <sup>121</sup>. I Kuroyanagi je detektovao lokalizovanu metaplaziju u nekeratinizovani epitel u 75% slučajeva, pri čemu su ti uzorci pokazali i znake inflamacije <sup>144</sup>. Suprotno toj studiji, Rivero i autori su našli da epitelne ćelije KCOT i pored jake inflamacije, pokazuju znake parakeratinizacije, a da u nekim slučajevima inflamacija može da dovede do gubitka karakterističnog izgleda epitela <sup>234</sup>. Inflamacija može da doprinese i većem stepenu proliferacije <sup>262</sup>. Rekurentne KCOT pokazuju manje prisustvo inflamacije (50%) u odnosu na nerekurentne (64,3%) <sup>144</sup>.

U ovoj studiji 11,11% slučajeva pre i 16,67% slučajeva nakon dekompresije je bilo pozitivno za distrofičnu kalcifikaciju, pri čemu je jedan tumor imao kalcifikacije i pre i nakon dekompresije. U drugim studijama je prisustvo kalcifikacija u KCOT išlo od 7,9% <sup>22</sup> do 14,29% slučajeva <sup>93</sup>. Još neke studije su detektovale prisustvo kalcifikacija u KCOT <sup>149</sup>, ali ni u jednoj studiji nije opisano prisustvo kalcifikacija nakon dekompresije.

Holesterolski kristali su ispoljeni u 5,56% uzoraka pre dekompresije i isto toliko nakon dekompresije. Slične rezultate je pokazala i studija Azeveda, gde je u 5,6% KCOT nađeno njihovo prisustvo <sup>22</sup>. Isti autor je u svojoj studiji naveo da je 2,8% KCOT posedovalo hijalin ili Raštonova tela, 2,3% KCOT Raselova tela, a 0,6% tumora „čiste“ ćelije <sup>22</sup>. U ovoj studiji je nađeno prisustvo Raštonovih tela u 5,56% KCOT, dok je 11,11% tumora imalo „čiste“ ćelije.

### **1.3.2 Analiza imunohistohemijskih podataka**

#### **3.2.3 Survivin**

Survivin, antiapoptotski protein, detektovan je u mnogim tumorima, kao što su karcinomi pluća, dojke, creva, želuca, jednjaka, pankreasa, jetre, mokraćne bešike, jajnika, materice i kože <sup>116</sup>. Pored inhibicije apoptoze, pokazuje i proliferativnu i angiogenetsku ulogu. Njegovo prisustvo je dokazano i u KCOT <sup>11,12,151,207</sup> što su rezultati ove studije i potvrdili, pri čemu su svi uzorci ovih lezija bili pozitivni na survivin.

Ekspresija ovog markera je detektovana u bazalnom i parabazalnom epitelnom sloju KCOT. Ovo je u skladu sa istraživanjem Oliveire i saradnika, pri čemu je procentualna zastupljenost pozitivnih ćelija za survivin bila izraženija u suprabazalnom u odnosu na bazalni sloj<sup>207</sup>. Leonardi i autori su u svoju studiju pored sporadičnih, uključili i rekurentne i sindromske KCOT. U odnosu na poslednja dva tipa KCOT, u kojima je ekspresija survivina ispoljena kroz čitavu debljinu epitela i opisana kao jaka i umerena, kod sporadičnih lezija je ova ekspresija bila slabo izražena i lokalizovana u bazalnom i parabazalnom sloju<sup>151</sup>. Andrić i autori su, u prvom istraživanju survivina u KCOT, našli njegovu ekspresiju dominantno u bazalnom sloju<sup>11</sup>. Ovo je samo pokazatelj povećane proliferacije u KCOT, s obzirom da su bazalne ćelije kao nediferentovane ćelije sklone stalnom deljenju.

Ekspresija survivina u KCOT u znatno većem stepenu nego u DC, RC i PF samo potvrđuje činjenicu da se radi o agresivnim lezijama sa tendencijom ka recidiviranju. Ekspresija ovog proteina u KCOT uzorcima ove studije je konstatovana u jedrima epitelnih ćelija. Međutim, pregledom literature uočeno je da ne postoji uniformnost što se tiče lokalizacije survivina unutar epitelnih ćelija KCOT. Dok neki autori nalaze da survivin može biti eksprimiran i u citoplazmi i u jedru<sup>207</sup>, drugi navode da je citoplazmatsko bojenje vezano za sporadične KCOT, a jedarna ekspresija zastupljena kod KCOT u okviru NBCCS<sup>151</sup>.

U literaturi se pominje povezanost jedarne ekspresije survivina sa njegovom ulogom u ćelijskoj proliferaciji, dok je citoplazmatska lokalizacija u vezi sa ćelijskim preživljavanjem, ali ne i sa proliferacijom<sup>153</sup>. Jedarna ekspresija u epitelnim ćelijama KCOT se može povezati sa njihovom povećanom proliferacijom, s obzirom da su Ki-67<sup>50,79,93,114,130,183,196,207,208,242,294</sup> i PCNA<sup>82,136,206,218,238,251</sup> kao markeri proliferacije konstatovani u ovim ćelijama.

Ono što je zanimljivo u rezultatima ove studije je to da se ekspresija survivina ne menja u hiperplastičnom u odnosu na nehiperplastični epitel KCOT, iako se povećava nakon dekompresije. Takođe, ne postoji razlika u ekspresiji survivina između inflamiranih i neinflamiranih uzoraka, kako pre, tako i posle dekompresije. Ovo je u skladu sa prethodnim istraživanjem u kome nije nađena korelacija inflamacije i ekspresije p53, Ki-67 i epidermalnog faktora rasta<sup>50</sup>.

Ova studija je pokazala razliku u lokalizaciji ekspresije survivina u ćelijama KCOT i PF. Ovaj protein je pokazao jedarnu ekspresiju u KCOT, a citoplazmatsku u PF. Neki od autora koji su ispitivali ekspresiju survivina u KCOT i PF, nisu opisali njihovu ćelijsku lokalizaciju <sup>207</sup>. Ekspresija survivina u perikoronarnim folikulima je detektovana u unutrašnjem gleđnom epitelu, pre nego u spoljašnjem epitelu i dentalnoj lamini <sup>141</sup>.

Pozitivnost ćelija perikoronarnih folikula za survivin ne treba da čudi s obzirom da se survivin može detektovati u raznim normalnim tkivima organizma, kao što su timus, CD+34 ćelije koštane srži, mukoza želuca, bazalne ćelije epitela kolona <sup>78,116</sup>. Ovaj protein je lokalizovan kako u fetalnim tkivima, tako i u tkivima odraslih, pre svega onim slabo diferentovanim.

Lokalizacija survivina u citoplazmi perikoronarnih folikula ove studije potvrđuje tvrdnje Kumamota i autora da je survivin odgovoran za ćelijsko preživljavanje i njihovu diferencijaciju u toku razvoja zuba <sup>141</sup>. Takođe, ova citoplazmatska ekspresija survivina u PF u odnosu na jedarnu lokalizaciju u KCOT ukazuje na veći stepen proliferacije ovih tumora koja doprinosi njihovom agresivnom ponašanju i visokom stepenu rekurentnosti. Manji stepen proliferacije PF je potvrđen manjom ekspresijom Ki-67 nego u KCOT <sup>93</sup>. Takođe, u PF je nađena manja ekspresija bcl-2 i Ki-67 nego u drugim lezijama <sup>70</sup>.

Međutim, Matsumoto i saradnici su u PF detektovali jako slabu ili negativnu ekspresiju p53 i izraženu ekspresiju PCNA, pri čemu se ovi proteini nisu statistički razlikovali od istih u pločastoslojevitom epitelu, mada se na osnovu grafikona može uočiti veći stepen ispoljavanja ovih proteina u pločastoslojevitom epitelu <sup>174</sup>.

Smatra se da ekspresija survivina u citoplazmi ili jedru u nekom tkivu ne zavisi od tipa antitela koje je primenjeno, jer je potvrđeno da isto antitelo može da pokaže i jednu i drugu lokalizaciju survivina u zavisnosti od tipa tkiva koje se posmatra <sup>78</sup>.

### **3.2.3 Ciklin D1**

Prema rezultatima ove studije, ciklin D1 je eksprimiran u jedru suprabazalnih epitelnih ćelija KCOT. Ovo je u skladu sa prethodnim studijama koje su proučavale

ekspresiju ciklina D1 u ćelijama KCOT<sup>132,194,276,291,294</sup>, mada su neke od njih našle prisustvo ovog proteina i u bazalnim ćelijama epitela KCOT<sup>132,291</sup>. Šta više, druge studije su detektovale ciklin D1 i u citoplazmi epitelnih ćelija KCOT<sup>95,291</sup>

U ovoj studiji u istraživanje nisu uključeni sindromski KCOT zbog drugačijeg kliničkog i biološkog ponašanja u odnosu na sporadične KCOT. Zanimljivo je da Lo Muzio i autori u svojoj studiji nisu detektovali prisustvo ciklina D1 u epitelnim ćelijama sporadičnih KCOT, dok su ćelije sindromskih KCOT bile pozitivne za ovaj protein<sup>194</sup>. Prema drugim autorima, ekspresija ciklina D1 predstavlja karakteristiku ovih tumora, bez obzira da li su primarni, rekurentni ili sindromski<sup>99,132,291,294</sup>. U jednoj studiji su čak sindromski KCOT pokazali manje eksprimiran suprabazalni, jedarni ciklin D1(20%) nego sporadični tumori (37,5%)<sup>105</sup>.

Iako je nađeno da ciklin D1 može biti detektovan u normalnoj oralnoj mukozi<sup>95,132</sup>, u ovoj studiji perikoronarni folikuli, kao primer netumorskog tkiva, nisu eksprimirali ciklin D1 protein. Iz ovoga se može zaključiti da ciklin D1 igra važnu ulogu u patogenezi odontogenih tumora. Studija de Vicentea i saradnika je pokazala da ameloblastomi ispoljavaju ekspresiju ovog proteina u samo 40% slučajeva, što je značajno manje nego u KCOT (91%)<sup>294</sup>. U skvamocelularnim karcinomima glave i vrata eksprimiran ciklin D1 povezan je sa recidivima, metastazama i kraćem vremenu preživljavanja<sup>67</sup>. Ciklin se smatra važnim tumorskim markerom u limfomima mantle ćelija, ali je eksprimiran i u tumorima dojke, pluća, jednjaka, debelog creva, kože, hepatocelularnom karcinomu i sarkomu<sup>67</sup>. *CCND1*, gen za ciklin D1, je target gen u Sonic Hedgehog (SHH) putu i jedan od gena odgovornih za proliferaciju i preživljavanje ćelija KCOT (Gurgel et al., 2014). Nekada povećana ekspresija iRNK za ciklin D1 i samog proteina nije praćena povećanom amplifikacijom *CCND1* gena, već je za to povećanje odgovoran uticaj drugih gena, kao na primer RB gen (*retinoblastoma gene*)<sup>67</sup>.

Ovo je potvrđeno izrazito jakom ekspresijom ciklina D1 u KCOT u odnosu na druge lezije. Tako je nađeno da je ciklin D1 eksprimiran u 87% KCOT, nasuprot 25% DC, 30% RC i 60% glandularnih odontogenih cista (GOC) (60%)<sup>276</sup>. Ove rezultate je Al-amiri potvrdio svojom studijom, pri čemu je slična ekspresija ciklina D1 bila u KCOT (85,7%),

dok su DC (75%) i RC (62,5%) imale veću ekspresiju ovog proteina u odnosu na prethodno istraživanje<sup>5</sup>. I De Vicente je uočio ekspresiju ciklin D1 proteina u 91% KCOT, 50% DC, 40% ameloblastoma i 30% RC<sup>294</sup>. Dok je u KCOT ta ekspresija bila zastupljena fokalno u parabazalnom sloju, u DC i RC ekspresija ciklin D1 proteina je bila podjednako zastupljena i fokalno i difuzno<sup>294</sup>. Takođe, ciklin D1 je znatno izraženiji u primarnim KCOT (79,2%) u odnosu na normalnu gingivu (57,1%)<sup>132</sup>.

### 3.2.3 P21

P21ras može da aktivira transkripciju *CCND1* i to najpre preko PIK3/Akt puta<sup>6,160</sup>. Prekomerna ekspresija p21ras proteina nađena je u raznim tumorima<sup>280,306</sup>, a između ostalog i u nekim odontogenim neoplazmama, kao što su ameloblastomi, ameloblastični fibromi i odontogeni miksomi<sup>239</sup>. Na ovim tumorima je za detekciju p21 proteina primenjeno antitelo sposobno da detektuje proteinski produkt i *H-RAS* i *K-RAS* gena, te se stoga ne može zaključiti koji od ovih gena je zapravo zaslužan za produkciju detektovanog proteina<sup>239</sup>. Jaka ekspresija p21ras u ameloblastomima povezana je sa njihovom agresivnom prirodom i invazivnim rastom<sup>239</sup>. U drugom radu je p21ras protein detektovan u čak 76,9% ameloblastoma i to pretežno u citoplazmi ćelija<sup>246</sup>.

U ovoj studiji, po prvi put do sada, detektovana je ekspresija p21ras proteina u KCOT. Detektovano je prebojavanje citoplazme i u KCOT i u PF, što je u skladu sa lokalizacijom i funkcijom ovog proteina. P21ras protein se sintetiše u citoplazmi na slobodnim ribozomima kao pro-p21, a potom podleže posttranslacionoj modifikaciji koja mu omogućava kasnije vezivanje za unutrašnju membranu ćelija<sup>100,306</sup>.

U ovoj studiji je nađena slična ekspresija proteina p21 *H-RAS* u KCOT i PF. Poznato je da p21ras protein utiče na aktivaciju *CCND1* gena preko *RAS/MAPK/ERK* i *PIK/Akt* puta. Međutim, ekspresija ovog proteina u ovom slučaju najverovatnije nije povezana sa aktivnošću *CCND1*, s obzirom da je ekspresija ciklina D1 zabeležena samo u KCOT, dok su PF bili negativni.

Ekspresija p21<sup>hras</sup> proteina u svim uzorcima PF samo potvrđuje nalaze druge studije u kojoj su tri uzorka PF bila pozitivna na ovaj protein<sup>239</sup>. U studiji Sandrosa i saradnika, slaba ekspresija p21<sup>ras</sup> proteina bila je prisutna u spoljašnjem i unutrašnjem gleđnom epitelu, kao i u *retikulumu stelatumu*, dok je zubna papila bila negativna, što je u skladu sa ovim istraživanjem. Prisustvo aktiviranog *RAS* gena u zubnim zamecima se pripisuje njegovoj ulozi u proliferaciji i diferencijaciji tkiva i organa<sup>239</sup>.

Korelacija između survivina, ciklin D1 i p21<sup>hras</sup> proteina nije nađena u ovoj studiji. Iz ovoga se zaključuje da su za aktivaciju svakog od ovih proteina odgovorni različiti mehanizmi, iako se zna da mutirani p21<sup>ras</sup> može da utiče na aktivnost ciklin D1 proteina<sup>6</sup>, kao i da *H-RAS* ima uticaj na survivin<sup>265</sup>. Takođe, ekspresija proteina nije zavisila ni od lokalizacije lezije, pola i starosti pacijenta, kao ni od dužine trajanja dekompresije. Nije bilo razlike između ekspresije proteina u lezijama gornje i donje vilice, kao ni u lezijama kod pacijenata muškog i ženskog pola. Ovakvi rezultati potvrđuju još jednom kompleksnu i još uvek nerazjašnjenu etiologiju tumorskih lezija.

Dekompresija predstavlja jedan od najefikasnijih hirurških tretmana za lečenje KCOT. Još uvek nije objašnjen tačan mehanizam delovanja dekompresije, mada je poznato da dovodi do smanjena veličine lezije, kao i njene agresivnosti. Rekurentnost lezija nakon dekompresije je znatno manja u poređenju sa primenom same enukleacije<sup>32</sup>. Prema nekim autorima dolazi i do promena u histološkim karakteristikama epitela KCOT nakon ove metode<sup>13,20,171</sup>. Zbog toga su se mnoge studije fokusirale na istraživanje proteina uključenih u procese proliferacije, apoptoze i regulacije ćelijskog ciklusa u cilju utvrđivanja da li su te histološke promene praćene izmenama biološkog ponašanja lezija. Ovo je jako bitno s aspekta izbora optimalne terapijske procedure i praćenja lezija.

U ovoj studiji nađena je povećana ekspresija survivina i nepromenjena ekspresija ciklina D1 i p21<sup>hras</sup> u KCOT uzorcima nakon dekompresije. Ovo upućuje na zaključak da dekompresija ne utiče na regulaciju ćelijskog ciklusa i apoptozu, ali deluje na smanjenje veličine lezije što je potvrđeno radiološkim nalazima. Ovako povećana ekspresija survivina u skladu je sa povećanom proliferacijom epitela u uzorcima KCOT nakon dekompresije, mada ovo povećanje debljine epitela nije statistički potvrđeno. I de Paula i autori su pokazali

da je povećana proliferativna aktivnost epitela KCOT u skladu sa izraženom ekspresijom PCNA i Ki-67 koja predstavlja posledicu inflamacije tumorskog zida (de Paula et al., 2000).

Ni Clark i autori u svojoj studiji nisu detektovali statistički značajno smanjenje ekspresije p53, Ki-67 i EGFR proteina u KCOT nakon dekompresije <sup>50</sup>. Ta studija nije potvrdila ranije rezultate prema kojima je ekspresija Ki-67 značajno smanjena nakon ove procedure u KCOT <sup>200</sup>. I bcl-2 je u jednoj studiji pokazao smanjenje ekspresije u KCOT nakon dekompresije <sup>13</sup>, dok kasnija istraživanja nisu potvrdila ovakvu promenu nakon ove intervencije <sup>64</sup>. Ovakvi kontradiktorni rezultati samo ukazuju da su mehanizmi delovanja dekompresije KCOT na ekspresiju navedenih proteina dosta kompleksni i iziskuju dalje proučavanje.

## **VII Zaključci**



Iz analize dobijenih rezultata ove studije proizilaze sledeći zaključci:

1. KCOT su najčešće lokalizovani u donjoj vilici, što je potvrđeno i ranijim istraživanjima, ali nije uočen značajna razlika u zastupljenosti ovih tumora između muškaraca i žena;
2. Nisu detektovane mutacije *H-RAS* gena na 12. i 13. kodonu, što sugerise da ovakve genske promene nemaju uticaja na nastanak KCOT;
3. Genotip CC i varijantni alel C polimorfizma T81C *H-RAS* gena poseduju protektivnu ulogu u odnosu na nastanak KCOT; genotip CC detektovan je isključivo kod zdravih pojedinaca;
4. Perikoronarni folikuli i KCOT pokazuju različitu ekspresiju survivina i ciklina D1, dok je imunohistohemijska lokalizacija i ekspresija p21<sup>hras</sup> slična u obe ispitivane grupe;
5. Ekspresija survivina u bazalnom, suprabazalnom i nižim delovima superficijalnog sloja, kao i ekspresija ciklina D1 u suprabazalnom sloju epitela KCOT ukazuje na povećanu proliferativnu aktivnost epitelnih ćelija ovih tumora;
6. Lokalizacija survivina i ciklina D1 u jedru ćelija KCOT se može objasniti ulogom ovih proteina u proliferaciji, dok je p21<sup>hras</sup> protein ispoljen u citoplazmi s obzirom na njegovu funkciju u prenosu ćelijskog signala;
7. Nakon dekompresije KCOT i dalje pokazuju ekspresiju svih ispitivanih proteina;
8. Povećana ekspresija survivina u uzorcima KCOT nakon dekompresije u odnosu na uzorke pre te procedure može se objasniti proliferacijom i hiperplazijom tumorskog epitela, kao odgovorom na invazivni tretman;
9. Kako KCOT nakon dekompresije zadržavaju tipične histološke karakteristike kao i imunohistohemijsku ekspresiju proteina koji učestvuju u regulaciji ćelijskog ciklusa i

apoptoze, može se pretpostaviti da dekompresija ne utiče bitnije na biološke karakteristike ovih lezija, iako dovodi do njihovog smanjenja;

10. U skladu sa ovakvim rezultatima, može se sugerisati da nakon dekompresije, definitivna hirurška intervencija treba da obuhvati i dopunske metode za smanjenje rizika od nastanka recidiva, kao što je primena Karnojevog rastvora, kao i da ovi pacijenti treba da budu praćeni na isti način kao i pacijenti koji su primarno lećeni enukleacijom tumora.

# **VIII Literatura**

1. Abdullah WA. Surgical treatment of keratocystic odontogenic tumour: A review article. 2011 [accessed 2013 Apr 4];23(2):61–65. <http://linkinghub.elsevier.com/retrieve/pii/S1013905211000034>
2. Abé T, Maruyama S, Yamazaki M, Essa A, Babkair H, Mikami T, Shingaki S, Kobayashi T, Hayashi T, Cheng J, et al. Intramuscular keratocyst as a soft tissue counterpart of keratocystic odontogenic tumor : differential diagnosis. 2014;45(1):110–118.
3. Agaram NP, Collins BM, Barnes L, Lomago D, Aldeeb D, Swalsky P, Finkelstein S, Hunt JL. Molecular analysis to demonstrate that odontogenic keratocysts are neoplastic. 2004;128(3):313–7.
4. Ahlfors E, Larsson Å, Sjögren S. The odontogenic keratocyst: A benign cystic tumor? 1984 [accessed 2017 Jan 29];42(1):10–19. <http://www.sciencedirect.com/science/article/pii/0278239184903902>
5. Al-amiri YH, Al-Azzawi LM. A Comparative Immunohistochemical Expression of Cyclin D1 in Keratocystic Odontogenic Tumor , Dentigerous and Radicular Cysts. 2016;28(1):92–97.
6. Albanese C, Johnson J, Watanabe G, Eklund N, Vu D, Arnold A, Pestell RG. Transforming p21ras mutants and c-Ets-2 activate the cyclin D1 promoter through distinguishable regions. 1995;270(40):23589–23597.
7. Alur J, Narayan T V, Mohanty L, Shenoy S, Jamadar S, Shetty S. Ki - 67 and p53 expression in solitary sporadic , syndrome associated and recurrent keratocystic odontogenic tumor. 2014;18(4):21–25.
8. Amaral FR, Mateus GCP, Bonisson LA, de Andrade BAB, Mesquita RA, Horta MCR, Marigo HDA. Cell proliferation and apoptosis in ameloblastomas and keratocystic odontogenic tumors. 2012;23(2):91–6.
9. Ambrosini G, Adida C, Sirugo G, Altieri DC. Induction of apoptosis and inhibition of cell proliferation by survivin gene targeting. 1998;273(18):11177–11182.
10. Anavi Y, Gal G, Miron H, Calderon S, Allon DM. Decompression of odontogenic cystic

lesions: clinical long-term study of 73 cases. 2011 [accessed 2013 Apr 4];112(2):164–9. <http://www.ncbi.nlm.nih.gov/pubmed/21194990>

11. Andric M, Dozic B, Popovic B, Stefanovic D, Basta-Jovanovic G, Djogo N, Andjus P, Milasin J. Survivin expression in odontogenic keratocysts and correlation with cytomegalovirus infection. 2010 [accessed 2014 Jul 27];16(2):156–9. <http://www.ncbi.nlm.nih.gov/pubmed/19659890>

12. Andric M, Nikolic N, Boskovic M, Milicic B, Skodric S, Basta Jovanovic G, Milasin J. Survivin gene promoter polymorphism -31G/C as a risk factor for keratocystic odontogenic tumor development. 2012 [accessed 2014 Jul 27];120(1):9–13. <http://www.ncbi.nlm.nih.gov/pubmed/22288915>

13. Anthony Pogrel M, Jordan RC. Marsupialization as a definitive treatment for the odontogenic keratocyst. 2004 [accessed 2013 May 29];62(6):651–655. <http://linkinghub.elsevier.com/retrieve/pii/S0278239104001260>

14. Antonacopoulou AG, Floratou K, Bravou V, Kottorou A, Dimitrakopoulos F-I, Marousi S, Stavropoulos M, Koutras AK, Scopa CD, Kalofonos HP. The survivin -31 snp in human colorectal cancer correlates with survivin splice variant expression and improved overall survival. 2010 [accessed 2017 May 4];33(5):177–89. <http://www.ncbi.nlm.nih.gov/pubmed/20978324>

15. Antonoglou GN, Sándor GK, Koidou VP, Papageorgiou SN. Non-syndromic and syndromic keratocystic odontogenic tumors: Systematic review and meta-analysis of recurrences. 2014;42(7):e364–e371.

16. Areen RG, McClatchey KD, Baker HL. Squamous Cell Carcinoma Developing in an Odontogenic Keratocyst: Report of a Case. 1981 [accessed 2017 Jan 24];107(9):568–569. <http://jamanetwork.com/journals/jamaotolaryngology/article-abstract/609380>

17. Asokan GS, Jeelani S, Parthiban J, Prabhushankar K, Prakash CA, Shankar KA, Surgery M. Keratocystic odontogenic tumor- a case report and review of literature. 2012;2(1):87–91.

18. Asutay F, Atalay Y, Turamanlar O, Horata E, Burdurlu MÇ. Three-Dimensional Volumetric Assessment of the Effect of Decompression on Large Mandibular Odontogenic

Cystic Lesions. 2016 [accessed 2016 Oct 12];74(6):1159–66. <http://www.ncbi.nlm.nih.gov/pubmed/26828617>

19. August M, Faquin WC, Troulis M, Kaban LB. Differentiation of odontogenic keratocysts from nonkeratinizing cysts by use of fine-needle aspiration biopsy and cytokeratin-10 staining. 2000 [accessed 2013 Jul 3];58(9):935-40–1. <http://www.ncbi.nlm.nih.gov/pubmed/10981972>

20. August M, Faquin WC, Troulis MJ, Kaban LB. Dedifferentiation of odontogenic keratocyst epithelium after cyst decompression. 2003 [accessed 2013 Apr 4];61(6):678-83–4. <http://www.ncbi.nlm.nih.gov/pubmed/12796876>

21. Ayoub MS, Baghdadi HM, El-Kholy M. Immunohistochemical detection of laminin-1 and Ki-67 in radicular cysts and keratocystic odontogenic tumors. 2011 [accessed 2014 Nov 2];11(1):4.

<http://www.pubmedcentral.nih.gov/articlerender.fcgi?artid=3056737&tool=pmcentrez&rendertype=abstract>

22. Azevedo RS, Cabral MG, dos Santos TCRB, de Oliveira AV, de Almeida OP, Pires FR. Histopathological features of keratocystic odontogenic tumor: a descriptive study of 177 cases from a Brazilian population. 2012 [accessed 2016 Oct 10];20(2):154–60. <http://www.ncbi.nlm.nih.gov/pubmed/22108498>

23. Azuhata T, Scott D, Takamizawa S, Wen J, Davidoff a, Fukuzawa M, Sandler a. The inhibitor of apoptosis protein survivin is associated with high-risk behavior of neuroblastoma. 2001 [accessed 2016 Oct 12];36(12):1785–91. <http://www.ncbi.nlm.nih.gov/pubmed/11733907>

24. Ba K, Li X, Wang H, Liu Y, Zheng G, Yang Z, Li M, Shimizutani K, Koseki T. Correlation between imaging features and epithelial cell proliferation in keratocystic odontogenic tumour. 2010 [accessed 2014 Jul 27];39(6):368–74. <http://www.pubmedcentral.nih.gov/articlerender.fcgi?artid=3520243&tool=pmcentrez&rendertype=abstract>

25. Badran A, Yoshida A, Ishikawa K, Goi T, Yamaguchi A, Ueda T, Inuzuka M.

Identification of a novel splice variant of the human anti-apoptosis gene survivin. 2004 [accessed 2017 Jan 25];314(3):902–907. <http://www.sciencedirect.com/science/article/pii/S0006291X03028055>

26. Baliga SD, Rao SS. Nevroid-basal cell carcinoma syndrome : a case report and overview on diagnosis and management. 2009;9(1):82–86.

27. Bar-sagi D. Minireview: A Ras by Any Other Name. 2001;21(5):1441–1443.

28. Barnes L, Eveson JW, Reichart P, Sidransky D. Pathology and Genetics of Head and Neck Tumours. 2005;(9):163–175.

29. Barreto DC, Gomez RS, Bale a. E, Boson WL, De Marco L. PTCH Gene Mutations in Odontogenic Keratocysts. 2000 [accessed 2016 Oct 11];79(6):1418–1422. <http://jdr.sagepub.com/cgi/doi/10.1177/00220345000790061101>

30. Berenson JR, Koga H, Yang J, Pearl J, Holmes EC, Figlin R. Frequent amplification of the bcl-1 locus in poorly differentiated squamous cell carcinoma of the lung. The Lung Cancer Study Group. 1990 [accessed 2017 Jan 25];5(9):1343–8. <http://europepmc.org/abstract/med/2170896>

31. Bhargava D, Deshpande A, Pogrel MA. Keratocystic odontogenic tumour ( KCOT ) — a cyst to a tumour. 2012;16(2):163–170.

32. Blanas N, Freund B, Schwartz M, Furst IM. Systematic review of the treatment and prognosis of the odontogenic keratocyst. 2000 [accessed 2013 Apr 4];90(5):553–8. <http://www.ncbi.nlm.nih.gov/pubmed/11077375>

33. de Boer CJ, van Krieken JH, Kluin-Nelemans HC, Kluin PM, Schuurin E. Cyclin D1 messenger RNA overexpression as a marker for mantle cell lymphoma. 1995 [accessed 2017 Jan 25];10(9):1833–40. <http://europepmc.org/abstract/med/7753558>

34. Bos JL. The ras gene family and human carcinogenesis. 1988;195(3):255–271.

35. Bowen AR, Hanks AN, Murphy KJ, Florell SR. Proliferation, Apoptosis, and Survivin Expression in Keratocystic Neoplasms and Hyperplasias. 2008;26(3):177–181.

36. Bramley PA. Treatment of cysts of the jaws. 1971 [accessed 2017 Jan 13];64(5):547–50.

<http://www.pubmedcentral.nih.gov/articlerender.fcgi?artid=1812535&tool=pmcentrez&rendertype=abstract>

37. Branca M, Giorgi C, Santini D, Di Bonito L, Ciotti M, Costa S, Benedetto A, Casolati E a, Favalli C, Paba P, et al. Survivin as a marker of cervical intraepithelial neoplasia and high-risk human papillomavirus and a predictor of virus clearance and prognosis in cervical cancer. 2005 [accessed 2016 Oct 11];124(1):113–21. <http://www.ncbi.nlm.nih.gov/pubmed/15923164>

38. Brannon RB. The odontogenic keratocyst. A clinicopathologic study of 312 cases. Part I. Clinical features. 1976;42(1):54–72.

39. Brown N a, Rolland D, McHugh JB, Weigelin HC, Zhao L, Lim MS, Elenitoba-Johnson KSJ, Betz BL. Activating FGFR2-RAS-BRAF mutations in ameloblastoma. 2014 [accessed 2016 Oct 6];20(21):5517–26. <http://www.ncbi.nlm.nih.gov/pubmed/24993163>

40. Caetano S, Cristine K, Eloiza S, Faustino S, Hanemann C, Tostes D. Immunolocalization of podoplanin in benign odontogenic tumours with and without ectomesenchyme. 2013;58:408–415.

41. Caldas H, Honsey LE, Altura RA. Survivin 2alpha: a novel Survivin splice variant expressed in human malignancies. 2005 [accessed 2017 Jan 25];4(1):11. <http://molecular-cancer.biomedcentral.com/articles/10.1186/1476-4598-4-11>

42. Carvalhais J, Aguiar M, Araújo V, Araújo N, Gomez R. p53 and MDM2 expression in odontogenic cysts and tumours. 1999;5(3):218–22.

43. Casey PJ, Solski PA, Der CJ, Buss JE. P21Ras Is Modified By a Farnesyl Isoprenoid. 1989;86(21):8323–8327.

44. Castro-Núñez J. Decompression of Odontogenic Cystic Lesions: Past, Present, and Future. 2016 [accessed 2016 Oct 12];74(1):104.e1-9. <http://www.ncbi.nlm.nih.gov/pubmed/26428611>

45. Castro P, Soares P, Gusmão L, Seruca R, Sobrinho-Simões M. H-RAS 81 polymorphism is significantly associated with aneuploidy in follicular tumors of the thyroid. 2006 [accessed



2016 Oct 12];25(33):4620–7. <http://www.ncbi.nlm.nih.gov/pubmed/16532025>

46. Catunda IS, Catunda RB, Vasconcelos BCDE, de Oliveira HFL. Decompression device for cavitary bone lesions using Luer syringe. 2013 [accessed 2013 May 13];71(4):723–5. <http://www.ncbi.nlm.nih.gov/pubmed/23265847>

47. Chaisuparat R, Coletti D, Kolokythas A, Ord RA, Nikitakis NG. Primary intraosseous odontogenic carcinoma arising in an odontogenic cyst or de novo: A clinicopathologic study of six new cases. 2006;101(2):194–200.

48. Chesa PG. Expression of p21ras in normal and malignant human tissues: Lack of association with proliferation and malignancy. 1987;84(10):3234–3238.

49. Clark LJ, Edington K, Swan IRC, Mclay KA, Newlands WJ, Wills LC, Johnston PW, Mitchell R, Robertson G, Soutar D, et al. The absence of Harvey ras mutations during development and progression of squamous cell carcinomas of the head and neck. 1993;68(3):617–620.

50. Clark P, Marker P, Bastian HL, Krogdahl A. PDFlib PLOP : PDF Linearization , Optimization , Protection Page inserted by evaluation version Expression of p53 , Ki-67 , and EGFR in odontogenic keratocysts before and after decompression. 2006;35:568–72.

51. Cohen JB, Broz SD, Levinson AD. Expression of the H-ras proto-oncogene is controlled by alternative splicing. 1989;58(3):461–472.

52. Colicelli J. Human RAS superfamily proteins and related GTPases. 2004 [accessed 2017 Jan 24];2004(250):RE13. <http://www.pubmedcentral.nih.gov/articlerender.fcgi?artid=2828947&tool=pmcentrez&rendertype=abstract>

53. Cooper GM. Ras Links Growth Factor Signaling to the Cell Cycle Machinery via Regulation of Cyclin D1 and the Cdk Inhibitor p27 KIP1. 1997;17(7):3850–3857.

54. Cordon-Cardo C. Mutations of cell cycle regulators. Biological and clinical implications for human neoplasia. 1995;147(3):545–60.

55. Coutinho CM, Bassini AS, Gutiérrez LG, Butugan O, Paulo L, Oncology D, Radiology D. Genetic alterations in Ki- ras and Ha- ras genes in Juvenile Nasopharyngeal

- Angiofibromas and Head and Neck Cancer. 1999;117(3):113–120.
56. Coutinho CM, Bassini AS, Gutiérrez LG, Butugan O, Paulo L, Oncology D, Radiology D. Genetic alterations in Ki- ras and Ha- ras genes in Juvenile Nasopharyngeal Angiofibromas and Head and Neck Cancer. 1999;117(3):113–120.
57. Dabbs DJ, Schweitzer RJ, Schweitzer LE, Mantz F. Squamous cell carcinoma arising in recurrent odontogenic keratocyst: case report and literature review. 1994;16(4):375–378.
58. Dammer R, Niederdellmann H, Dammer P. Conservative or radical treatment of keratocysts : a retrospective review. 1997;35:46–48.
59. Das N, Majumder J, DasGupta U. ras Gene mutations in oral cancer in eastern India. 2000;36(1):76–80.
60. Deboni MCZ, Brozowski M a, Traina a a, Acay RR, Naclério-Homem MG. Surgical management of dentigerous cyst and keratocystic odontogenic tumor in children: A conservative approach and 7-year follow-up. 2012;20(2):282–285.
61. Deyhimi P, Hashemzade Z. Comparative study of TGF-alpha and P53 markers' expression in odontogenic keratocyst and orthokeratinized odontogenic cyst. 2012 [accessed 2014 Oct 2];9(7):S39-44. /pmc/articles/PMC3692198/?report=abstract
62. Deyhimi P, Hashemzadeh Z. Study of the biologic behavior of odontogenic keratocyst and orthokeratinized odontogenic cyst using TGF-alpha and P53 markers. 2014 [accessed 2014 Oct 13];210(4):201–4. <http://www.ncbi.nlm.nih.gov/pubmed/24462551>
63. Dhanuthai K, Chantarangsu S, Swadison S. Proliferating Cell Nuclear Antigen Expression in Odontogenic Cysts and Ameloblastomas. 2005;17(1):6–10.
64. Diniz MG, Gomes CC, de Castro WH, Guimarães ALS, De Paula AMB, Amm H, Ren C, MacDougall M, Gomez RS. miR-15a/16-1 influences BCL2 expression in keratocystic odontogenic tumors. 2012 [accessed 2014 Sep 29];35(4):285–91. <http://www.ncbi.nlm.nih.gov/pubmed/22684875>
65. Dohi T, Okada K, Xia F, Wilford CE, Samuel T, Welsh K, Marusawa H, Zou H, Armstrong R, Matsuzawa S, et al. An IAP-IAP complex inhibits apoptosis. 2004 [accessed

- 2017 Jan 25];279(33):34087–90. <http://www.jbc.org/content/279/33/34087.full>
66. Dong Q, Pan S, Sun L, Li T. A Clinicopathologic Study of 61 Cases. 2010;134:271–275.
67. Donnellan R, Chetty R. Review Cyclin D1 and human neoplasia. 1998;51:1–7.
68. Du C, Fang M, Li Y, Li L, Wang X. Smac, a mitochondrial protein that promotes cytochrome c-dependent caspase activation by eliminating IAP inhibition. 2000;102(1):33–42.
69. Duffy MJ, O'Donovan N, Brennan DJ, Gallagher WM, Ryan BM. Survivin: a promising tumor biomarker. 2007 [accessed 2016 Jul 8];249(1):49–60. <http://www.ncbi.nlm.nih.gov/pubmed/17275177>
70. Edamatsu M, Kumamoto H, Ooya K, Echigo S. Apoptosis-related factors in the epithelial components of dental follicles and dentigerous cysts associated with impacted third molars of the mandible. 2005;99:17–23.
71. Engels K, Knauer SK, Metzler D, Simf C, Struschka O, Bier C, Mann W, Kov AF. Dynamic intracellular survivin in oral squamous cell carcinoma: underlying molecular mechanism and potential as an early prognostic marker. 2007;211(5):532–540.
72. Enislidis G, Fock N, Sulzbacher I, Ewers R. Conservative treatment of large cystic lesions of the mandible: a prospective study of the effect of decompression. 2004 [accessed 2013 Apr 4];42(6):546–50. <http://www.ncbi.nlm.nih.gov/pubmed/15544886>
73. Eshghyar N, Nikbin B, Amirzargar A, Dehghani Nazhvani A, Shakiba Y. Gene polymorphism of interleukin-1 alpha and beta in keratocystic odontogenic tumors. 2012 [accessed 2014 Oct 8];41(9):697–701. <http://www.ncbi.nlm.nih.gov/pubmed/22582837>
74. Eyre J, Zakrzewska JM. The conservative management of large odontogenic keratocysts. 1985 [accessed 2017 Jan 29];23(3):195–203. <http://www.sciencedirect.com/science/article/pii/0266435685900907>
75. Field JK. Oncogenes and tumour-suppressor genes in squamous cell carcinoma of the head and neck. 1992;28(1):67–76.
76. Figueroa A, Correnti M, Avila M, Andea A, Devilliers P, Rivera H. Keratocystic

odontogenic tumor associated with nevoid basal cell carcinoma syndrome : Similar behavior to sporadic type ? 2010;142:179–183.

77. Fu M, Wang C, Li Z, Sakamaki T, Pestell RG. Minireview: Cyclin D1: normal and abnormal functions. 2004 [accessed 2016 Jul 8];145(12):5439–47. <http://www.ncbi.nlm.nih.gov/pubmed/15331580>

78. Fukuda S, Pelus LM. Review Survivin , a cancer target with an emerging role in normal adult tissues. 2006;5(5):1087–1098.

79. Gadbaile R, Chaudhary M, Patil S, Gawande M. Actual Proliferating Index and p53 protein expression as prognostic marker in odontogenic cysts. 2009 [accessed 2014 Jul 27];15(7):490–8. <http://www.ncbi.nlm.nih.gov/pubmed/19563416>

80. Gadbaile AR, Hande A, Chaudhary M, Nikam A, Gawande M, Patil S, Tekade S, Gondivkar S. Tumor angiogenesis in keratocystic odontogenic tumor assessed by using CD-105 antigen. 2011 [accessed 2014 Oct 27];40(3):263–9. <http://www.ncbi.nlm.nih.gov/pubmed/20969632>

81. Gaikwad R, Kumaraswamy S V, Keerthi R. Decompression and cystectomy of the odontogenic keratocysts of the mandible: a clinical study. 2009;8(1):47–51.

82. Galvão HC, Gordón-Núñez MA, de Amorim RFB, Freitas R de A, de Souza LB. Immunohistochemical expression of protein 53, murine double minute 2, B-cell lymphoma 2, and proliferating cell nuclear antigen in odontogenic cysts and keratocystic odontogenic tumor. 2013 [accessed 2014 Jul 27];24(3):369–74. <http://www.ijdr.in/article.asp?issn=0970-9290;year=2013;volume=24;issue=3;spage=369;epage=374;aulast=Galv❖o>

83. Gazouli M, Tzanakis N, Rallis G, Theodoropoulos G, Papaconstantinou I, Kostakis A, Anagnou NP, Nikiteas N. Survivin -31G/C promoter polymorphism and sporadic colorectal cancer. 2009 [accessed 2017 May 4];24(2):145–150. <http://link.springer.com/10.1007/s00384-008-0601-2>

84. Gillett C, Fantl V, Smith R, Fisher C, Bartek J, Dickson C, Barnes D, Peters G. Amplification and Overexpression of Cyclin D1 in Breast Cancer Detected by Immunohistochemical Staining. 1994 [accessed 2017 Jan 25];54(7):1812–1817.

<http://cancerres.aacrjournals.org/content/54/7/1812.short>

85. Giuliani M, Grossi GB, Lajolo C, Bisceglia M, Herb KE. Conservative management of a large odontogenic keratocyst: report of a case and review of the literature. 2006 [accessed 2013 Jun 4];64(2):308–16. <http://www.ncbi.nlm.nih.gov/pubmed/16413905>
86. Godhi SS, Kukreja P. Keratocystic odontogenic tumor : a review. 2009;8(2):127–131.
87. González-Alva P, Tanaka A, Oku Y, Yoshizawa D, Itoh S, Sakashita H, Ide F, Tajima Y, Kusama K. Keratocystic odontogenic tumor: a retrospective study of 183 cases. 2008;50(2):205–212.
88. González-Moles M a, Mosqueda-Taylor A, Delgado-Rodríguez M, Martínez-Mata G, Gil-Montoya JA, Díaz-Franco MA, Bravo-Pérez JJ, M-González N. Analysis of p53 protein by PAb240, Ki-67 expression and human papillomavirus DNA detection in different types of odontogenic keratocyst. 2006;26(1A):175–81.
89. Gorlin RJ, Goltz RW. Multiple nevoid basal-cell epithelioma, jaw cysts and bifid rib. A syndrome. 1960 [accessed 2017 Jan 29];262:908–12. <http://www.nejm.org/doi/full/10.1056/NEJM196005052621803>
90. Gröbe A, Hanken H, Blessmann M, Zustin J, Heiland MAX, Al-dam A. An Odontogenic Keratocystic Tumor in the Buccal Space : An Unusual Site of Origin and a Review of the Literature. 2012;26:847–851.
91. Grossman D, McNiff JM, Li F, Altieri DC. Expression and targeting of the apoptosis inhibitor, survivin, in human melanoma. 1999 [accessed 2017 Jan 25];113(6):1076–81. <http://www.sciencedirect.com/science/article/pii/S0022202X15407018>
92. Grossman D, McNiff JM, Li F, Altieri DC. Expression of the apoptosis inhibitor, survivin, in nonmelanoma skin cancer and gene targeting in a keratinocyte cell line. 1999 [accessed 2017 Jan 25];79(9):1121–6. <http://europepmc.org/abstract/med/10496530>
93. Güler N, Comunoğlu N, Cabbar F. Ki-67 and MCM-2 in dental follicle and odontogenic cysts: the effects of inflammation on proliferative markers. 2012 [accessed 2014 Jul 27];2012:1–8.

<http://www.pubmedcentral.nih.gov/articlerender.fcgi?artid=3385603&tool=pmcentrez&rendertype=abstract>

94. Guo Y-Y, Zhang J-Y, Li X-F, Luo H-Y, Chen F, Li T-J. PTCH1 gene mutations in Keratocystic odontogenic tumors: a study of 43 Chinese patients and a systematic review. 2013 [accessed 2014 Jul 27];8(10):e77305. <http://www.pubmedcentral.nih.gov/articlerender.fcgi?artid=3804548&tool=pmcentrez&rendertype=abstract>

95. Gurgel CAS, Buim MEC, Carvalho KC, Sales CBS, Reis MG, de Souza RO, de Faro Valverde L, de Azevedo RA, Dos Santos JN, Soares FA, et al. Transcriptional profiles of SHH pathway genes in keratocystic odontogenic tumor and ameloblastoma. 2014 [accessed 2014 Oct 27];43(8):619–26. <http://www.ncbi.nlm.nih.gov/pubmed/24930892>

96. Gutierrez L, Magee a I, Marshall CJ, Hancock JF. Post-translational processing of p21ras is two-step and involves carboxyl-methylation and carboxy-terminal proteolysis. 1989;8(4):1093–1098.

97. Habibi A, Saghravanian N, Habibi M, Mellati E, Habibi M. Keratocystic odontogenic tumor: a 10-year retrospective study of 83 cases in an Iranian population. 2007 [accessed 2017 Jan 12];49(3):229–235. [https://www.jstage.jst.go.jp/article/josnurd/49/3/49\\_3\\_229/\\_article](https://www.jstage.jst.go.jp/article/josnurd/49/3/49_3_229/_article)

98. Hahn H, Wicking C, Zaphiropoulos PG, Gailani MR, Shanley S, Chidambaram A, Vorechovsky I, Holmberg E, Uden AB, Gillies S, et al. Mutations of the Human Homolog of Drosophila patched in the Nevoid Basal Cell Carcinoma Syndrome. 1996 [accessed 2017 Jan 13];85(6):841–851. <http://www.sciencedirect.com/science/article/pii/S0092867400812684>

99. Hakim SG, Kosmehl H, Sieg P. Altered expression of cell – cell adhesion molecules  $\beta$  - catenin / E-cadherin and related Wnt-signaling pathway in sporadic and syndromal keratocystic odontogenic tumors. 2011;15:321–328.

100. Hancock JF. Ras proteins: different signals from different locations. 2003;4(5):373–384.

101. Heikinheimo K, Jee KJ, Morgan PR, Nagy B, Knuutila S, Leivo I. Genetic Changes in

- Sporadic Keratocystic Odontogenic Tumors (Odontogenic Keratocysts). 2007 [accessed 2016 Oct 10];86(6):544–549. <http://jdr.sagepub.com/cgi/doi/10.1177/154405910708600611>
102. Hong Y-Y, Yu F-Y, Qu J-F, Chen F, Li T-J. Fibroblasts Regulate Variable Aggressiveness of Syndromic Keratocystic and Non-syndromic Odontogenic Tumors. 2014 [accessed 2014 Jul 26];93(9):904–910. <http://www.ncbi.nlm.nih.gov/pubmed/24972872>
103. Hsun-Tau C. Odontogenic keratocyst. 1998 [accessed 2017 Jan 12];86(5):573–577. <http://www.sciencedirect.com/science/article/pii/S1079210498903481>
104. Hyun H-K, Hong S-D, Kim J-W. Recurrent keratocystic odontogenic tumor in the mandible: a case report and literature review. 2009 [accessed 2013 Jun 4];108(2):e7-10. <http://www.ncbi.nlm.nih.gov/pubmed/19615649>
105. Ibrahim N, Nazimi AJ, Ajura AJ, Nordin R, Latiff ZA, Ramli R. The Clinical Features and Expression of bcl-2, Cyclin D1, p53, and Proliferating Cell Nuclear Antigen in Syndromic and Nonsyndromic Keratocystic Odontogenic Tumor. 2016 [accessed 2016 Oct 12];27(5):1361–6. <http://www.ncbi.nlm.nih.gov/pubmed/27391504>
106. Inohara S, Kitagawa K, Kitano Y. Expression of Cyclin D1 and p53 Protein in Various Malignant Skin Tumors. 1996 [accessed 2017 Jan 25];192(2):94–98. <http://www.karger.com/Article/FullText/246329>
107. Irvine GH, Bowerman JE. Mandibular keratocyst: surgical management. 1985;23:204–209.
108. Islam A, Kageyama H, Takada N, Kawamoto T, Takayasu H, Isogai E, Ohira M, Hashizume K, Kobayashi H, Kaneko Y NA. High expression of Survivin, mapped to 17q25, is significantly associated with poor prognostic factors and promotes cell survival in human neuroblastoma - ProQuest. 2000 [accessed 2017 Jan 25];19:617–623. <http://search.proquest.com/openview/2b51e5e468815e97cff295e745858e5e/1?pq-origsite=gscholar&cbl=36330>
109. Ito T, Shiraki K, Sugimoto K, Yamanaka T, Fujikawa K, Ito M, Takase K, Moriyama M, Kawano H, Hayashida M, et al. Survivin promotes cell proliferation in human hepatocellular carcinoma. 2000 [accessed 2017 Jan 25];31(5):1080–5. <http://www.ncbi.nlm.nih.gov/pubmed/10796883>

110. Ivkovic TC, Loncar B, Spaventi R, Kapitanovic S. Association of H-ras polymorphisms and susceptibility to sporadic colon cancer. 2009;35:1169–1173.
111. Jang JS, Kim KM, Kang KH, Choi JE, Lee WK, Kim CH, Kang YM, Kam S, Kim I-S, Jun JE, et al. Polymorphisms in the survivin gene and the risk of lung cancer. 2008 [accessed 2017 May 4];60(1):31–39. <http://www.sciencedirect.com/science/article/pii/S0169500207005557>
112. Jawa DS, Sircar K, Somani R, Grover N, Jaidka S, Singh S. Gorlin-Goltz syndrome. 2009;13(2):89–92.
113. Jiang WEI, Zhang Y, Kahn SM, Hollsteint MC, Santella RM, Lut S, Harris CC, Montesano R, Weinstein IB. Altered expression of the cyclin D1 and retinoblastoma genes in human esophageal cancer. 1993;90:9026–9030.
114. Johann ACBR, Caldeira PC, Caliari MV, de Abreu MHNG, Aguiar MCF, Mesquita RA. Metallothionein in the radicular, dentigerous, orthokeratinized odontogenic cysts and in keratocystic odontogenic tumor. 2011 [accessed 2014 Jul 27];40(3):270–6. <http://www.ncbi.nlm.nih.gov/pubmed/21059106>
115. Johne A, Roots I. Short Communication. A Single Nucleotide Polymorphism in the Human H- ras Proto-oncogene Determines the Risk of Urinary Bladder Cancer. 2003;12:68–70.
116. Johnson ME, Howerth EW. Survivin : A Bifunctional Inhibitor of Apoptosis Protein. 2004;607:599–607.
117. Johnson NR, Batstone MD, Savage NW. Management and recurrence of keratocystic odontogenic tumor: a systematic review. 2012 [accessed 2013 Apr 4];116(4):e271–e276. <http://www.ncbi.nlm.nih.gov/pubmed/22771402>
118. Jung Y-S, Lee S-H, Park H-S. Decompression of large odontogenic keratocysts of the mandible. 2005 [accessed 2013 Jun 4];63(2):267–71. <http://www.ncbi.nlm.nih.gov/pubmed/15690300>
119. Kadlub N, Coudert A, Gatibelza M-E, El Houmami N, Soufir N, Ruhin-Poncet B,



L'hermine AC, Berdal A, Vazquez M-P, Descroix V, et al. PTCH1 mutation and local aggressiveness of odontogenic keratocystic tumors in children: is there a relationship? 2013 [accessed 2014 Nov 2];44(6):1071–8. <http://www.ncbi.nlm.nih.gov/pubmed/23317547>

120. Kamihira S, Yamada Y, Hirakata Y, Tomonaga M, Sugahara K, Hayashi T, Dateki N, Harasawa H, Nakayama K. Aberrant expression of caspase cascade regulatory genes in adult T-cell leukaemia: survivin is an important determinant for prognosis. 2001 [accessed 2017 Jan 25];114(1):63–69. <http://doi.wiley.com/10.1046/j.1365-2141.2001.02902.x>

121. Kaplan I, Hirshberg A. The correlation between epithelial cell proliferation and inflammation in odontogenic keratocyst. 2004 [accessed 2013 May 13];40(10):985–91. <http://www.ncbi.nlm.nih.gov/pubmed/15509489>

122. Kappler M, Köhler T, Kampf C, Diestelkötter P, Würfl P, Schmitz M, Bartel F, Lautenschläger C, Rieber EP, Schmidt H, et al. Increased survivin transcript levels: an independent negative predictor of survival in soft tissue sarcoma patients. 2001 [accessed 2017 Jan 25];95(6):360–3. [http://onlinelibrary.wiley.com/doi/10.1002/1097-0215\(2001120\)95:6%3C360::AID-IJC1063%3E3.0.CO;2-1/full](http://onlinelibrary.wiley.com/doi/10.1002/1097-0215(2001120)95:6%3C360::AID-IJC1063%3E3.0.CO;2-1/full)

123. Kato J, Kuwabara Y, Mitani M, Shinoda N, Sato A, Toyama T, Mitsui A, Nishiwaki T, Moriyama S, Kudo J, et al. Expression of survivin in esophageal cancer: correlation with the prognosis and response to chemotherapy. 2001 [accessed 2017 Jan 25];95(2):92–5. [http://onlinelibrary.wiley.com/doi/10.1002/1097-0215\(20010320\)95:2%3C92::AID-IJC1016%3E3.0.CO;2-9/full](http://onlinelibrary.wiley.com/doi/10.1002/1097-0215(20010320)95:2%3C92::AID-IJC1016%3E3.0.CO;2-9/full)

124. Kawano K, Okamura K, Kashima K, Matsuo K, Takahashi Y, Yamamoto N, Kono T, Kawamura K. Solid variant of keratocystic odontogenic tumor of the mandible: Report of a case with a clear cell component and review of the literature. 2013;116(5):e393–e398.

125. Kawasaki H, Altieri DC, Lu C-D, Toyoda M, Tenjo T, Tanigawa N. Inhibition of Apoptosis by Survivin Predicts Shorter Survival Rates in Colorectal Cancer. 1998 [accessed 2017 Jan 25];58(22):5071–5074. <http://cancerres.aacrjournals.org/content/58/22/5071.short>

126. Kawata N, Tsuchiya N, Horikawa Y, Inoue T, Tsuruta H, Maita S, Satoh S, Mitobe Y, Narita S, Habuchi T. Two survivin polymorphisms are cooperatively associated with bladder

cancer susceptibility. 2011 [accessed 2017 May 4];129(8):1872–1880. <http://doi.wiley.com/10.1002/ijc.25850>

127. Khalifa GA, Shokier HM, Abo-hager EA. Evaluation of Neoplastic Nature of Keratocystic Odontogenic Tumor Versus Ameloblastoma. 2010;22(1):61–72.

128. Khan MS, Pandith A a, Ul Hussain M, Iqbal M, Khan NP, Wani K a, Masoodi SR, Mudassar S. Lack of mutational events of RAS genes in sporadic thyroid cancer but high risk associated with HRAS T81C single nucleotide polymorphism (case-control study). 2013 [accessed 2016 Oct 6];34(1):521–9. <http://www.ncbi.nlm.nih.gov/pubmed/23150177>

129. Kiaris H, Spandidos DA, Jones AS, Vaughan ED, Field JK. Mutations , expression and genomic instability of the H-ras proto-oncogene in squamous cell carcinomas of the head and neck. 1995;72(15):123–128.

130. Kichi E, Enokiya Y, Muramatsu T, Hashimoto S, Inoue T, Abiko Y, Shimono M. Cell proliferation, apoptosis and apoptosis-related factors in odontogenic keratocysts and in dentigerous cysts. 2005;34(5):280–6.

131. Kim DK, Ahn SG, Kim J, Yoon JH. Comparative Ki-67 Expression and Apoptosis in the Odontogenic Keratocyst Associated with or without an Impacted Tooth in Addition to Unilocular and Multilocular Varieties. 2003;44(5):841–846.

132. Kimi K, Kumamoto H, Ooya K, Motegi K. Immunohistochemical analysis of cell-cycle- and apoptosis-related factors in lining epithelium of odontogenic keratocysts. 2001;30(7):434–42.

133. Kitkumthorn N, Mutirangura a. LINE-1 methylation difference between ameloblastoma and keratocystic odontogenic tumor. 2010 [accessed 2014 Sep 29];16(3):286–91. <http://www.ncbi.nlm.nih.gov/pubmed/20374511>

134. Kitkumthorn N, Yanatatsaneejit P, Rabalert J, Dhammawipark C, Mutirangura a. Association of P53 codon 72 polymorphism and ameloblastoma. 2010 [accessed 2016 Oct 12];16(7):631–5. <http://www.ncbi.nlm.nih.gov/pubmed/20412452>

135. Kobayashi Y, Yukiue H, Sasaki H, Fukai I, Yokoyama T, Kiriya M, Yamakawa Y,

- Maeda M, Fujii Y. Developmentally regulated expression of survivin in the human thymus. 2002 [accessed 2017 Jan 11];63(2):101–107. <http://www.sciencedirect.com/science/article/pii/S019888590100369X>
136. Kolár Z, Geierová M, Bouchal J, Pazdera J, Zboril V, Tvrđý P. Immunohistochemical analysis of the biological potential of odontogenic keratocysts. 2006;35(2):75–80.
137. Kolokythas A, Fernandes RP, Pazoki A, Ord R a. Odontogenic keratocyst: to decompress or not to decompress? A comparative study of decompression and enucleation versus resection/peripheral ostectomy. 2007 [accessed 2013 Apr 4];65(4):640–4. <http://www.ncbi.nlm.nih.gov/pubmed/17368357>
138. Kolokythas A, Karas M, Sarna T, Flick W, Miloro M. Does cytokine profiling of aspirate from jaw cysts and tumors have a role in diagnosis? 2012 [accessed 2014 Sep 29];70(5):1070–80. <http://www.ncbi.nlm.nih.gov/pubmed/21802820>
139. Kolokythas A, Schlieve T, Miloro M. Simple method for securing a decompression tube for odontogenic cysts and tumors: a technical note. 2011 [accessed 2013 Mar 17];69(9):2392–5. <http://www.ncbi.nlm.nih.gov/pubmed/21723016>
140. Kubota Y, Yamashiro T, Oka S, Ninomiya T, Ogata S, Shirasuna K. Relation between size of odontogenic jaw cysts and the pressure of fluid within. 2004 [accessed 2015 Jan 18];42(5):391–5. <http://www.ncbi.nlm.nih.gov/pubmed/15336763>
141. Kumamoto H, Ooya K. Expression of survivin and X chromosome-linked inhibitor of apoptosis protein in ameloblastomas. 2004 [accessed 2015 Jan 28];444(2):164–70. <http://www.ncbi.nlm.nih.gov/pubmed/14714184>
142. Kumamoto H, Takahashi N, Ooya K. K-Ras gene status and expression of Ras/mitogen-activated protein kinase (MAPK) signaling molecules in ameloblastomas. 2004;33(6):360–7.
143. Kuroyanagi N, Machida J, Sakuma H, Miyabe S, Hashimoto O, Yokoi M, Warnakulasuriya S, Nagao T, Shimozato K. P53 Mutations in Keratocystic Odontogenic Tumour. 2009 [accessed 2014 Oct 6];2(2):64–70. <http://doi.wiley.com/10.1111/j.1752-248X.2009.01048.x>

144. Kuroyanagi N, Sakuma H, Miyabe S, Machida J, Kaetsu A, Yokoi M, Maeda H, Warnakulasuriya S, Nagao T, Shimozato K. Prognostic factors for keratocystic odontogenic tumor ( odontogenic keratocyst ): analysis of clinico-pathologic and immunohistochemical findings in cysts treated by enucleation. 2009;38:386–392.
145. Kuusela P, Hormia M, Tuompo H, Ylipaavalniemi P. Demonstration and partial characterization of a novel soluble antigen present in keratocysts. 1982 [accessed 2017 Jan 7];3(4):283–90. <http://europepmc.org/abstract/med/6813828>
146. Kuusela P, Ylipaavalniemi P, Thesleff I. The relationship between the keratocyst antigen (KCA) and keratin. 1986 [accessed 2017 Jan 7];15(5):287–291. <http://doi.wiley.com/10.1111/j.1600-0714.1986.tb00626.x>
147. Lam KY, Chan a C. Odontogenic keratocysts: a clinicopathological study in Hong Kong Chinese. 2000;110(8):1328–32.
148. Leach FS, Elledge SJ, Sherr CJ, Willson JK, Markowitz S, Kinzler KW, Vogelstein B. Amplification of cyclin genes in colorectal carcinomas. 1993 [accessed 2017 Jan 25];53(9):1986–9. <http://cancerres.aacrjournals.org/content/53/9/1986.abstract>
149. Leite TC, Elisa M, Janini R. Odontogenic Keratocystic Tumor : A Clinical and Histopathologic Retrospective Study Based on the New WHO Classification. 2011;5(3):227–234.
150. Leon J, Guerrero I, Pellicer A. Differential Expression of the ras Gene Family in Mice. 1987;7(4):1535–1540.
151. Leonardi R, Matthews JB, Loreto C, Musumeci G, Campisi G, Lo Muzio L, dos Santos JN, Pastorino L, Bufo P, Pannone G. Beta-catenin and survivin expression in keratocystic odontogenic tumor (KCOT). A comparative immunohistochemical study in primary, recurrent and nevoid basal cell carcinoma syndrome (NBCCS)-associated lesions. 2013;28(9):1175–84.
152. Li F. Role of survivin and its splice variants in tumorigenesis. 2005 [accessed 2015 Jan 28];92(2):212–6. <http://www.pubmedcentral.nih.gov/articlerender.fcgi?artid=2361850&tool=pmcentrez&ren>

dertype=abstract

153. Li F, Yang J, Ramnath N, Javle MM, Tan D. Nuclear or cytoplasmic expression of survivin: what is the significance? 2005 [accessed 2015 Jan 8];114(4):509–12. <http://www.pubmedcentral.nih.gov/articlerender.fcgi?artid=2829944&tool=pmcentrez&rendertype=abstract>

154. Li R-F, Chen G, Zhao Y, Zhao Y-F, Liu B. Increased expression of autophagy-related proteins in keratocystic odontogenic tumours: its possible association with growth potential. 2014 [accessed 2014 Jul 26];52(6):551–6. <http://www.ncbi.nlm.nih.gov/pubmed/24703774>

155. Li TK. The Odontogenic Keratocyst : A Cyst , or a Cystic Neoplasm ? 2011;90(2):133–142.

156. Liu B, Cai Y, Wang S-P, Zhao Y-F. Recurrent keratocystic odontogenic tumor in the masseter muscle overlying the boney perforations: a case report. 2012 [accessed 2013 May 12];113(4):e1-5. <http://www.ncbi.nlm.nih.gov/pubmed/22668437>

157. Lizio G, Sterrantino AF, Ragazzini S, Marchetti C. Volume reduction of cystic lesions after surgical decompression: a computerised three-dimensional computed tomographic evaluation. 2012 [accessed 2013 May 15];17(7):1701–1708. <http://www.ncbi.nlm.nih.gov/pubmed/23099727>

158. Lovec H, Sewing A, Lucibello FC, Müller R, Möröy T. Oncogenic activity of cyclin D1 revealed through cooperation with Ha-ras: link between cell cycle control and malignant transformation. 1994 [accessed 2017 Jan 11];9(1):323–6. <http://europepmc.org/abstract/med/8302597>

159. Lu C-D, Altieri DC, Tanigawa N. Expression of A Novel Antiapoptosis Gene, Survivin, Correlated with Tumor Cell Apoptosis and p53 Accumulation in Gastric Carcinomas. 1998 [accessed 2017 Jan 25];58(9):1808–1812. <http://cancerres.aacrjournals.org/content/58/9/1808.short>

160. Macaluso M, Russo G, Cinti C, Bazan V, Gebbia N, Russo a. Ras family genes: an interesting link between cell cycle and cancer. 2002 [accessed 2016 Oct 6];192(2):125–30. <http://www.ncbi.nlm.nih.gov/pubmed/12115718>

161. MacDonald-Jankowski DS. Keratocystic odontogenic tumour: systematic review. 2011 [accessed 2013 Apr 10];40(1):1–23. <http://www.ncbi.nlm.nih.gov/pubmed/21159911>
162. MacLeod RI, Soames J V. Squamous cell carcinoma arising in an odontogenic keratocyst. 1988;26(1):52–57.
163. Madras J, Lapointe H, Frcd C. Keratocystic Odontogenic Tumour : Reclassification of the Odontogenic Keratocyst. 2008;74(2):165–165h.
164. Maelandsmo GM, Berner JM, Flørenes VA, Forus A, Hovig E, Fodstad O, Myklebost O. Homozygous deletion frequency and expression levels of the CDKN2 gene in human sarcomas--relationship to amplification and mRNA levels of CDK4 and CCND1. 1995 [accessed 2017 Jan 25];72(2):393–8. <http://www.pubmedcentral.nih.gov/articlerender.fcgi?artid=2033985&tool=pmcentrez&rendertype=abstract>
165. Mahotka C, Wenzel M, Springer E, Gabbert HE, Gerharz CD. Advances in Brief Survivin- Ex3 and Survivin-2B : Two Novel Splice Variants of the Apoptosis Inhibitor Survivin with Different Antiapoptotic Properties. 1999;59:6097–6102.
166. Mahotka, Liebmann, Wenzel M, Suschek, C V; Schmitt M et al. Differential subcellular localization of functionally divergent survivin splice variants. 2002 [accessed 2017 Jan 25];9:1334–42. <http://search.proquest.com/openview/07a1d9ad3b11a31ded8f8ea2f995994a/1?pq-origsite=gscholar&cbl=44124>
167. Makowski GJ, Mcguff S. Squamous Cell Carcinoma in a Maxillary Odontogenic Keratocyst. 2001;59:76–80.
168. Malčić A, Jukić S, Anić I, Pavelić B, Kapitanović S, Kruslin B, Pavelić K. Alterations of FHIT and P53 genes in keratocystic odontogenic tumor, dentigerous and radicular cyst. 2008 [accessed 2014 Oct 15];37(5):294–301. <http://www.ncbi.nlm.nih.gov/pubmed/18221322>
169. Malumbres M, Barbacid M. RAS oncogenes : the first 30 years. 2003;3:7–13.
170. Maria A, Sharma Y, Chhabria A. Squamous cell carcinoma in a maxillary odontogenic

keratocyst: A rare entity. 2011;2(2):214–8.

171. Marker Peter, Niels Brondum, Per Praetorius Clausen, Henning Lehmann Bastian. Treatment of large odontogenic keratocysts by decompression and later cystectomy. 1996;82(2):122–131.

172. Marusawa H, Matsuzawa S ichi, Welsh K, Zou H, Armstrong R, Tamm I, Reed JC. HBXIP functions as a cofactor of survivin in apoptosis suppression. 2003;22(11):2729–2740.

173. Mateus GCP, Lanza GHDSP, de Moura PHR, Marigo HDA, Horta MCR. Cell proliferation and apoptosis in keratocystic odontogenic tumors. 2008;13(11):E697-702.

174. Matsumoto MA, Filho H nary. Expression of cell cycle regulatory proteins in epithelial components of dental follicles. 2006;37:127–131.

175. Maurette PE, Jorge J, de Moraes M. Conservative treatment protocol of odontogenic keratocyst: a preliminary study. 2006 [accessed 2013 Mar 31];64(3):379–83. <http://www.ncbi.nlm.nih.gov/pubmed/16487797>

176. Mendes RA, Carvalho JFC, van der Waal I. A comparative immunohistochemical analysis of COX-2, p53, and Ki-67 expression in keratocystic odontogenic tumors. 2011 [accessed 2014 Oct 7];111(3):333–9. <http://www.ncbi.nlm.nih.gov/pubmed/21215666>

177. Mendes RA, Carvalho JFC, van der Waal I. Potential relevance of cyclooxygenase-2 expression in keratocystic odontogenic tumours - an immunohistochemical study. 2011 [accessed 2014 Jul 27];40(6):497–503. <http://www.ncbi.nlm.nih.gov/pubmed/21496105>

178. Mendes RA, Carvalho JFC, Van Der Waal I. Characterization and management of the keratocystic odontogenic tumor in relation to its histopathological and biological features. 2010 [accessed 2013 Apr 4];46(4):219–225. <http://www.ncbi.nlm.nih.gov/pubmed/20189443>

179. Metgud R, Gupta K. Expression of cell cycle and apoptosis-related proteins in ameloblastoma and keratocystic odontogenic tumor. 2013 [accessed 2014 Jul 27];17(6):518–21. <http://www.ncbi.nlm.nih.gov/pubmed/24090509>

180. Michalides R, Veelen N Van, Hart A, Loftus B, Wientjens E, Balm A. Overexpression

of Cyclin D1 Correlates with Recurrence in a Group of Forty-seven Operable Squamous Cell Carcinomas of the Head and Neck. 1995;55:975–978.

181. Michalides RJAM, van Veelen NMJ, Kristel PMP, Hart AAM, Loftus BM, Hilgers FJM, Balm AJM. Overexpression of Cyclin D1 Indicates a Poor Prognosis in Squamous Cell Carcinoma of the Head and Neck. 1997 [accessed 2017 Jan 25];123(5):497–502. <http://jamanetwork.com/journals/jamaotolaryngology/article-abstract/624142>

182. Mir R, Ah I, Javid J, Zuberi M, Guru S, Mirza M, Farooq S, Yadav P, Ray PC, Gupta N, et al. Polymorphism T81C in H-RAS Oncogene Is Associated With Disease Progression in Imatinib (TKI) Treated Chronic Myeloid Leukemia Patients. 2015;6(2):321–328.

183. Mitrou GK, Tosios KI, Kyroudi a., Sklavounou a. Odontogenic keratocyst expresses vascular endothelial growth factor: an immunohistochemical study. 2009 [accessed 2014 Jul 27];38(5):470–475. <http://doi.wiley.com/10.1111/j.1600-0714.2009.00755.x>

184. Mojsa I, Stypulkowska J, Kaczmarzyk T, Okon K, Zaleska M. Treatment of a patient with large keratocystic odontogenic tumour in the mandible: case report with literature review. 2012 [accessed 2013 May 12];5(1):1–6. <http://doi.wiley.com/10.1111/j.1752-248X.2011.01138.x>

185. Monzó M, Rosell R, Felip E, Astudillo J, Sánchez JJ, Maestre J, Martín C, Font A, Barnadas A, Abad A. A Novel Anti-Apoptosis Gene: Re-expression of Survivin Messenger RNA as a Prognosis Marker in Non-Small-Cell Lung Cancers. 2016 [accessed 2017 Jan 25];17(7):2100–2100. <http://ascopubs.org/doi/abs/10.1200/JCO.1999.17.7.2100>

186. Morais de Melo W, Pereira-Santos D, Sonoda CK, Hochuli-Vieira E. Decompression for management of keratocystic odontogenic tumor in the mandible. 2012 [accessed 2016 Oct 14];23(6):e639-40. <http://www.ncbi.nlm.nih.gov/pubmed/23172507>

187. Morgan TA, Burton CC, Qian F. A Retrospective Review of Treatment of the Odontogenic Keratocyst. 2005;63:635–639.

188. el Murtadi a, Grehan D, Toner M, McCartan BE. Proliferating cell nuclear antigen staining in syndrome and nonsyndrome odontogenic keratocysts. 1996;81(2):217–20.



189. Murugan AK, Hong NT, Cuc TTK, Hung NC, Munirajan AK, Ikeda M-A, Tsuchida N. Detection of two novel mutations and relatively high incidence of H-RAS mutations in Vietnamese oral cancer. 2009 [accessed 2016 Oct 6];45(10):e161-6. <http://www.ncbi.nlm.nih.gov/pubmed/19628422>
190. Murugan AK, Munirajan AK, Tsuchida N. Ras oncogenes in oral cancer: the past 20 years. 2012 [accessed 2016 Oct 12];48(5):383–92. <http://www.ncbi.nlm.nih.gov/pubmed/22240207>
191. Muzio L Lo, Nocini P, Bucci P, Pannone G, Consolo U, Procaccini M. Early diagnosis of nevoid basal cell carcinoma syndrome. 1999 [accessed 2017 Jan 12];130(5):669–674. <http://www.sciencedirect.com/science/article/pii/S0002817715602914>
192. Lo Muzio L, Nocini P, Savoia A, Consolo U, Procaccini M, Nocini F. Nevoid basal cell carcinoma syndrome . Clinical findings in 37 Italian affected individuals. 1999;55:34–40.
193. Lo Muzio L, Pannone G, Staibano S, Mignogna MD, Rubini C, Marigliò M a, Procaccini M, Ferrari F, De Rosa G, Altieri DC. Survivin expression in oral squamous cell carcinoma. 2003 [accessed 2016 Jul 8];89(12):2244–8. <http://www.pubmedcentral.nih.gov/articlerender.fcgi?artid=2395285&tool=pmcentrez&rendertype=abstract>
194. Lo Muzio L, Staibano S, Pannone G, Bucci P, Nocini PF, Bucci E, De Rosa G. Expression of Cell Cycle and Apoptosis-related Proteins in Sporadic Odontogenic Keratocysts and Odontogenic Keratocysts Associated with the Nevoid Basal Cell Carcinoma Syndrome. 1999 [accessed 2016 Jul 8];78(7):1345–1353. <http://jdr.sagepub.com/cgi/doi/10.1177/00220345990780070901>
195. Myoung H, Hong SP, Hong SD, Lee J Il, Lim CY, Choung PH, Lee JH, Choi JY, Seo BM, Kim MJ. Odontogenic keratocyst: Review of 256 cases for recurrence and clinicopathologic parameters. 2001;91(3):328–333.
196. Nadalin MR, Fregnani ER, Silva-Sousa YTC, Perez DEDC. Syndecan-1 (CD138) and Ki-67 expression in odontogenic cystic lesions. 2011;22(3):223–9.
197. Nakamura N, Mitsuyasu T, Mitsuyasu Y, Taketomi T, Higuchi Y, Ohishi M. Marsupialization for odontogenic keratocysts: Long-term follow-up analysis of the effects

and changes in growth characteristics. 2002;94(5):543–553.

198. Nayak M, Singh A, Singhvi A, Sharma R. Odontogenic keratocyst: What is in the name? 2013;4(2):282–285.

199. Nikaido T, Li SF, Shiozawa T, Fujii S. Coabnormal expression of cyclin D1 and p53 protein in human uterine endometrial carcinomas. 1996 [accessed 2017 Jan 25];78(6):1248–53. [http://onlinelibrary.wiley.com/doi/10.1002/\(SICI\)1097-0142\(19960915\)78:6%3C1248::AID-CNCR12%3E3.0.CO;2-0/abstract](http://onlinelibrary.wiley.com/doi/10.1002/(SICI)1097-0142(19960915)78:6%3C1248::AID-CNCR12%3E3.0.CO;2-0/abstract)

200. Ninomiya T, Kubota Y, Koji T, Shirasuna K. Marsupialization inhibits interleukin-1alpha expression and epithelial cell proliferation in odontogenic keratocysts. 2002;31(9):526–33.

201. Nishida N, Fukuda Y, Komeda T, Kita R, Sando T, Furukawa M, Amenomori M, Shibagaki I, Nakao K, Ikenaga M, et al. Amplification and Overexpression of the Cyclin D1 Gene in Aggressive Human Hepatocellular Carcinoma. 1994 [accessed 2017 Jan 25];54(12):3107–3110. <http://cancerres.aacrjournals.org/content/54/12/3107.short>

202. O'Connor DS, Grossman D, Plescia J, Li F, Zhang H, Villa A, Tognin S, Marchisio PC, Altieri DC. Regulation of apoptosis at cell division by p34cdc2 phosphorylation of survivin. 2000 [accessed 2017 Jan 12];97(24):13103–7. <http://www.pnas.org/content/97/24/13103.short>

203. O'Connor DS, Schechner JS, Adida C, Mesri M, Rothermel AL, Li F, Nath AK, Pober JS, Altieri DC. Control of apoptosis during angiogenesis by survivin expression in endothelial cells. 2000 [accessed 2017 Jan 11];156(2):393–8. <http://www.sciencedirect.com/science/article/pii/S0002944010647426>

204. Ogden GR, Chisholm DM, Kiddie RA, Lane DP. p53 protein in odontogenic cysts : Increased expression in some odontogenic keratocysts. 1992;45:1007–1010.

205. Oka S, Kubota Y, Yamashiro T, Ogata S, Ninomiya T, Ito S, Shirasuna K. Effects of Positive Pressure in Odontogenic Keratocysts. 2005 [accessed 2013 May 13];84(10):913–918. <http://jdr.sagepub.com/cgi/doi/10.1177/154405910508401008>

206. de Oliveira MG, Lauxen IDS, Chaves ACM, Rados PV, Sant'Ana Filho M. Immunohistochemical analysis of the patterns of p53 and PCNA expression in odontogenic cystic lesions. 2008;13(5):E275-80.
207. de Oliveira MG, Lauxen IDS, Chaves ACM, Rados PV, Sant'Ana Filho M. Odontogenic epithelium: immunolabeling of Ki-67, EGFR and survivin in pericoronal follicles, dentigerous cysts and keratocystic odontogenic tumors. 2011 [accessed 2014 Jul 27];5(1):1–7.  
<http://www.pubmedcentral.nih.gov/articlerender.fcgi?artid=3037468&tool=pmcentrez&rendertype=abstract>
208. de Oliveira Ramos G, Costa A, Meurer MI, Vieira DSC, Rivero ERC. Immunohistochemical analysis of matrix metalloproteinases (1, 2, and 9), Ki-67, and myofibroblasts in keratocystic odontogenic tumors and pericoronal follicles. 2014 [accessed 2014 Jul 26];43(4):282–288. <http://doi.wiley.com/10.1111/jop.12131>
209. Omura S, Kobayashi S. Odon togenic Keratocyst Appearing or Honeycomb Radiolucency : Report. 1997;55(2):185–189.
210. Ortakoğlu K, Süer BT, Şençimen M. A large odontogenic keratocyst containing a third molar tooth in the maxillary antrum. 2005;35(5):341–346.
211. Ozveren A, Tuskan C, Yaltrik M, Atalay B, Erseven G. Expression of the Tumor Suppressor Gene p53 in Odontogenic Cysts. 2003;33:243–247.
212. Pan S, Li T-J. PTCH1 mutations in odontogenic keratocysts: are they related to epithelial cell proliferation? 2009 [accessed 2014 Oct 15];45(10):861–5. <http://www.ncbi.nlm.nih.gov/pubmed/19362041>
213. Pandith A a, Shah Z a, Khan NP, Baba KM, Wani MS, Siddiqi M a. HRAS T81C polymorphism modulates risk of urinary bladder cancer and predicts advanced tumors in ethnic Kashmiri population. 2013 [accessed 2016 Oct 6];31(4):487–92. <http://www.ncbi.nlm.nih.gov/pubmed/21514184>
214. Papapetropoulos A. Angiopoietin-1 Inhibits Endothelial Cell Apoptosis via the Akt/Survivin Pathway. 2000 [accessed 2017 Jan 12];275(13):9102–9105. <http://www.jbc>.

org/content/275/13/9102.short

215. de Paula a M, Carvalhais JN, Domingues MG, Barreto DC, Mesquita R a. Cell proliferation markers in the odontogenic keratocyst: effect of inflammation. 2000;29(10):477–82.
216. Pazdera J, Kolar Z, Zboril V, Tvrdy P, Pink R. Odontogenic keratocysts / keratocystic odontogenic tumours: biological characteristics , clinical manifestation and treatment. 2012;158(2):170–174.
217. Philipsen HP, Reichart P a. The Development and Fate of Epithelial Residues after Completion of the Human Odontogenesis with Special Reference to the Origins of Epithelial Odontogenic Neoplasms, Hamartomas and Cysts. 2004;3:171–9.
218. Piattelli a, Fioroni M, Santinelli a, Rubini C. Expression of proliferating cell nuclear antigen in ameloblastomas and odontogenic cysts. 1998;34(5):408–412.
219. Piattelli A, Fioroni M, Rubini C. Differentiation of odontogenic keratocysts from other odontogenic cysts by the expression of bcl-2 immunoreactivity. 1998;34:404–407.
220. Pitak-Arnnop P, Chainé A, Oprean N, Dhanuthai K, Bertrand J-C, Bertolus C. Management of odontogenic keratocysts of the jaws: a ten-year experience with 120 consecutive lesions. 2010 [accessed 2013 Jun 7];38(5):358–64. <http://www.ncbi.nlm.nih.gov/pubmed/19897381>
221. Pogrel MA. The history of the odontogenic keratocyst. 2003 [accessed 2017 Jan 29];15(3):311–5. <http://www.ncbi.nlm.nih.gov/pubmed/18088684>
222. Pogrel MA. Treatment of keratocysts: the case for decompression and marsupialization. 2005 [accessed 2013 Apr 4];63(11):1667–73. <http://www.ncbi.nlm.nih.gov/pubmed/16243185>
223. Poomsawat S, Punyasingh J, Vejchapipat P. Immuno-histochemical expression of p53 protein and iNOS in odontogenic cysts. 2009;92(7):952–60.
224. Proctor AJ, Coombs LM, Cairns JP, Knowles MA. Amplification at chromosome 11q13 in transitional cell tumours of the bladder. 1991 [accessed 2017 Jan 25];6(5):789–95.

<http://europepmc.org/abstract/med/2052357>

225. Qu J, Yu F, Hong Y, Guo Y, Sun L, Li X, Zhang J, Zhang H, Shi R, Chen F, et al. Underestimated PTCH1 mutation rate in sporadic keratocystic odontogenic tumors q. 2015;51(1):40–45.

226. Raj A, Bahadur R, Bansal S, Kumar P. Intricate correlation and biological behavior of keratocyst in nevoid basal cell carcinoma syndrome: A comprehensive review of literature. 2013 [accessed 2016 Jul 8];2(3):185–188. <http://www.cci-journal.org/text.asp?2013/2/3/185/119251>

227. Rajalingam K, Schreck R, Rapp UR, Albert S. Ras oncogenes and their downstream targets. 2007 [accessed 2016 Oct 6];1773(8):1177–95. <http://www.ncbi.nlm.nih.gov/pubmed/17428555>

228. Rajasekharan S, Raman T. Ras and Ras mutations in cancer. 2013 [accessed 2016 Oct 6];8(7):609–624. <http://www.degruyter.com/view/j/biol.2013.8.issue-7/s11535-013-0158-5/s11535-013-0158-5.xml>

229. Ram H, Mohammad S, Husain N, Gupta S, Kumar A. Bilateral Odontogenic Keratocyst of the Mandible. 2011 [accessed 2013 May 12];13(3):1341–1345. <http://link.springer.com/10.1007/s12663-010-0109-5>

230. Rangiani a, Motahhary P. Evaluation of bax and bcl-2 expression in odontogenic keratocysts and orthokeratinized odontogenic cysts: A comparison of two cysts. 2009 [accessed 2014 Jul 27];45(7):e41-4. <http://www.ncbi.nlm.nih.gov/pubmed/19362040>

231. Razavi SM, Khalesi S, Torabinia N. Investigation of clinicopathological parameters alongside with p53 expression in primary and recurrent keratocysticodontogenic tumours. 2014;36(2):105–113.

232. Regezi J a. Odontogenic cysts, odontogenic tumors, fibrous, and giant cell lesions of the jaws. 2002;15(3):331–341.

233. Ren C, Amm HM, Devilliers P, Wu Y, Deatherage JR, Liu Z. Targeting the Sonic Hedgehog Pathway in Keratocystic Odontogenic Tumor. 2012;287(32):27117–27125.

234. Rivero ERC, Grando LJ, de Oliveira Ramos G, da Silva Belatto MF, Daniel FI. Utility of cell block in the cytological preoperative diagnosis of keratocystic odontogenic tumor. 2014 [accessed 2016 Oct 10];210(4):224–7. <http://www.ncbi.nlm.nih.gov/pubmed/24433974>
235. Robles P, Roa I. Keratocystic odontogenic tumor : Clinicopathological aspects and treatment . 2014;3(4):249–256.
236. Rostami M, Kalaei Z, Pourhoseingholi MA, Kadivar M. Study on association between H-ras gene polymorphism and gastric adenocarcinoma risk. 2013;6(5):146–151.
237. Saitoh Y, Yaginuma Y, Ishikawa M. Analysis of Bcl-2, Bax and Survivin genes in uterine cancer. 1999 [accessed 2017 Jan 25];15(1):137–178. <http://www.ingentaconnect.com/content/sp/ijjo/1999/00000015/00000001/art00019>
238. Sajeevan TP, Saraswathi TR, Ranganathan K, Joshua E, Rao UDK. Immunohistochemical study of p53 and proliferating cell nuclear antigen expression in odontogenic keratocyst and periapical cyst. 2014 [accessed 2014 Sep 30];6(Suppl 1):S52-7. <http://europepmc.org/articles/PMC4157281/?report=abstract>
239. Sandros J, Heikinheimo K, Happonen RP, Stenman G. Expression of p21RAS in odontogenic tumors. 1991;99(1):15–20.
240. Dos Santos JN, Oliveira GQV, Gurgel CAS, de Souza RO, Sales CBS, de Aguiar Pires Valença Neto A, Ramos EAG. Altered expression of cytokeratins in primary, recurrent and syndrome keratocystic odontogenic tumors. 2009 [accessed 2013 May 13];40(4):269–75. <http://www.ncbi.nlm.nih.gov/pubmed/19915949>
241. Sanyal S, Festa F, Sakano S, Zhang Z, Steineck G, Norming U, Wijkström H, Larsson P, Kumar R, Hemminki K. Polymorphisms in DNA repair and metabolic genes in bladder cancer. 2004 [accessed 2016 Oct 6];25(5):729–34. <http://www.ncbi.nlm.nih.gov/pubmed/14688016>
242. Saraçoğlu U, Kurt B, Günhan O, Güven O. MIB-1 expression in odontogenic epithelial rests, epithelium of healthy oral mucosa and epithelium of selected odontogenic cysts. An immunohistochemical study. 2005 [accessed 2014 Jul 19];34(4):432–5. <http://www.>

ncbi.nlm.nih.gov/pubmed/16053855

243. Saranathl D, Chang SE, Bhoite LT, Panchall RG, Kerr IB, Mehta AR, Johnson NW, Deol MG. High frequency mutation in codons 12 and 61 of H-ras oncogene in chewing tobacco-related human oral carcinoma in India. 1991;63:573–578.

244. Sathyan KM, Nalinakumari KR, Abraham T, Kannan S. Influence of single nucleotide polymorphisms in H-Ras and cyclin D1 genes on oral cancer susceptibility. 2006 [accessed 2016 Jul 8];42(6):607–13. <http://www.ncbi.nlm.nih.gov/pubmed/16488657>

245. Satoh K, Kaneko K, Hirota M, Masamune A, Satoh A, Shimosegawa T. Expression of survivin is correlated with cancer cell apoptosis and is involved in the development of human pancreatic duct cell tumors. 2001 [accessed 2017 Jan 25];92(2):271–8. [http://online-library.wiley.com/doi/10.1002/1097-0142\(20010715\)92:2%3C271::AID-CNCR1319%3E3.0.CO;2-0/full](http://online-library.wiley.com/doi/10.1002/1097-0142(20010715)92:2%3C271::AID-CNCR1319%3E3.0.CO;2-0/full)

246. Satoh MN, Hiroo S, Suzuki I, Sashima MS, Pathology OA. Immunohistochemical localization of ras p21 in ameloblastoma. 1991;33:600–604.

247. Schlieve T, Miloro M, Kolokythas A. Does decompression of odontogenic cysts and cystlike lesions change the histologic diagnosis? 2014;72(6):1094–1105.

248. Scully C, Field JK, Tanzawa H. Genetic aberrations in oral or head and neck squamous cell carcinoma (SCCHN): 1. Carcinogen metabolism, DNA repair and cell cycle control. 2000;36(3):256–263.

249. Selvi F, Tekkesin MS, Cakarar S, Isler SC, Keskin C. Keratocystic odontogenic tumors: predictive factors of recurrence by Ki-67 and AgNOR labelling. 2012 [accessed 2014 Oct 14];9(4):262–8.

<http://www.pubmedcentral.nih.gov/articlerender.fcgi?artid=3360429&tool=pmcentrez&rendertype=abstract>

250. Sengüven B, Oygür T. Investigation of interleukin-1 alpha and interleukin-6 expression and interleukin-1 alpha gene polymorphism in keratocystic odontogenic tumors and ameloblastomas. 2011;16(4):467–472.

251. Seyedmajidi M, Nafarzadeh S, Siadati S, Shafae S, Bijani A, Keshmiri N, Faculty D, Faculty M. p53 and PCNA Expression in Keratocystic Odontogenic Tumors Compared with Selected Odontogenic Cysts. 2013;2(4):185–193.
252. Shear M. The aggressive nature of the odontogenic keratocyst: is it a benign cystic neoplasm? Part 1. Clinical and early experimental evidence of aggressive behaviour. 2002;38(3):219–26.
253. Shear M. The aggressive nature of the odontogenic keratocyst: is it a benign cystic neoplasm? Part 2. Proliferation and genetic studies. 2002;38(4):323–31.
254. Shear M. The aggressive nature of the odontogenic keratocyst: is it a benign cystic neoplasm? Part 3. Immunocytochemistry of cytokeratin and other epithelial cell markers. 2002;38(5):407–15.
255. Shear M, Seward G. Cysts of the oral regions. 3rd ed. Oxford:Wright, editor. 1992 [accessed 2017 Jan 29]. 4-86-170 p. [http://scholar.google.com/scholar?q=12.%09Shear+M.+Cysts+of+the+Oral+Regions.+3rd+ed.+Oxford%3A+Wright+1992%3B4-86%2C136-170&btnG=&hl=en&as\\_sdt=0%2C5#0](http://scholar.google.com/scholar?q=12.%09Shear+M.+Cysts+of+the+Oral+Regions.+3rd+ed.+Oxford%3A+Wright+1992%3B4-86%2C136-170&btnG=&hl=en&as_sdt=0%2C5#0)
256. Shear M, Speight P. Cysts of the Oral and Maxillofacial Regions. John Wiley & Sons; 2008 [accessed 2017 Jan 24]. 240 p. <https://books.google.com/books?hl=en&lr=&id=Jgt7046OIUAC&pgis=1>
257. Shimada Y, Katsube K, Kabasawa Y, Morita K, Omura K, Yamaguchi A, Sakamoto K. Integrated genotypic analysis of hedgehog-related genes identifies subgroups of keratocystic odontogenic tumor with distinct clinicopathological features. 2013 [accessed 2014 Oct 24];8(8):e70995. <http://www.pubmedcentral.nih.gov/articlerender.fcgi?artid=3737235&tool=pmcentrez&rendertype=abstract>
258. Shimamoto H, Kishino M, Okura M. Radiographic features of a patient with both cemento-ossifying fibroma and keratocystic odontogenic tumor in the mandible : a case report and review of literature. 2011;112(6):798–802.
259. Shiva Bharani KSN, Shubha Lakshmi S, Rajay Kamath a. D, Hammannavar R.



Keratocystic odontogenic tumor: Case report, treatment review and future diagnostic trends. 2013 [accessed 2013 Apr 4];25(1):85–92. <http://linkinghub.elsevier.com/retrieve/pii/S2212555812000531>

260. Shudou H, Sasaki M, Yamashiro T, Tsunomachi S, Takenoshita Y, Kubota Y, Ninomiya T, Kawazu T, Mori Y. Marsupialisation for keratocystic odontogenic tumours in the mandible: longitudinal image analysis of tumour size using 3D visualised CT scans. 2012 [accessed 2016 Jul 8];41(3):290–6. <http://www.ncbi.nlm.nih.gov/pubmed/22113115>

261. Sindura C, Babu C, Mysorekar V, Kumar V. Study of immunohistochemical demonstration of Bcl-2 protein in ameloblastoma and keratocystic odontogenic tumor. 2013 [accessed 2014 Jul 27];17(2):176–80. <http://www.pubmedcentral.nih.gov/articlerender.fcgi?artid=3830222&tool=pmcentrez&rendertype=abstract>

262. Singh H, Shetty D, Kumar a, Chavan R, Shori D, Mali J. A molecular insight into the role of inflammation in the behavior and pathogenesis of odontogenic cysts. 2013 [accessed 2014 Dec 16];3(4):523–8. <http://www.pubmedcentral.nih.gov/articlerender.fcgi?artid=3868117&tool=pmcentrez&rendertype=abstract>

263. Singh HP, Nayar A, Raj A, Kumar P. Are All Odontogenic Keratocysts Keratocystic Odontogenic Tumors? Correlation between Imaging Features and Epithelial Cell Proliferation. 2013 [accessed 2014 Jul 27];3(1):3. <http://www.pubmedcentral.nih.gov/articlerender.fcgi?artid=3625887&tool=pmcentrez&rendertype=abstract>

264. Soluk Tekkeşin M, Mutlu S, Olgaç V. Expressions of bax, bcl-2 and Ki-67 in odontogenic keratocysts (Keratocystic Odontogenic Tumor) in comparison with ameloblastomas and radicular cysts. 2012 [accessed 2014 Jul 27];28(1):49–55. <http://www.ncbi.nlm.nih.gov/pubmed/22207432>

265. Sommer KW, Schamberger CJ, Schmidt GE, Sasgary S, Cerni C. Inhibitor of apoptosis protein (IAP) survivin is upregulated by oncogenic c-H-Ras. 2003 [accessed 2017 Jan 11];22(27):4266–80. <http://www.nature.com.proxy.kobson.nb.rs:2048/onc/journal/v22/n27/abs/1206509a.html>

266. Song IS, Park HS, Seo BM, Lee JH, Kim MJ. Effect of decompression on cystic lesions

of the mandible: 3-dimensional volumetric analysis. 2015 [accessed 2016 Oct 12];53(9):841–8. <http://www.ncbi.nlm.nih.gov/pubmed/26212420>

267. Span PN, Sweep FCGJ, Wiegerinck ETG, Tjan-Heijnen VCG, Manders P, Beex LV a M, de Kok JB. Survivin is an independent prognostic marker for risk stratification of breast cancer patients. 2004 [accessed 2016 Oct 11];50(11):1986–93. <http://www.ncbi.nlm.nih.gov/pubmed/15364883>

268. Sreedhar G, Raju MV, Metta KK, Manjunath S, Shetty S, Agarwal RK. Immunohistochemical analysis of factors related to apoptosis and cellular proliferation in relation to inflammation in dentigerous and odontogenic keratocyst. 2014 [accessed 2014 Jul 27];5(1):112–5. <http://www.pubmedcentral.nih.gov/articlerender.fcgi?artid=3961914&tool=pmcentrez&rendertype=abstract>

269. Stoelinga PJW. Long-term follow-up on keratocysts treated according to a defined protocol. 2001;30(30):14–25.

270. Stoelinga PJW, Peters JH. A note on the origin of keratocysts of the jaws. 1973;2(2):37–44.

271. Stoll C, Stollenwerk C, Riediger D, Mittermayer C, Alfer J. Cytokeratin expression patterns for distinction of odontogenic keratocysts from dentigerous and radicular cysts. 2005;34(9):558–64.

272. Suyama Y, Kubota Y, Ninomiya T, Shirasuna K. Immunohistochemical analysis of interleukin-1 alpha, its type I receptor and antagonist in keratocystic odontogenic tumors. 2008 [accessed 2013 Apr 2];37(9):560–564. <http://www.ncbi.nlm.nih.gov/pubmed/18624935>

273. Suyama Y, Kubota Y, Yamashiro T, Ninomiya T, Koji T, Shirasuna K. Expression of keratinocyte growth factor and its receptor in odontogenic keratocysts. 2009 [accessed 2013 Apr 4];38(5):476–480. <http://doi.wiley.com/10.1111/j.1600-0714.2009.00760.x>

274. Swana HS, Rossman O, Anthony JuN, Weiss RM. Tumor Content of the Antiapoptosis Molecule Survivin and Recurrence of Bladder Cancer. 1999;341(6):452–453.

275. Swarthout JT, Lobo S, Farh L, Croke MR, Greentree WK, Deschenes RJ, Linder ME. DHHC9 and GCP16 constitute a human protein fatty acyltransferase with specificity for H- and N-Ras. 2005 [accessed 2017 Jan 24];280(35):31141–8. <http://www.jbc.org/content/280/35/31141.short>
276. Taghavi N, Modabbernia S, Akbarzadeh A, Sajjadi S. Cyclin d1 expression in odontogenic cysts. 2013 [accessed 2016 Jul 8];29(2):101–7. <http://www.ncbi.nlm.nih.gov/pubmed/23661346>
277. Takahashi H, Fujita S, Yamabe S, Moriishi T, Okabe H. Comparison of proliferating cell nuclear antigen expression in odontogenic keratocyst and ameloblastoma: an immunohistochemical study. 1998;16:185–192.
278. Tanaka C, Uzawa K, Shibahara T, Yokoe H, Noma H, Tanzawa H. Expression of an Inhibitor of Apoptosis, Survivin, in Oral Carcinogenesis. 2003;82(8):607–611.
279. Tanaka K, Iwamoto S, Gon G, Nohara T, Iwamoto M, Tanigawa N. Expression of survivin and Its Relationship to Loss of Apoptosis in Breast Carcinomas. 2000 [accessed 2017 Jan 25];6(1):127–134. <http://clincancerres.aacrjournals.org/content/6/1/127.short>
280. Tanaka T, Slamon DJ, Battifora H, Cline MJ. Expression of p21 ras Oncoproteins in Human Cancers. 1986;46:1465–1470.
281. Tashiro E, Tsuchiya A, Imoto M. Functions of cyclin D1 as an oncogene and regulation of cyclin D1 expression. 2007;98(5):629–635.
282. Theodoropoulos GE, Michalopoulos N V., Panoussopoulos S-G, Taka S, Gazouli M. Effects of Caspase-9 and Survivin Gene Polymorphisms in Pancreatic Cancer Risk and Tumor Characteristics. 2010 [accessed 2017 Mar 30];39(7):976–980. <http://content.wkhealth.com/linkback/openurl?sid=WKPTLP:landingpage&an=00006676-201010000-00007>
283. Thosaporn W, Iamaroon A, Pongsiriwet S, Ng KH. Oral and Maxillofacial Pathology A comparative study of epithelial cell proliferation between the odontogenic keratocyst , orthokeratinized odontogenic cyst , dentigerous cyst , and ameloblastoma. 2004;10:22–26.

284. Toller P. Origin and growth of cysts of the jaws. 1967;40(5):306–336.
285. Traczyk M, Borkowska E, Roźniecki M, Purpurowicz R, Jędrzejczyk A, Marks P, Pietrusiński M, Jabłonowski Z, Sosnowski M, Kałużewski B. Polymorphic variants of H-RAS protooncogene and their possible role in bladder cancer etiology. 2012;65(2):84–87.
286. Tsuneki M, Cheng J, Maruyama S, Ida-Yonemochi H, Nakajima M, Saku T. Perlecan-rich epithelial linings as a background of proliferative potentials of keratocystic odontogenic tumor. 2008 [accessed 2013 May 12];37(5):287–293. <http://www.ncbi.nlm.nih.gov/pubmed/18205742>
287. Tsuneki M, Yamazaki M, Cheng J, Maruyama S, Kobayashi T, Saku T. Combined immunohistochemistry for the differential diagnosis of cystic jaw lesions: its practical use in surgical pathology. 2010 [accessed 2014 Oct 24];57(6):806–13. <http://www.ncbi.nlm.nih.gov/pubmed/21166695>
288. Tucker WM, Pleasants JE, MacComb WS. Decompression and secondary enucleation of a mandibular cyst: report of case. 1972 [accessed 2017 Jan 29];30(9):669–73. <http://www.ncbi.nlm.nih.gov/pubmed/4505737>
289. Vader G, Kauw JJW, Medema RH, Lens SMA. Survivin mediates targeting of the chromosomal passenger complex to the centromere and midbody. 2006 [accessed 2017 Jan 25];7(1):85–92. <http://embor.embopress.org/content/7/1/85.abstract>
290. Vargas PA, Da Cruz Perez DE, Mata GM, De Almeida OP, Jones A V., Gerhard R. Fine needle aspiration cytology as an additional tool in the diagnosis of odontogenic keratocyst. 2007;18(6):361–366.
291. Vera-Sirera B, Forner-Navarro L, Vera-Sempere F. Differential expression of cyclin D1 in keratin-producing odontogenic cysts. 2015;20(1):e59-65.
292. Verdecia MA, Huang H, Dutil E, Kaiser DA, Hunter T, Noel JP. Structure of the human anti-apoptotic protein survivin reveals a dimeric arrangement. 2000 [accessed 2017 Jan 25];7(7):602–8. <http://dx.doi.org/10.1038/76838>
293. Vered M, Peleg O, Taicher S, Buchner A. The immunoprofile of odontogenic keratocyst

( keratocystic odontogenic tumor ) that includes expression of PTCH , SMO , GLI-1 and bcl-2 is similar to ameloblastoma but different from odontogenic cysts. 2009;38:597–604.

294. de Vicente J, Torre-Iturraspe A, Gutierrez A, Lequerica-Fernandez P. Immunohistochemical comparative study of the odontogenic keratocysts and other odontogenic lesions. 2010 [accessed 2014 Oct 6];15(5):e709–e715. <http://www.medicina-oral.com/medoralfree01/v15i5/medoralv15i5p709.pdf>

295. Vora HH, Shah NG, Patel DD, Trivedi TI, Chikhlikar PR. Prognostic significance of biomarkers in squamous cell carcinoma of the tongue: multivariate analysis. 2003 [accessed 2016 Jul 8];82(1):34–50. <http://www.ncbi.nlm.nih.gov/pubmed/12501167>

296. Wang H-C, Li T-J. The growth and osteoclastogenic effects of fibroblasts isolated from keratocystic odontogenic tumor. 2013 [accessed 2014 Jul 27];19(2):162–8. <http://www.ncbi.nlm.nih.gov/pubmed/22816774>

297. Wang J, MA J, Zhong M, LIU J. Expression and significance of bcl-2 family in ameloblastoma. 2006;18(2):149–153.

298. Wang J, Zhang X, Ding XU, Xing S, Li H, Zhang WEI, Wang L, Wu H. Cyclooxygenase - 2 expression in keratocystic odontogenic tumour decreased following decompression. 2013;1:982–986.

299. Williams T, Connor F. Surgical management of the odontogenic keratocyst. 1994;52:964–966.

300. Woolgar JA, Rippin JW, Browne RM. The odontogenic keratocyst and its occurrence in the nevoid basal cell carcinoma syndrome. 1987;(1):727–730.

301. Xu Y, Fang F, Ludewig G, Iones G, Jones D. A Mutation Found in the Promoter Region of the Human Survivin Gene Is Correlated to Overexpression of Survivin in Cancer Cells. 2004 [accessed 2017 May 4];23(9):527–537. <http://www.liebertonline.com/doi/abs/10.1089/dna.2004.23.527>

302. Yanatatsaneejit P, Boonsrang A, Mutirangura A, Patel V, Kitkumthorn N. P53 polymorphism at codon 72 is associated with keratocystic odontogenic tumors in the thai

population. 2015;16(5):1997–2001.

303. Yang D, Welm A, Bishop JM. Cell division and cell survival in the absence of survivin. 2004 [accessed 2017 Jan 25];101(42):15100–5. <http://www.pnas.org/content/101/42/15100.abstract>

304. Yoshida H, Ishiko O, Sumi T, Matsumoto Y, Ogita S. Survivin, bcl-2 and matrix metalloproteinase-2 enhance progression of clear cell- and serous-type ovarian carcinomas. 2001 [accessed 2017 Jan 25];19(3):537–542. <http://www.ingentaconnect.com/content/sp/ijo/2001/00000019/00000003/art00014>

305. Yu Q, Geng Y, Sicinski P. Specific protection against breast cancers by cyclin D1 ablation. 2001 [accessed 2017 Jan 11];411(6841):1017–1021. <http://www.nature.com.proxy.kobson.nb.rs:2048/nature/journal/v411/n6841/full/4111017a0.html>

306. Zachos G, Spandidos D a. Expression of ras proto-oncogenes: regulation and implications in the development of human tumors. 1997;26(2):65–75.

307. Zedan W, Robinson P a, Markham a F, High a S. Expression of the Sonic Hedgehog receptor “PATCHED” in basal cell carcinomas and odontogenic keratocysts. 2001;194(4):473–7.

308. Zhang Y, Jin M, Liu B, Ma X, Yao K, Li Q, Chen K. Association between H-RAS T81C genetic polymorphism and gastrointestinal cancer risk: a population based case-control study in China. 2008 [accessed 2016 Oct 6];8:256. <http://www.pubmedcentral.nih.gov/articlerender.fcgi?artid=2546424&tool=pmcentrez&rendertype=abstract>

309. Zhao Y-F. Treatment of odontogenic keratocysts: A follow-up of 255 Chinese patients. 2002;94(2):151–156.

310. Zhong W, Chen G, Zhang W, Ren J, Wu Z, Zhao Y, Liu B, Zhao Y. Epithelial-Mesenchymal Transition in Keratocystic Odontogenic Tumor : Possible Role in Locally Aggressive Behavior. 2015;2015(2015):1–9.

# **IX Prilozi**

**Прилог 1.**

**Изјава о ауторству**

Потписани-а Ивана Брајић

број индекса 4001/11

**Изјављујем**

да је докторска дисертација под насловом

„Анализа статуса X-PAC гена и експресије сурвивина и p21рас у

кератоцистичним одонтогеним туморима пре и након декомпресије “

- резултат сопственог истраживачког рада,
- да предложена дисертација у целини ни у деловима није била предложена за добијање било које дипломе према студијским програмима других високошколских установа,
- да су резултати коректно наведени и
- да нисам кршио/ла ауторска права и користио интелектуалну својину других лица.

У Београду, \_\_\_\_\_

**Потпис докторанта**

\_\_\_\_\_



## Прилог 2.

### Изјава о истоветности штампане и електронске верзије докторског рада

Име и презиме аутора Ивана Брајић

Број индекса 4001/11

Студијски програм „ Мултидисциплинарни приступ у решавању базичних и клиничких проблема у стоматологији, Модул: Клиничко истраживање засновано на базичним наукама “

Наслов рада „ Анализа статуса X-PAC гена и експресије сурвивина и p21рас у кератоцистичним одонтогеним туморима пре и након декомпресије “

Ментор Мирослав Андрић

Потписани/а Ивана Брајић

Изјављујем да је штампана верзија мог докторског рада истоветна електронској верзији коју сам предао/ла за објављивање на порталу **Дигиталног репозиторијума Универзитета у Београду**.

Дозвољавам да се објаве моји лични подаци везани за добијање академског звања доктора наука, као што су име и презиме, година и место рођења и датум одбране рада.

Ови лични подаци могу се објавити на мрежним страницама дигиталне библиотеке, у електронском каталогу и у публикацијама Универзитета у Београду.

**Потпис докторанта**

У Београду, \_\_\_\_\_

\_\_\_\_\_

### Прилог 3.

## Изјава о коришћењу

Овлашћујем Универзитетску библиотеку „Светозар Марковић“ да у Дигитални репозиторијум Универзитета у Београду унесе моју докторску дисертацију под насловом:

„ Анализа статуса X-PAC гена и експресије сурвивина и p21рас у кератоцистичним одонтогеним туморима пре и након декомпресије “

која је моје ауторско дело.

Дисертацију са свим прилозима предао/ла сам у електронском формату погодном за трајно архивирање.

Моју докторску дисертацију похрањену у Дигитални репозиторијум Универзитета у Београду могу да користе сви који поштују одредбе садржане у одабраном типу лиценце Креативне заједнице (Creative Commons) за коју сам се одлучио/ла.

1. Ауторство
2. Ауторство - некомерцијално
3. Ауторство – некомерцијално – без прераде
4. Ауторство – некомерцијално – делити под истим условима
5. Ауторство – без прераде
6. Ауторство – делити под истим условима

(Молимо да заокружите само једну од шест понуђених лиценци, кратак опис лиценци дат је на полеђини листа).

У Београду, \_\_\_\_\_

**Потпис докторанта**

\_\_\_\_\_

1. Ауторство - Дозвољаваате умножавање, дистрибуцију и јавно саопштавање дела, и прераде, ако се наведе име аутора на начин одређен од стране аутора или даваоца лиценце, чак и у комерцијалне сврхе. Ово је најслободнија од свих лиценци.
2. Ауторство – некомерцијално. Дозвољаваате умножавање, дистрибуцију и јавно саопштавање дела, и прераде, ако се наведе име аутора на начин одређен од стране аутора или даваоца лиценце. Ова лиценца не дозвољава комерцијалну употребу дела.
3. Ауторство - некомерцијално – без прераде. Дозвољаваате умножавање, дистрибуцију и јавно саопштавање дела, без промена, преобликовања или употребе дела у свом делу, ако се наведе име аутора на начин одређен од стране аутора или даваоца лиценце. Ова лиценца не дозвољава комерцијалну употребу дела. У односу на све остале лиценце, овом лиценцом се ограничава највећи обим права коришћења дела.
4. Ауторство - некомерцијално – делити под истим условима. Дозвољаваате умножавање, дистрибуцију и јавно саопштавање дела, и прераде, ако се наведе име аутора на начин одређен од стране аутора или даваоца лиценце и ако се прерада дистрибуира под истом или сличном лиценцом. Ова лиценца не дозвољава комерцијалну употребу дела и прерада.
5. Ауторство – без прераде. Дозвољаваате умножавање, дистрибуцију и јавно саопштавање дела, без промена, преобликовања или употребе дела у свом делу, ако се наведе име аутора на начин одређен од стране аутора или даваоца лиценце. Ова лиценца дозвољава комерцијалну употребу дела.
6. Ауторство - делити под истим условима. Дозвољаваате умножавање, дистрибуцију и јавно саопштавање дела, и прераде, ако се наведе име аутора на начин одређен од стране аутора или даваоца лиценце и ако се прерада дистрибуира под истом или сличном лиценцом. Ова лиценца дозвољава комерцијалну употребу дела и прерада. Слична је софтверским лиценцама, односно лиценцама отвореног кода.

# **X Biografija**

Dr Ivana Brajić je rođena u Šapcu 18. novembra 1986. godine. U tom gradu je pohađala srednju medicinsku školu Dr Andra Jovanović, gde je kao zubni tehničar, i zavolela stomatologiju. Stomatološki fakultet u Beogradu je upisala 2005., a diplomirala u martu 2011. godine sa prosekom 9,22. Iste godine je započela pripravnički staž na klinikama Stomatološkog fakulteta u Beogradu i upisala doktorske studije sa programom „Multidisciplinarni pristup u rešavanju bazičnih i kliničkih problema u stomatologiji“, modul: „Kliničko istraživanje zasnovano na bazičnim naukama“. Tokom doktorskih studija, bila je stipendista Ministarstva nauke i tehnološkog razvoja. Trenutno u Americi započinje proces nostrifikacije diplome položivši njihove stručne ispite.

U toku osnovnih studija, zahvaljujući profesorki Milašin, započela je da se bavi naučnim istraživanjem. Bila je autor i koautor na nekoliko naučno-istraživačkih radova prezentovanih na domaćim i međunarodnim kongresima, pri čemu su dva nagrađena za najbolje studentske radove u oblasti sekcija u kojima su prezentovani.

Tokom doktorskih studija bila je autor dva rada, pri čemu je rad “Survivin, cyclin D1, and p21hras in keratocystic odontogenic tumors before and after decompression” objavljen u časopisu “Oral Diseases”, volumen 22(3), strane 220-225, dok je rad “Efficacy and safety of 4% articaine with epinephrine for anterior middle superior alveolar nerve block comparing computer-controlled and conventional anesthetic delivery: prospective, randomized, cross-over clinical study” poslat na publikaciju u časopis “Clinical Oral Investigation”.